А.Н. Сенча, Д.В. Беляев, П.А. Чижов

Ультразвуковая диагностика. Коленный сустав

ВИДАР

УДК 616.728.2-073.43
ББК 54.18 (53.6)
С 31

Сенча А.Н., Беляев Д.В., Чижов П.А.

С 31 Ультразвуковая диагностика. Коленный сустав / А.Н. Сенча, Д.В. Беляев , П.А. Чижов – Москва: Издательский дом Видар-М, 2012. – 200 с.: ил.

ISBN 978-5-88429-166-9

В основу книги положен многолетний опыт исследований коленного сустава в многопрофильной клинике с развитой ревматологической и ортопедической службами. Авторами приводится непредвзятое освещение возможностей современных методов лучевой диагностики патологии коленного сустава с адекватным позиционированием ультразвуковых исследований на различных этапах оказания медицинской помощи. Проанализирован опыт отечественных и зарубежных авторов, суммированы результаты многочисленных оригинальных собственных исследований. Подробно освещены особенности ультразвукового исследования широкого спектра патологических состояний и заболеваний травматического, воспалительного генеза, встречающихся у молодых и пожилых пациентов.

В книге представлен большой иллюстративный материал. Подробно изложена топографическая и ультразвуковая анатомия коленного сустава, рассмотрены технические особенности проведения исследования, варианты визуализации многочисленных патологических изменений.

Цель книги – помочь систематизировать знания по диагностике заболеваний коленного сустава, организовать своевременную диагностическую и эффективную лечебно-тактическую помощь пациентам данного профиля.

Издание предназначено для специалистов ультразвуковой диагностики, ревматологов, хирургов, ортопедов.

УДК 616.728.2-073.43
ББК 54.18 (53.6)

ISBN 978-5-88429-166-9

© Сенча А.Н., Беляев Д.В., Чижов П.А., 2012
© Оформление. Издательский дом Видар-М, 2012

Оглавление

Список сокращений 5

Предисловие 6

Введение 8

Глава 1. Диагностика патологии коленного сустава с использованием методов лучевой визуализации 11

Глава 2. Анатомическая характеристика коленного сустава 21

Глава 3. Методология ультразвукового обследования коленного сустава. Протокол заключения 33

Глава 4. Измененный коленный сустав, возможности ультразвуковой визуализации 49

Глава 5. Ультразвуковое исследование гиалинового хряща мыщелков бедренной кости 53

Глава 6. Общие принципы ультразвуковой диагностики синовитов 59

Глава 7. Ультразвуковая диагностика пателлофеморальных нарушений 73

Хондромаляция • Латеропозиция надколенника • Вывих надколенника • Перелом надколенника • Разрыв сухожилия четырехглавой мышцы • Синдром медиопателлярной складки • Рассекающий остеохондроз • Патология собственной связки надколенника • Тенденит • Болезнь Осгуда–Шлаттера • Синдром Ларсена–Йохансона • Болезнь Гоффа • Синдром гипертрофированной инфрапателлярной складки • Препателлярный бурсит

Глава 8. Ультразвуковая диагностика повреждения связочного аппарата 111

Повреждение медиальных связок • Повреждение связок наружного отдела сустава • Посттравматический тендинит сухожилия подколенной мышцы • Энтезиты, тендопериоститы • Поражение илиотибиального тракта • Повреждение передней крестообразной связки Повреждение задней крестообразной связки • Гемартрозы

Глава 9. Повреждение менисков коленного сустава 129

Острые повреждения менисков • Дегенеративные изменения менисков • Дискоидный мениск • Кистозная дегенерация

Глава 10. Ультразвуковое исследование при ревматических заболеваниях 147

Ревматоидный артрит • Эрозивные изменения • Серонегативные спондилоартриты • Псориатический артрит • Микрокристаллические артропатии • Пирофосфатная артропатия • Гидроксиапатитная артропатия • Подагра • Остеоартроз • Остеофиты • Хондроматоз

Глава 11. Диагностический алгоритм при патологии коленного сустава 173

Глава 12. Инвазивные вмешательства на коленном суставе 177

Заключение 183

Список рекомендуемой литературы 184

Список сокращений

ББК – большеберцовая кость
БК – бедренная кость
ЗКС – задняя крестообразная связка
ИДИХ – индекс дегенеративного истончения хряща
КС – коленный сустав
ЛКС – латеральная коллатеральная связка
МДКТ – мультидетекторная компьютерная томография
МРТ – магнитно-резонансная томография
ОА – остеоартроз
ПКС – передняя крестообразная связка
ПЭТ – позитронно-эмиссионная томография
РКТ (КТ) – рентгеновская компьютерная томография
СИД – спектральная импульсная допплерография
СМПС – синдром медиопателлярной складки
ССН – собственная связка надколенника
СЭГ – соноэластография
Т1ВИ – Т1-взвешенные изображения
Т2ВИ – Т2-взвешенные изображения
УЗДГ – ультразвуковая допплерография
УЗИ – ультразвуковое исследование
ЦДК – цветовое допплеровское картирование
ЭК – энергетическое картирование
3D – трехмерная реконструкция изображения
3DPD – трехмерная реконструкция изображения в сосудистом режиме

Предисловие

Коленный сустав вовлекается в патологический процесс при самых различных заболеваниях – деформирующем остеоартрозе, ревматоидном артрите, серонегативных спондилоартритах, микрокристаллических артропатиях, хондроматозе, травмах.

Особенно актуально раннее выявление поражения коленного сустава у больных деформирующим остеоартрозом, поскольку это самое распространенное заболевание суставов, характеризующееся значительным ухудшением качества жизни, высоким процентом преждевременного ограничения трудоспособности и инвалидизацией.

По статистическим данным, остеоартрозом страдает от 10 до 20% населения. Заболеваемость остеоартрозом существенно увеличивается с возрастом. У многих больных остеоартроз начинает развиваться в молодом возрасте, однако на начальном этапе заболевание часто не диагностируется, тем более что клиническая картина остеоартроза не всегда соответствует степени поражения суставов. У 90% людей старше 40 лет имеются рентгенологические признаки остеоартроза опорных суставов, однако лишь 30% из данных лиц жалуются на боли в этих суставах. Между тем ранняя диагностика остеоартроза имеет очень важное практическое значение, поскольку может позволить начать своевременное лечение хондропротекторами и профилактически уменьшить нагрузку на пораженные суставы.

Основным методом диагностики патологии коленных суставов до последнего времени была рентгенография. Рентгенологический метод обладает высокой чувствительностью при выявлении субхондрального склероза, остеофитов и большинства других костных изменений, однако при локализации процесса в пателлофеморальной области его возможности относительно ограничены. Рентгенография не дает прямого изображения хряща, о его толщине судят по такому косвенному признаку, как ширина просвета суставной щели.

Новые большие возможности для диагностики изменений структур коленного сустава открывают компьютерная и магнитно-резонансная томография, однако эти методы требуют специального дорогостояще-

го оснащения, наличия квалифицированных специалистов, поэтому их использование в реальной практике не всегда доступно.

В монографии в сравнительном аспекте освещаются возможности диагностики суставной патологии такими методами, как рентгенография, компьютерная томография, включая мультидетекторную компьютерную томографию, радиоизотопная сцинтиграфия, магнитно-резонансная томография, ультразвуковое исследование. Показано, что такие новые технологии ультразвукового картирования, как высокочастотные линейные датчики (до 20 МГц), цветовое картирование, энергетическое допплеровское картирование, ультразвуковое исследование с контрастированием, трехмерное сканирование позволяют добиваться результатов, сопоставимых с магнитно-резонансной и компьютерной томографией, а по некоторым параметрам даже превышают возможности этих методов.

В настоящем издании на основании большого практического опыта ультразвукового исследования коленного сустава авторы предлагают использовать несколько наиболее показательных проекций исследования данного сустава в зависимости от конкретных клинических задач, приводится детальное описание ультразвукового исследования гиалинового хряща мыщелков бедренной кости, излагаются принципы ультразвуковой диагностики синовитов, ультразвуковая диагностика повреждения связочного аппарата и менисков.

Одним из наиболее интересных разделов монографии является глава, посвященная ультразвуковой диагностике наименее изученных поражений коленного сустава – пателлофеморальных нарушений, которые появляются на ранней стадии развития остеоартроза.

Важное практическое значение имеет раздел, посвященный детальной ультразвуковой картине при таких ревматических заболеваниях, как ревматоидный артрит, серонегативные спондилоартриты, пирофосфатная и гидроксиапатитная микрокристаллические артропатии, остеоартроз, хондроматоз.

Эта книга позволяет по-новому взглянуть на возможности ультразвуковой диагностики патологии коленного сустава, нацеливает на максимально полное выявление начальных изменений, которые очень часто не диагностируются. Все это в итоге способствует раннему выявлению нарушений коленного сустава, их лечению и профилактике.

Академик РАМН, заслуженный деятель науки,
доктор медицинских наук,
профессор ***А.Б. Зборовский***

Введение

Современные ревматологическая и ортопедическая службы немыслимы без комплексного использования различных методов лучевой визуализации и всецело опираются на них в вопросах диагностики и классификации заболеваний суставов. Все структурные элементы суставов доступны исследованию различными методами с различной степенью информативности. Развитие и совершенствование методов лучевой визуализации привели к явному увеличению объема и качества получаемой информации. Умение клинициста получать максимум требуемой информации адекватными средствами инструментальной диагностики – одно из основных требований современной страховой медицины.

В настоящем издании авторы освещают широкие аспекты применения ультразвукового исследования коленного сустава в ревматологической и ортопедической практике. Современные возможности ультразвуковой диагностики опорно-двигательного аппарата за последнее десятилетие многократно преумножились не только за счет улучшения технической базы, но и за счет накопления опыта специалистами ультразвуковой диагностики, работающими в сотрудничестве с клиницистами, лучевыми диагностами, врачами смежных специальностей. Бесспорные достоинства метода – гибкий подход к исследованию, основанный на возможности сбора клинической информации врачом ультразвуковой диагностики, достаточно высокий уровень качества получаемой информации, мониторирование изменений, сопровождение интервенционных мероприятий. Мобильность, отсутствие лучевой нагрузки, относительно низкая стоимость и высокая пропускная способность и доступность кабинетов ультразвуковой диагностики – критерии, отвечающие требованиям скрининговой и уточняющей диагностики и, следовательно, современной высокотехнологичной профилактической медицины.

В основу книги положен многолетний опыт исследований коленного сустава в многопрофильной клинике с развитыми ревматологической и ортопедической службами. Анализ результатов обследований более 30 тыс. пациентов с различной, часто комбинированной патологией коленного сустава травматического, воспалительного, дегенеративно-дистрофического генеза, проведенных с комплексным использованием спектра базовых и новейших ультразвуковых методик, позволил сформировать конкретное собственное мнение о возможностях ультразвуковой томографии на современном этапе развития медицины.

Нашим родителям, семьям, учителям
посвящаем эту книгу

Глава 3

Методология ультразвукового обследования коленного сустава. Протокол заключения

Ультразвуковое исследование КС проводится в соответствии с основными принципами, характерными и для других суставов и некоторых органов (Кинзерский А.Ю., 2010; Сенча А.Н. и др., 2010):

- системности, стандартизации доступов визуализации (исследования в определенной последовательности стандартных сканов-срезов);
- технологичности и методологии (исходя из принципов полипроекционности, полипозиционности ультразвукового сканирования, параллельности и перпендикулярности расположения датчика к исследуемому органу, области, зоне интереса);
- симметричности (обязательного сопоставления ультразвуковой картины с аналогичными отделами, структурами контралатерального сустава);
- функциональности (необходимости и обязательности проведения некоторых функциональных проб);
- наблюдения-сопоставления, анализа структурных изменений составляющих сустава в динамике (при повреждениях суставных компонентов в острый период очень часто визуализации мешают отек мягких тканей, выраженный болевой синдром, вынужденное положение конечности).

Исследование осуществляется линейными мультичастотными датчиками с частотой 5–12 МГц в различных плоскостях, по всей поверхности сустава. Подколенная ямка дополнительно сканируется конвексными датчиками с основной целью улучшения визуализации проксимальных сегментов крестообразных связок (см. табл. 3.1).

Ультразвуковое исследование КС начинается в положении пациента лежа на спине, в условиях разгибания сустава, в латеральных отделах супрапателлярной зоны, с оценкой наличия, характера внутрисуставного выпота и состояния синовиальной оболочки. В поперечной латеральной и затем

Таблица 3.1. Основные проекции для исследования КС

Основные проекции	Объекты исследования
Поперечная парапателлярная, разгибание (рис. 3.1, 3.2)	Верхний (передний) заворот с оценкой синовиальной оболочки, наличия и характера содержимого, наличия и патологических изменений складок, патологические изменения удерживателей надколенника и сухожилия четырехглавой мышцы
Поперечная супрапателлярная, сгибание более 90° (рис. 3.3)	Гиалиновый хрящ передней поверхности мыщелков бедренной кости и пателлярного блока, наличие и выраженность остефитоза
Продольная супрапателлярная (рис. 3.4)	Структура, целостность волокон сухожилия четырехглавой мышцы
Поперечная препателлярная и инфрапателлярная (рис. 3.5)	Наружный контур надколенника, патологические изменения препателлярной сумки, расположение собственной связки надколенника относительно пателлярного блока
Продольная инфрапателлярная, разгибание (рис. 3.6)	Структура собственной связки надколенника, жирового тела, глубокой инфрапателлярной сумки, контур бугристости большеберцовой кости, гиалиновый хрящ передней поверхности мыщелков бедренной кости, илиотибиальный тракт
Продольная инфрапателлярная, сгибание более 90° (рис. 3.7)	Структура собственной связки надколенника, глубокой инфрапателлярной сумки, дистальные отделы ПКС, поперечная связка КС, патологические изменения инфрапателлярной складки, гиалиновый хрящ нижней нагружаемой поверхности мыщелков бедренной кости
Продольные боковые, разгибание (рис. 3.8, 3.9)	Мениски, боковые связки, сухожилия «гусиной лапки», полуперепончатой мышцы, подколенной мышцы, контур головки малоберцовой кости
Продольные (медиальная, латеральная) подколенные (рис. 3.10)	Сухожилие полуперепончатой, полусухожильной, подколенной, двуглавой медиальной и латеральной головок икроножных мышц, задние рога менисков, подколенные сумки и их патологические изменения, сосудистый пучок, задний капсулярно-связочный аппарат, ЗКС, гиалиновый хрящ задней поверхности мыщелков бедренной кости
Поперечная подколенная (рис. 3.11, 3.12)	Проксимальные отделы крестообразных связок, сосудистый пучок, кисты Бейкера

Рис. 3.1. Позиция датчика. Поперечная парапателлярная проекция с разгибанием (пояснения в табл. 3.1).

Рис. 3.2. Позиция датчика. Поперечная парапателлярная проекция с разгибанием (пояснения в табл. 3.1).

Рис. 3.3. Позиция датчика. Поперечная супрапателлярная проекция со сгибанием более 90° (пояснения в табл. 3.1).

Рис. 3.4. Позиция датчика. Продольная супрапателлярная проекция (пояснения в табл. 3.1).

Рис. 3.5. Позиция датчика. Поперечная препателлярная и инфрапателлярная проекция (пояснения в табл. 3.1).

Рис. 3.6. Позиция датчика. Продольная инфрапателлярная проекция с разгибанием (пояснения в табл. 3.1).

Рис. 3.7. Позиция датчика. Продольная инфрапателлярная проекция со сгибанием более 90° (пояснения в табл. 3.1).

Рис. 3.8. Позиция датчика. Продольная боковая медиальная проекция с разгибанием (пояснения в табл. 3.1).

Рис. 3.9. Позиция датчика. Продольная боковая латеральная проекция с разгибанием (пояснения в табл. 3.1).

Рис. 3.10. Позиция датчика. Продольные (медиальная, латеральная) подколенные проекции (пояснения в табл. 3.1).

Рис. 3.11. Позиция датчика. Поперечная подколенная проекция (пояснения в табл. 3.1).

Рис. 3.12. Позиция датчика. Поперечная подколенная проекция (пояснения в табл. 3.1).

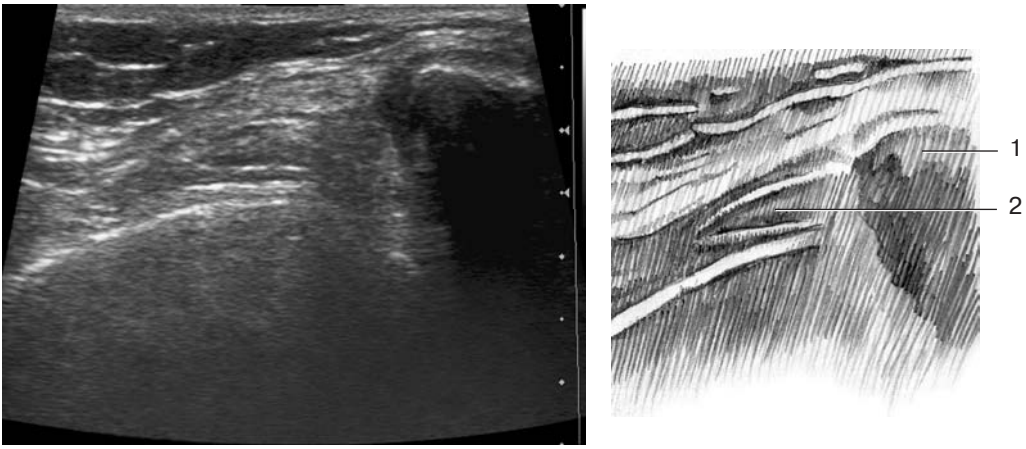

Рис. 3.13. Латеральные отделы супрапателлярной зоны (эхограмма, схема). Справа – тень надколенника, определяются спавшиеся стенки верхнего заворота с жировой тканью крыловидной складки между ними. 1 – латеральный край наколенника, 2 – спавшиеся стенки верхнего заворота.

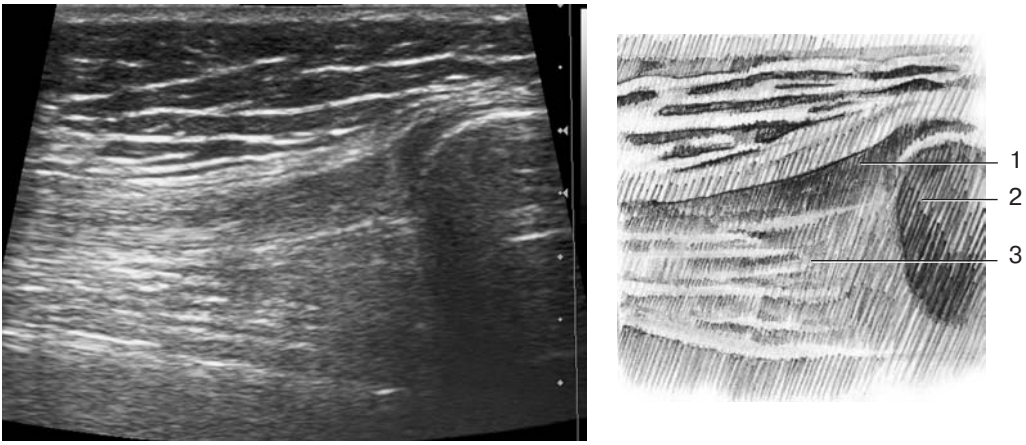

Рис. 3.14. Продольный супрапателлярный доступ, над сухожилием четырехглавой мышцы (эхограмма, схема). 1 – сухожилие четырехглавой мышцы, 2 – верхний полюс надколенника, 3 – проекция спавшегося верхнего заворота.

в медиальной парапателлярной проекции мы получаем основную информацию о воспалительном процессе в суставе, что в определенной степени влияет на расстановку акцентов в последующем исследовании. В этой же проекции, а также в продольном супрапателлярном срезе обращаем внимание на состояние сухожилия четырехглавой мышцы (особенно его латеральных отделов), а также медиального парапателлярного сухожильного растяжения. При наличии выпота в суставной полости в медиальном поперечном парапателлярном скане хорошо видна медиопателлярная складка (рис. 3.13, 3.14).

Рис. 3.15. Исследование медиальной фасетки надколенника.

Для оценки состояния медиальной фасетки надколенника применяется дополнительная проекция – продольный косой медиальный парапателлярный скан, проходящий через всю фасетку, с получением ее характерного округлого среза (рис. 3.15).

Далее продолжают исследование в латеральном продольном боковом доступе, последовательно переходя через инфрапателлярную зону в медиальный продольный боковой доступ – второй по диагностической значимости и по количеству получаемой информации. При этом оценивается состояние боковых связок, менисков, выраженность остеофитоза, структура жирового тела Гоффа, собственной связки надколенника и наличие выпота в инфрапателлярной сумке. Инфрапателлярная область исследуется и в поперечном срезе с заходом в препателлярную зону, с определением положения собственной связки надколенника относительно центра пателлярного блока, лоцируемого под жировым телом (рис. 3.16–3.19).

Хотя гиалиновый хрящ передней поверхности мыщелков бедренной кости и виден в этой проекции, все же гораздо лучше исследовать его в положении сгибания в суставе под углом более 90°, над надколенником. Опорная поверхность гиалинового хряща при этом хорошо видна в инфрапателлярной зоне, соответственно мыщелкам в латеральных и медиальных отделах. При этом определяются его толщина, эхогенность, контур поверхности хряща и субхондральной пластины, краевые остеофиты. В согнутом суставе, в продольном инфрапателлярном доступе достаточно хорошо видны дистальные отделы ПКС, деформации и экзостозы переднего межмыщелкового возвышения. В случае гипертрофии жирового тела при сгибании в КС отмечается характерное грыжеподобное его выбухание в области латерального края собственной связки надколенника, хорошо заметное в поперечном скане (рис. 3.20–3.22).

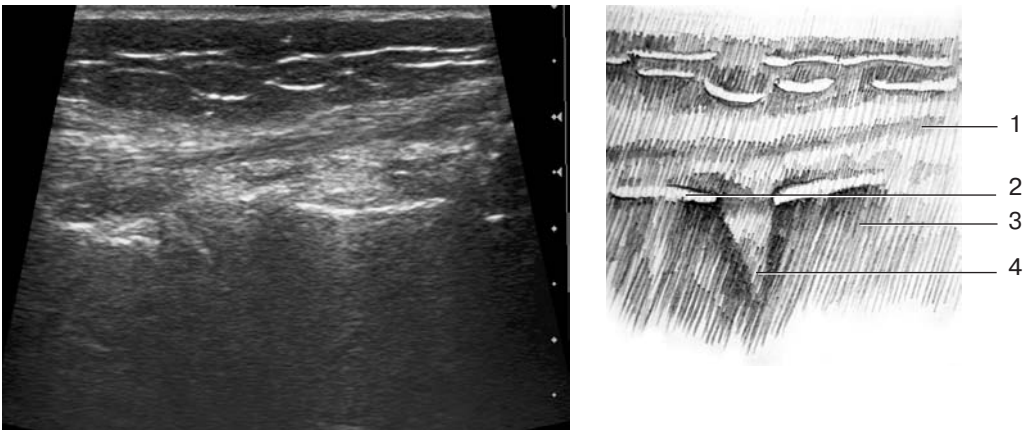

Рис. 3.16. Латеральный боковой доступ, латеральный мениск и малоберцовая связка (эхограмма, схема). 1 – малоберцовая связка, 2 – латеральный мыщелок бедренной кости, 3 – латеральный мыщелок большеберцовой кости, 4 – латеральный мениск.

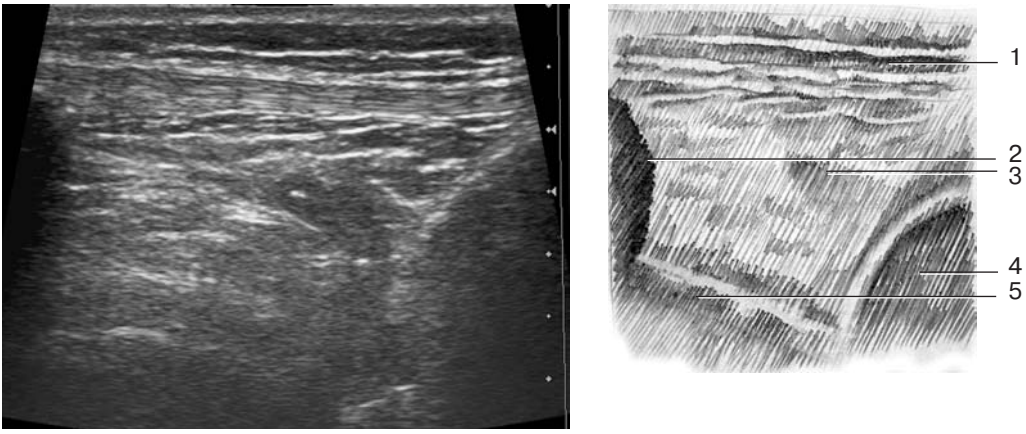

Рис. 3.17. Инфрапателлярный продольный срединный доступ в разгибании, вверху определяется собственная связка надколенника, под ней – жировое тело Гоффа, слева и справа – тени надколенника и большеберцовой кости соответственно (эхограмма, схема). 1 – собственная связка надколенника, 2 – тень нижнего полюса надколенника, 3 – жировое тело Гоффа, 4 – большеберцовая кость, 5 – бедренная кость, пателлярный блок.

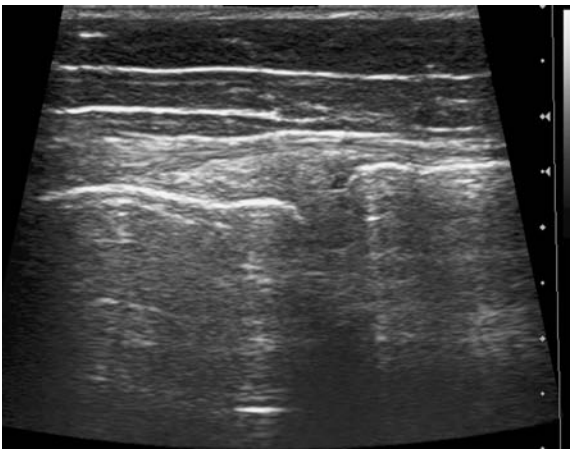

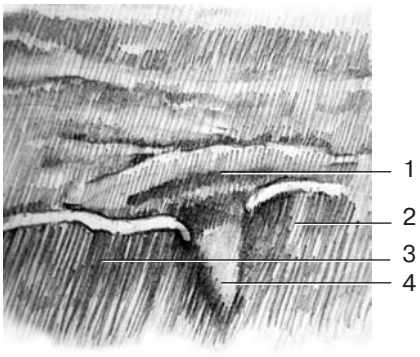

Рис. 3.18. Медиальный боковой доступ, медиальный мениск и большеберцовая связка (эхограмма, схема). 1 – большеберцовая связка, 2 – медиальный мыщелок большеберцовой кости, 3 – медиальный мыщелок бедренной кости, 4 – медиальный мениск.

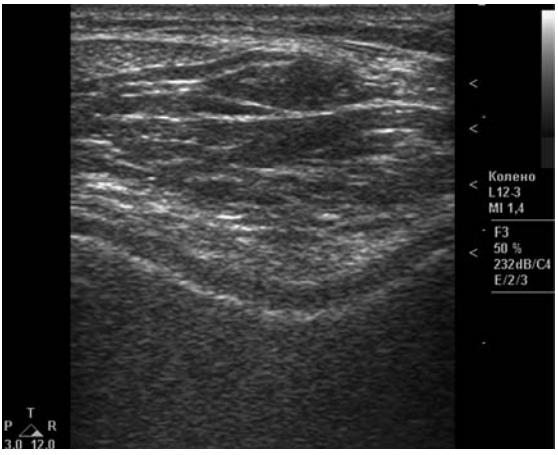

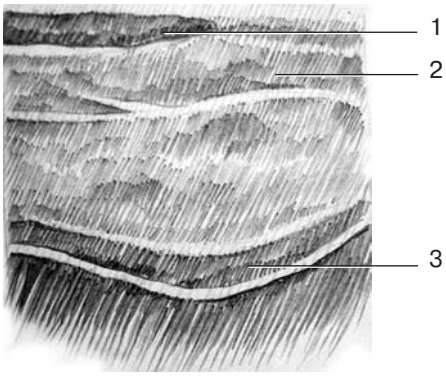

Рис. 3.19. Инфрапателлярный поперечный доступ, вверху определяется поперечный срез собственной связки надколенника, несколько смещенный латеральнее (влево), под жировым телом определяется гиалиновый хрящ пателлярного блока (эхограмма, схема). 1 – собственная связка надколенника, 2 – жировое тело Гоффа, 3 – гиалиновый хрящ пателлярного блока.

Рис. 3.20. Сгибание в КС, продольный инфрапателлярный срединный доступ. Внизу нечетко определяется дистальный сегмент передней крестообразной связки (эхограмма, схема). 1 – собственная связка надколенника, 2 – тень нижнего полюса надколенника, 3 – жировое тело Гоффа, 4 – тень большеберцовой кости, 5 – передняя крестообразная связка.

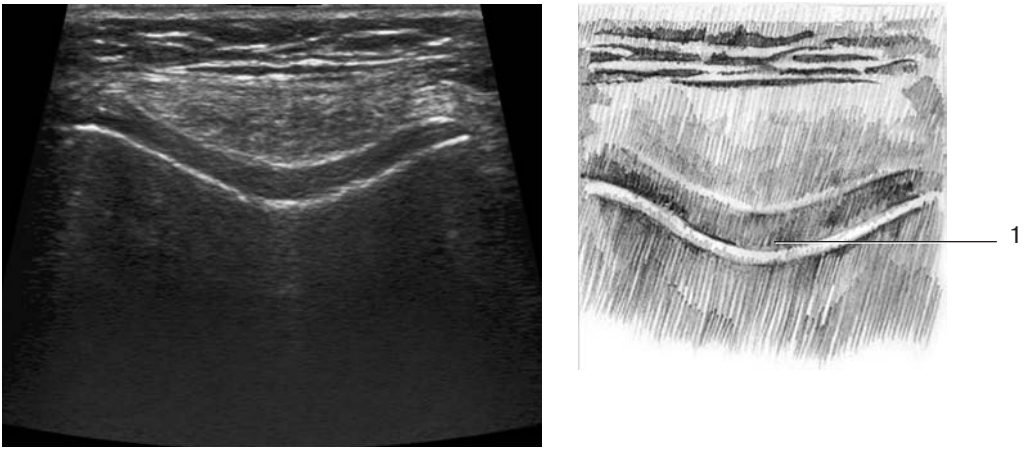

Рис. 3.21. Сгибание в КС, поперечный супрапателлярный доступ – оптимальная проекция для исследования гиалинового хряща пателлярного блока (эхограмма, схема). 1 – гиалиновый хрящ пателлярного блока.

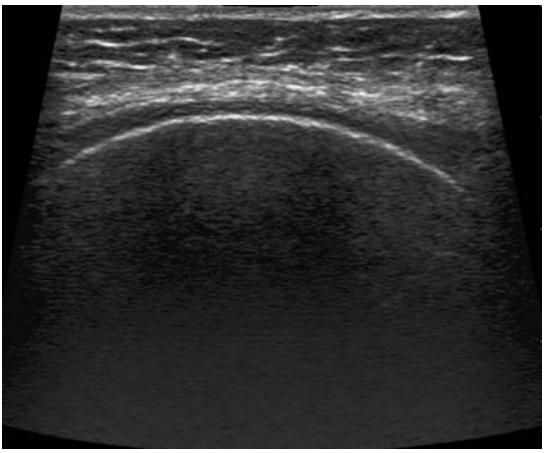

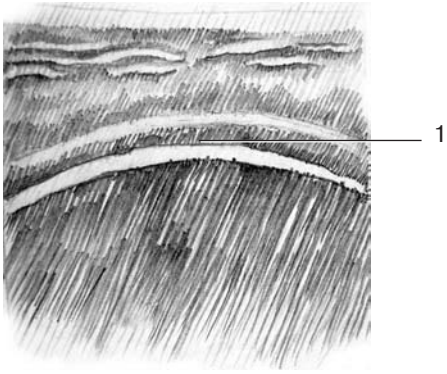

Рис. 3.22. Сгибание в КС, продольный инфрапателлярный доступ. Датчик на медиальном мыщелке – исследование гиалинового хряща опорной поверхности медиального мыщелка (эхограмма, схема). 1 – гиалиновый хрящ опорной поверхности медиального мыщелка бедренной кости.

Далее пациент ложится на живот, КС разогнут, исследование продолжается в подколенной ямке. Задние доступы менее информативны, и основная цель исследования подколенной ямки – выявление кист Бейкера. В заднем продольном срезе хорошо видны дистальные отделы ЗКС, а в поперечном (особенно при использовании высокочастотного конвексного датчика, 5–7,5 МГц) – проксимальные отделы ПКС (рис. 3.23.–3.25).

Следует отметить, что большинство врачей ультразвуковой диагностики проводят исследование параллельно со сбором клинической информации – как жалоб, так и данных визуального осмотра. Это во многом повышает диагностическую ценность исследования, позволяя акцентировать внимание на определенных структурных изменениях и представлять правильную картину заболевания. Это очевидное преимущество УЗИ перед всеми остальными методами лучевой диагностики, но воспользоваться им могут лишь врачи с достаточным клиническим опытом.

Отдельного упоминания заслуживает проведение функциональных тестов – главным образом традиционного «переднего выдвижного ящика» под контролем УЗИ. При этом врач правой рукой удерживает датчик продольно на проекции собственной связки надколенника, а левой рукой проводит давление на область подколенной ямки согнутого под углом 90^0 сустава. Оценивается характерное для повреждений ПКС патологическое смещение (shift синдром) большеберцовой кости кпереди, хорошо заметное даже при отеке и гипертрофии жировой клетчатки, а также при недостаточно согнутом суставе (в отличие от клинической пробы) (рис. 3.26, 3.27).

Другой тест – «вальгусный стресс», направленный на определение повреждения большеберцовой связки и ПКС. При этом врач левой рукой удерживает датчик в медиальной продольной боковой проекции, коленом создает упор в латеральных отделах сустава, а правой рукой производит уме-

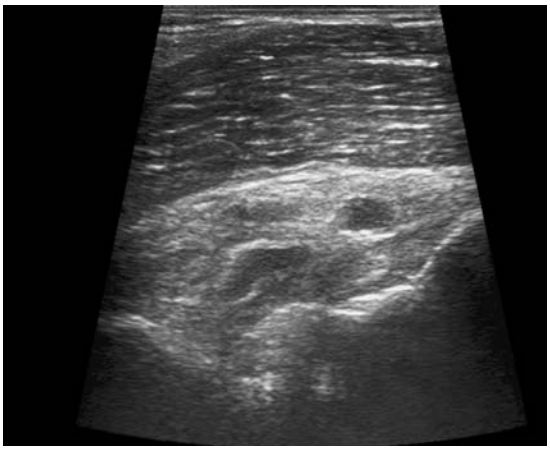

Рис. 3.23. Задний продольный срединный доступ. Определяется задняя крестообразная связка, над ней – элементы сосудистого пучка (эхограмма, схема). 1 – элементы среза сосудистого пучка, 2 – задняя крестообразная связка, 3 – большеберцовая кость.

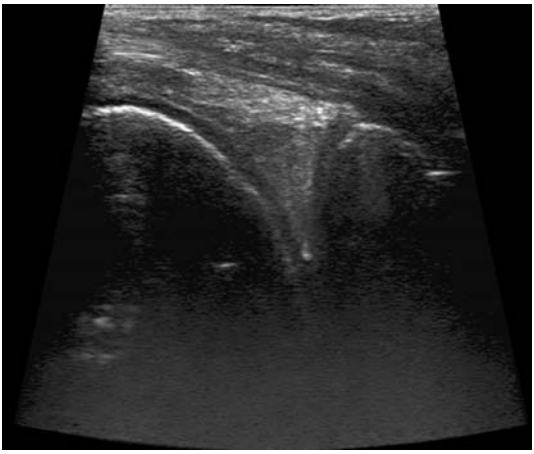

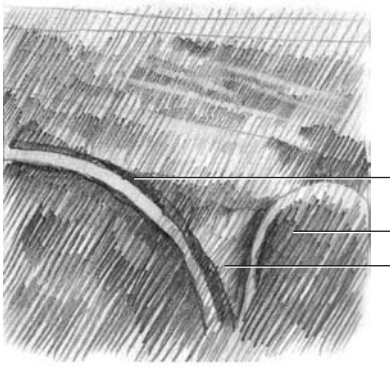

Рис. 3.24. Задний продольный доступ, над медиальными мыщелками бедренной и большеберцовой костей определяется задний рог медиального мениска, гиалиновый хрящ задней поверхности медиального мыщелка бедренной кости (эхограмма, схема). 1 – гиалиновый хрящ задней поверхности медиального мыщелка бедренной кости, 2 – задний край медиального мыщелка большеберцовой кости, 3 – задний рог медиального мениска.

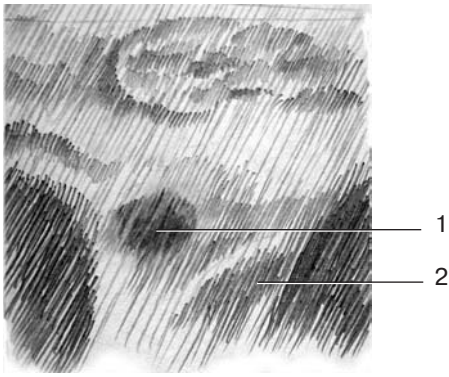

Рис. 3.25. Задний поперечный доступ, исследование крестообразных связок. Внизу – косо уходящий вниз проксимальный сегмент передней крестообразной связки в области прикрепления к внутренней поверхности латерального мыщелка. Ближе к внутренней поверхности медиального мыщелка – почти поперечный срез задней крестообразной связки (эхограмма, схема). 1 – задняя крестообразная связка, поперечный срез, 2 – проксимальный сегмент передней крестообразной связки.

Рис. 3.26. Проведение функционального теста «передний выдвижной ящик».

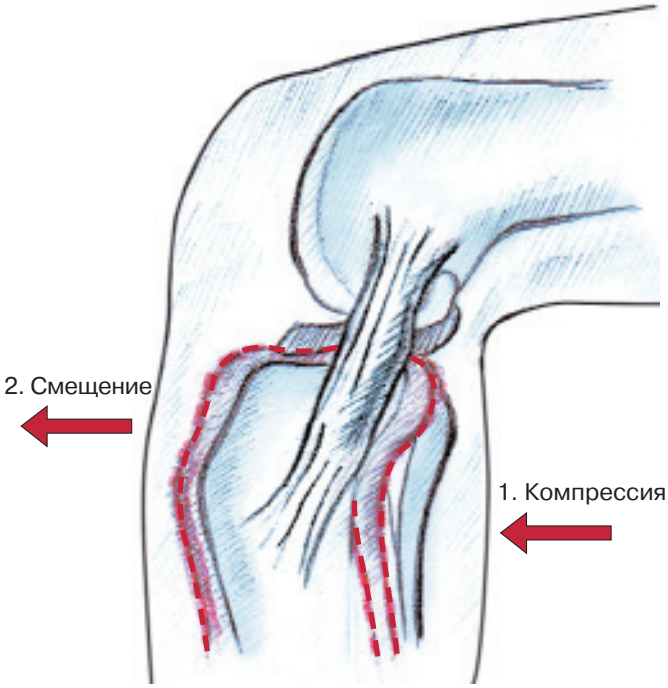

Рис. 3.27. Функциональный тест «передний выдвижной ящик». Схема.

ренное смещение нижней трети голени больного кнаружи. Для правого сустава – положение пациента на спине, для левого – на животе. Оценивается не только диапазон раскрытия суставной щели, но и смещение большеберцовой кости упором (коленом) внутрь – типичный признак повреждения ПКС.

Результаты УЗИ врач-диагност достаточно полно и емко фиксирует в описательной части протокола и рационально коротко формулирует в виде заключения. Ниже приводится протокол ультразвукового описания и заключения неизмененного КС, используемый нами в ежедневной практике.