Глава 11

ПЛАНИРОВАНИЕ ОПЕРАЦИИ И ТЕХНИКА ЭНДОПРОТЕЗИРОВАНИЯ ТАЗОБЕДРЕННОГО СУСТАВА В СЛОЖНЫХ СЛУЧАЯХ

Р.М. Тихилов, И.И. Шубняков, А.О. Денисов, А.А. Мясоедов

Наряду со стандартным выполнением операции хирургу нередко приходится сталкиваться со сложными врожденными или приобретенными деформациями вертлужной впадины и бедренной кости, в том числе в сочетании с укорочением конечности или тяжелой контрактурой и порочным взаимоотношением суставных поверхностей. В последние годы в литературе все чаще используется такой термин, как сложное эндопротезирование [1, 12, 18, 19, 22, 23, 25, 26, 27]. Д.В. Волченко с соавторами [7] называют его реконструктивным. В.К. Николенко и Б.П. Буряченко предлагают даже выделить эту проблему в специальное направление, включив сюда посттравматические и постогнестрельные дефекты, а также деформации вертлужной впадины и проксимального отдела бедренной кости, тяжелый диспластический коксартроз, деформации после перенесенных ранее остеотомий, специфические воспалительные заболевания (ревматоидный артрит, костно-суставной туберкулез, болезнь Бехтерева и т.п.) [13]. Также значительную трудность могут представлять операции по замене анкилозированных тазобедренных суставов. Тотальное эндопротезирование ТБС при всех этих состояниях относится к категории высокой сложности и требует от хирурга немалого опыта.

При сложных вариантах эндопротезирования трудности ждут хирурга на всех этапах – от стадии предоперационного планирования до момента имплантации эндопротеза. Эти трудности связаны как с интерпретацией данных обследования до операции и корректным выбором хирургической тактики, так и с техническим воплощением задуманного в жизнь. Определенные проблемы представляет также и то, что большинство пациентов со сложными случаями значительно моложе пациентов других групп. Так, В.К. Николенко и Б.П. Буряченко считают, что более 90% больных, которым выполняется сложное эндопротезирование, относятся к трудоспособному возрасту. В их серии наблюдений средний возраст оперируемых составлял 48,7 лет по сравнению с 68,0 при стандартном эндопротезировании [13]. По данным регистра эндопротезирования тазобедренного сустава РНИИТО им. Р.Р. Вредена, при диспластическом артрозе, высоком вывихе бедра, постравматическом артрозе и анкилозах средний возраст пациентов статистически значимо меньше, чем средний возраст при идиопатическом коксартрозе и тем более – при переломах и ложных суставах шейки бедренной кости (табл. 11.1).

Таблица 11.1

Средний возраст пациентов на момент выполнения эндопротезирования при различной патологии тазобедренного сустава

Диагноз	Средний возраст, лет
Первичный артроз	61,9
Диспластический артроз/ врожденный вывих	52,1/44,3
АНГБК	40,1
Посттравматический коксартроз	49,9
Переломы и ложные суставы шейки бедренной кости	71,2
Ревматоидный артрит и другие воспалительные артриты	47,1
Анкилоз	46,7

11.1. ТЕХНИКА ЭНДОПРОТЕЗИРОВАНИЯ ПРИ ДИСПЛАЗИИ ВЕРТЛУЖНОЙ ВПАДИНЫ

Прогрессирующая дисплазия ТБС, врождённая патология тазобедренного сустава, которая характеризуется недоразвитием вертлужной впадины в виде уплощения, неправильной ориентацией, краниолатеральной инклинацией и, как следствие, уменьшением площади соприкасающихся поверхностей компонентов сустава с их локальной перегрузкой, что и является первопричиной большей части всех случаев коксартроза. Быстрое развитие дегенеративно-дистрофических изменений у пациентов с диспластическим коксартрозом вынуждает прибегать к тотальному эндопротезированию ТБС в достаточно молодом возрасте [3, 116]. По мнению W.H. Harris, причиной так называемого первичного коксартроза в более чем 90% случаев являются всевозможные нарушения развития тазобедренного сустава, из числа которых около 19% приходится на выраженную дисплазию тазобедренного сустава [82].

Основным методом лечения пациентов с диспластическим коксартрозом остаётся эндопротезирование ТБС. Реконструктивные операционные вмешательства эффективны лишь на ранних стадиях заболевания и при благоприятном развитии событий могут дать долговременный положительный результат, но любая техническая неточность может ускорить развитие процесса. Наибольшую сложность для оперативного лечения представляют больные с полным вывихом бедра и значительным укорочением конечности (на 4 см и более). Сорок лет назад эндопротезирование ТБС при полном вывихе бедра считалось малоэффективным [49], и вплоть до наших дней эта проблема не решена окончательно. Так, по данным норвежского регистра артропластики, риск неудач при диспластическом артрозе выше в 1,5 раза, а при диспластическом артрозе с вывихом – в 2 раза, чем при стандартном эндопротезировании [63]. Эти сведения подтверждаются множеством других публикаций, которые свидетельствуют, что при эндопротезировании по поводу диспластического артроза вследствие большего числа ошибок и осложнений в течение первых нескольких лет частота ревизионных вмешательств значительно превышает аналогичные показатели у пациентов с идиопатическим коксартрозом [14, 16, 26, 31, 57]. Неудовлетворительные результаты эндопротезирования при тяжелой дисплазии связаны со значительными анатомическими и функциональными нарушениями. При этом предшествующие вмешательства на этом суставе и особенно наличие ранее установленных металлоконструкций могут значительно утяжелять замену сустава и ограничивать возможность получения положительного функционального результата.

Рентгенологическая картина диспластического коксартроза зависит от выраженности анатомических изменений и стадии заболевания. Проявления дисплазии тазобедренного сустава, в свою очередь, могут быть подразделены на следующие основные виды:

– выраженные нарушения анатомических соотношений,

– нарушения пространственной ориентации проксимального отдела бедренной кости и вертлужной впадины,

– нарушения процессов роста и оссификации костных компонентов сустава,

– диспластические изменения мягкотканных компонентов.

К вторичным изменениям относятся: патологическая перестройка структуры головки бедренной кости, деформация ее хрящевой части, патологическое состояние хрящевого лимбуса и изменение объема суставной капсулы.

Как уже отмечалось в главе 2, в зависимости от величины проксимальной миграции (подвывиха) головки бедренной кости на передне-задней рентгенограмме таза согласно классификации J.F. Crowe различают четыре степени дисплазии вертлужной впадины [52]: I степень – подвывих менее чем 50% диаметра головки; II степень – подвывих от 50% до 74%; III степень – подвывих от 75% до 100%; IV степень – более 100% головки находится вне вертлужной впадины (полный вывих головки бедренной кости) (рис. 11.1).

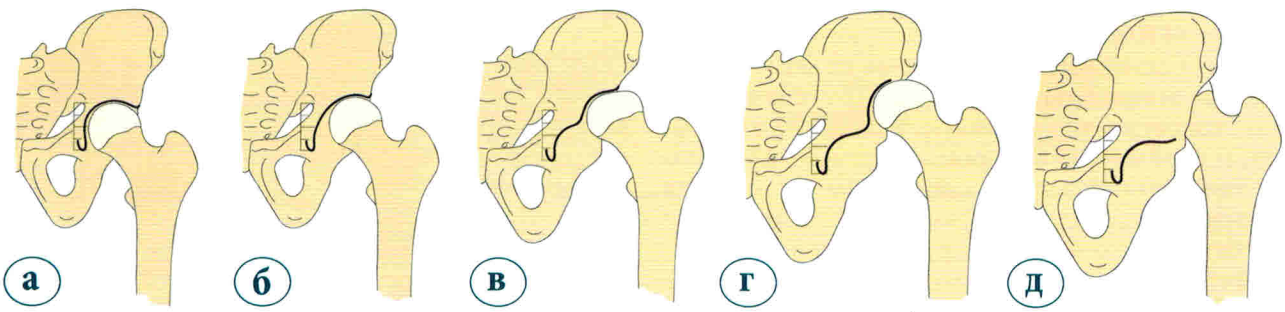

Рис. 11.1. Степени дисплазии по классификации J.F. Crowe:
а – норма; б – I степень; в – II степень; г – III степень; д – IV степень

Положение истинной вертлужной впадины определяется с помощью методики C. Ranawat [59, 128] (рис. 11.2).

С классификацией J.F. Crowe перекликается классификация, предложенная G. Hartofilakidis с соавторами [83, 84], которая имеет чисто практическую направленность – оценку состояния сустава перед предстоящим эндопротезированием. Авторы выделили три типа дисплазии (рис. 11.3).

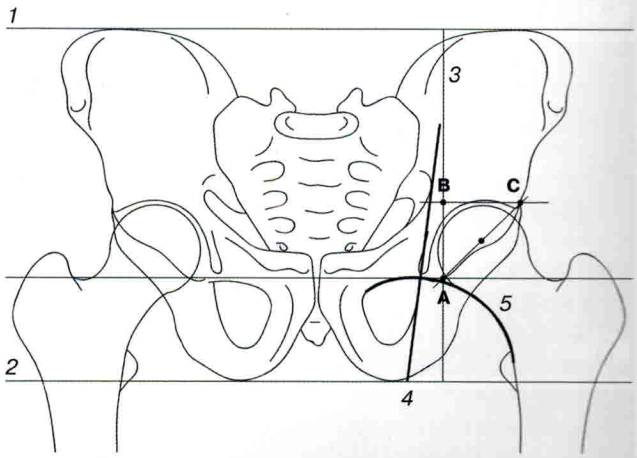

Рис. 11.2. Определение истинного центра ротации по C. Ranawat: поскольку диаметр головки составляет в среднем 20% от высоты таза (1/5), примерно такую же высоту имеет впадина. Для определения ее локализации проводятся две параллельные линии через гребни подвздошных костей (1) и седалищные бугры (2). Затем эти линии соединяются перпендикулярной линей (3), проходящей через точку А, расположенную на 5 мм латеральнее точки перекреста линии Kohler (4) и линии Shenton (5). Длина этой перпендикулярной линии эквивалентна высоте таза, поэтому выше точки А на расстоянии 20% длины линии 3 отмечается точка В, от которой параллельно линиям 1 и 2 откладывается отрезок ВС, равный по длине отрезку АВ. В этом треугольнике АВС и локализуется истинная впадина, а центр линии АС является истинным центром ротации

При типе А головка находится в истинной вертлужной впадине. Второй тип (В) характеризуется низким вывихом, при котором формируется ложная впадина. Нижняя часть последней контактирует с истинной впадиной. Данный тип подразделяется на В1, при котором расстояние от верхнего края истинной впадины до нижнего края ложной впадины составляет не мнее 50% диаметра головки, и В2, при котором это расстояние меньше 50% диаметра головки. Третий тип (С) – высокий вывих, при котором головка не контактирует с истинной впадиной, также подразделяется на две подгруппы: С1 (ложная впадина располагается на уровне крыла подвздошной кости) и С2 (ложная впадина отсутствует) [84].

Анатомические нарушения при I степени дисплазии по Crowe (тип А по Hartofilakidis) проявляются в виде уплощения вертлужной впадины и краниолатеральной ее инклинации (т.н. скошенная крыша вертлужной впадины), характеризуются увеличением угла Тоннис свыше 10°, углом вертикального наклона вертлужной впадины более 40° и углом Виберга менее 20°. Также отмечается дефицит покрытия головки бедренной кости, чаще в передне-верхней части. Большая степень дисплазии проявляется дальнейшим краниолатеральным смещением бедра и сопутствующими изменениями вертлужной впадины, головки и проксимального отдела бедренной кости. При подвывихе головки бедренной кости (II и III степени) истинная вертлужная впадина заполнена жировой и рубцовой тканями, а головка располагается выше – на месте вновь сформированного сустава (рис. 11.4, 11.5). Согласно классификации G. Hartofilakidis, эта степень подвывиха головки бедренной кости относится к низким вывихам (low dislocation) и, в свою очередь, подразделяется на две подгруппы (В1 и В2) [84]. Такое разделение имеет скорее практический интерес с точки зрения потребности в костной пластике вертлужной впадины, поскольку степень смещения обе классификации оценивают достаточно точно [156].

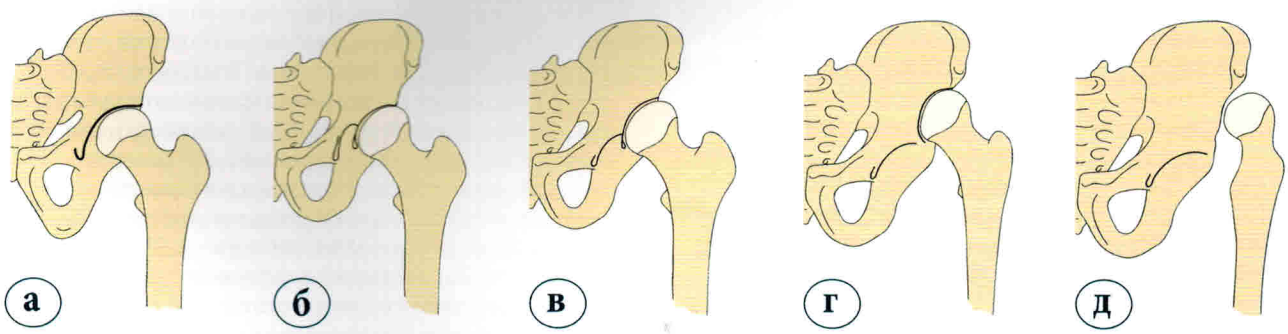

Рис. 11.3. Степени дисплазии в соответствии с классификацией G. Hartofilakidis: а – тип А; б – тип В1; в – тип В2; г – тип С1; д – тип С2

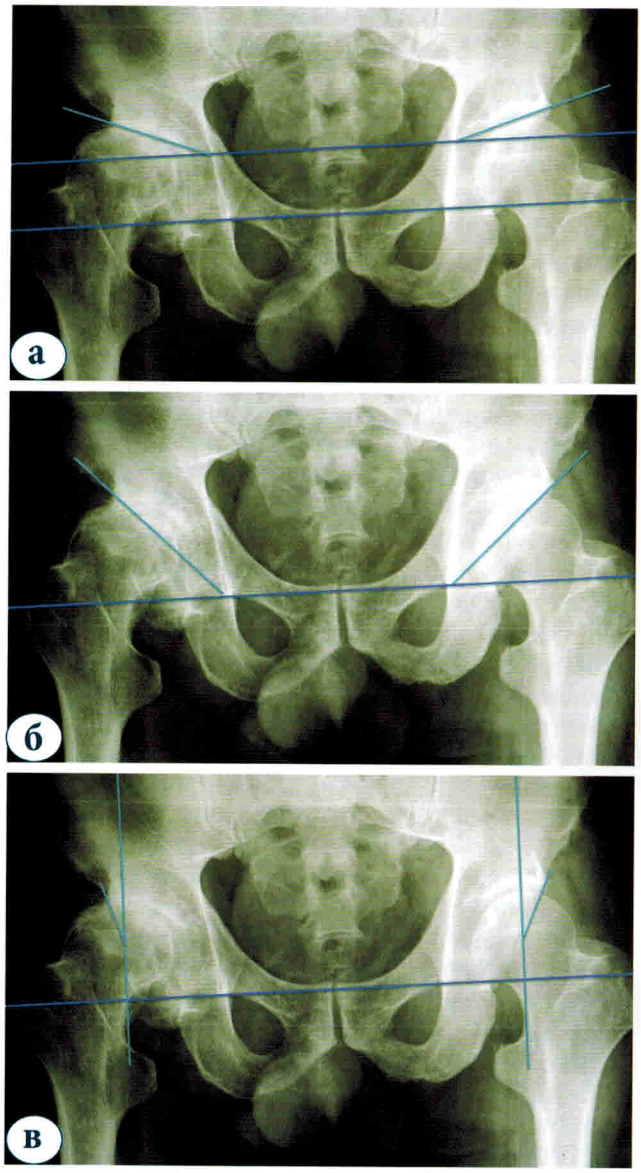

Рис. 11.4. Двухсторонний диспластический коксартроз: а – угол Тоннис; б – угол вертикального наклона вертлужной впадины; в – угол Виберга. *Правый ТБС* – II степень дисплазии по Crowe (тип B1 по Hartofilakidis) – вертлужная впадина уплощена, имеет эллипсовидную форму и краниолатеральную инклинацию (угол Тоннис – 20,6°, угол вертикального наклона вертлужной впадины – 45,9°), головка правой бедренной кости находится в истинной вертлужной впадине (степень подвывиха более 50% высоты головки, но менее 74%), угол Виберга –20,4°; *Левый ТБС* – I степень дисплазии по Crowe (тип A по Hartofilakidis) – вертлужная впадина имеет незначительную краниолатеральную инклинацию (угол Тоннис – 17°, угол вертикального наклона вертлужной впадины – 41,7°), головка левой бедренной кости почти полностью находится в истинной вертлужной впадине (степень подвывиха около 10% высоты головки), угол Виберга – 23,3°

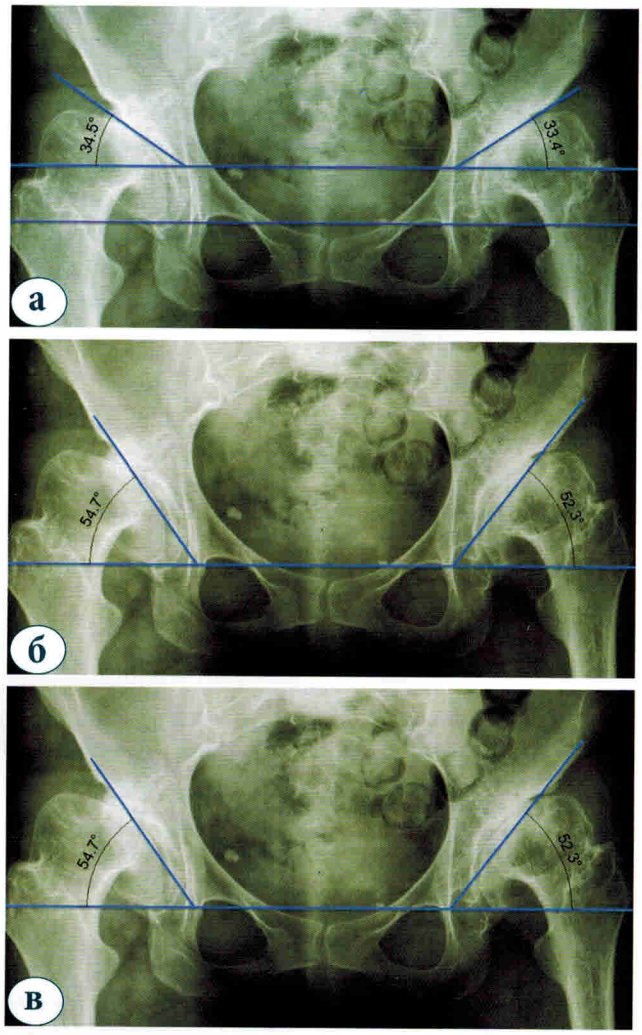

Рис. 11.5. Двухсторонний диспластический коксартроз: а – угол Тоннис; б – угол вертикального наклона вертлужной впадины; в – угол Виберга. *Правый ТБС* – III степень дисплазии по Crowe (тип B2 по Hartofilakidis). Вертлужная впадина сильно деформирована, имеет крайне выраженную краниолатеральную инклинацию (угол Тоннис – 34,5°, угол вертикального наклона вертлужной впадины – 54,7°), ее нижняя часть «пустая», головка правой бедренной кости находится практически в полном вывихе (угол Виберга – отрицательный), но ее нижний край контактирует с истинной вертлужной впадиной. *Левый ТБС* – II степень дисплазии по Crowe (тип B1 по Hartofilakidis). Вертлужная впадина сильно уплощена, имеет выраженную краниолатеральную инклинацию (угол Тоннис – 33,4°, угол вертикального наклона вертлужной впадины – 52,3°), головка левой бедренной кости находится в подвывихе, но в истинной вертлужной впадине находится около 50% высоты головки (угол Виберга – 8,9°). С обеих сторон установка вертлужного компонента в область истинного центра ротации будет сопровождаться значительным дефицитом латерального покрытия, что требует установки опорного аутотрансплантата или краниального смещения центра ротации

Предоперационное планирование, как и в стандартных ситуациях, начинают с определения разницы в длине конечностей. При одностороннем процессе мы должны стремиться к выравниванию длины конечностей, но необходимо учитывать также и сформировавшиеся изменения в поясничном отделе позвоночника и, соответственно, целесообразно обсуждать с пациентом желаемую степень удлинения оперируемой конечности. При двухстороннем процессе необходимо учитывать изменения в контралатеральном суставе во избежание избыточного удлинения или укорочения, которое будет невозможно скомпенсировать при эндопротезировании второго сустава. При небольшом подвывихе или его отсутствии планирование операции мало отличается от стандартного. При степени II–III по Crowe (Hartofilakidis тип B1 и B2) возможны следующие варианты планирования оперативного вмешательства: расположение вертлужного компонента в анатомической позиции или его смещение краниально. При расположении чашки на месте истинной вертлужной впадины надо быть готовым к выполнению костной пластики крыши вертлужной впадины, а также иметь в виду, что могут возникнуть серьезные проблемы при вправлении бедра, а после операции возможно существенное удлинение конечности. В случае достаточно глубокой посадки ножки эндопротеза в сочетании с короткой шейкой возможно резкое ограничение ротационных движений в суставе вследствие импиджмента большого вертела с задне-верхним краем вертлужной впадины.

Для достижения первичной стабильной фиксации вертлужного компонента в зависимости от степени дисплазии возможны следующие варианты установки имплантата [21]:

– частичное недопокрытие вертлужного компонента;

– глубокое положение вертлужного компонента;

– вертикальное положение вертлужного компонента;

– смещение вертлужного компонента в краниальном направлении;

– применение опорных (типа Мюллера) или антипротрузионных колец (типа Burch-Schneder);

– костная пластика массивным спонгиозным трансплантатом.

Центр ротации будущего искусственного сустава определяют путем наложения шаблона вертлужного компонента с учетом дефицита его покрытия. Увеличить степень покрытия вертлужного компонента можно за счет его смещения в область остеофита либо за счет незначительной его медиализации (на рентгенограммах это проявляется захождением чашки за линию Kohler) (рис. 11.6 и 11.7).

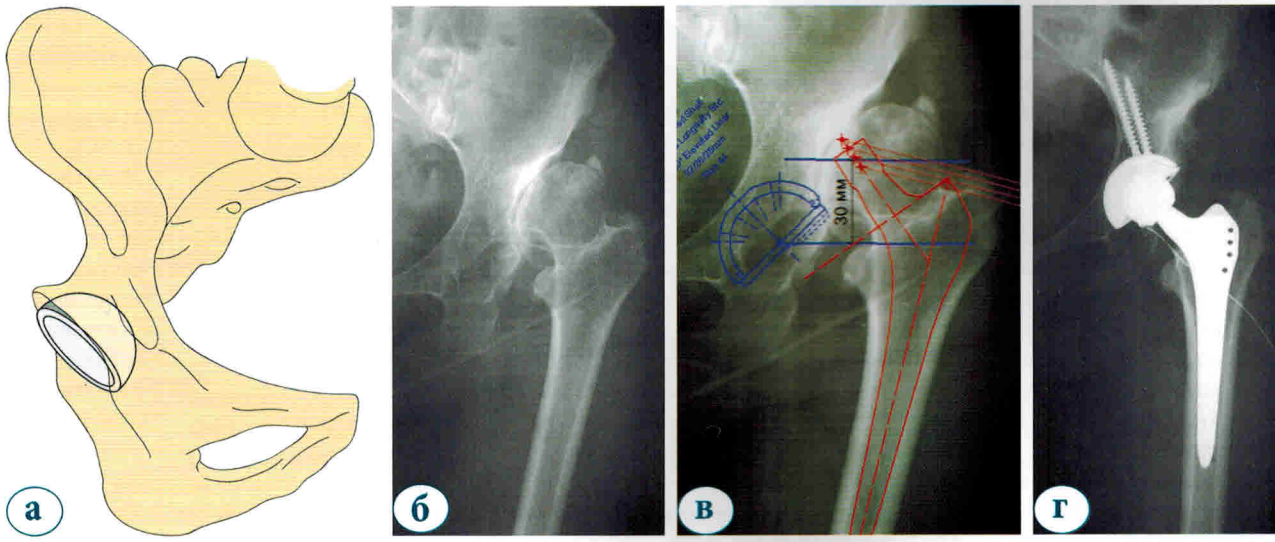

Рис. 11.6. Высокий центр ротации, смещение центра ротации вверх в пределах 2–2,5 см позволяет увеличить степень покрытия вертлужного компонента за счет имеющегося остеофита, остаточное недопокрытие может быть ликвидировано за счет пластического замещения губчатой костью, полученной при обработке впадины (а); рентгенограммы пациентки 56 лет с диспластическим артрозом правого ТБС III типа по Crowe (Hartofilakidis B2) (б); при незначительном краниальном смещении латеральное недопокрытие составит 18 мм, что при размере компонента 48 мм не превышает 15% (в); рентгенограмма после операции (г)

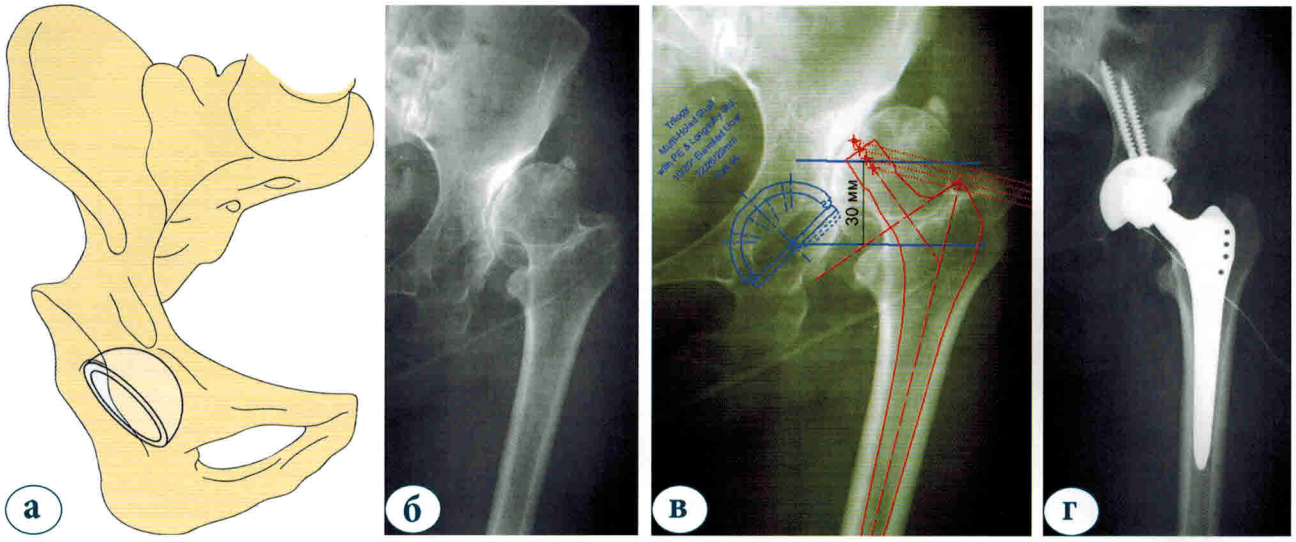

Рис. 11.7. Небольшая медиализация вертлужного компонента также позволяет увеличить степень его покрытия, но необходимо помнить, что ослабление медиальной стенки может привести к протрузии чашки в полость малого таза, оставшаяся недопокрытой часть вертлужного компонента также может быть укрыта губчатой костью (а); рентгенограмма пациентки 39 лет с диспластическим артрозом левого ТБС IV типа по Crowe (Hartofilakidis C1) (б); при незначительной медиальной протрузии удается избежать недопокрытия вертлужного компонента, а, учитывая небольшое проксимальное смещение бедра, удлинение конечности при использовании ножки Zweimuller составит не более 3 см (в); рентгенограмма после операции (г)

Необходимо помнить, что смещение центра ротации вверх должно быть не более 2,5–3 см, поскольку более высокое положение не только существенно изменяет биомеханику, но и значительно ограничивает возможности надежной первичной фиксации вертлужного компонента (рис. 11.8), что в дальнейшем приводит к неудовлетворительным результатам (рис. 11.9). В свою очередь, попытка увеличить степень костного покрытия за счет вертикального расположения имплантата (считается, что безопасный угол фронтального наклона может достигать 55°, компенсируясь использованием вкладыша с антилюксационным наклоном) несколько увеличивает площадь контакта пористой поверхности с костью, но в отдаленной перспективе способствует большему изнашиванию полиэтилена с нарастающим риском развития перипротезного остеолиза (рис. 11.10). Если указанными приемами не удается достичь достаточного 70% покрытия вертлужного компонента [135], то необходимо планировать либо использование костного аутотрансплантата (рис. 11.11), либо опорного кольца (типа Мюллера). При этом надо помнить, что размер выбираемого вертлужного компонента ограничен расстоянием между передней и задней стенками вертлужной впадины [45, 78, 83, 90].

Хирургический доступ к тазобедренному суставу осуществляется так же, как при стандартном протезировании. После резекции бедренной кости на запланированном уровне необходимо визуализировать края ложной и оценить положение истинной вертлужной впадины, которая закрыта жировым телом и гипертрофированной капсулой сустава. Это необходимо для определения правильной позиции будущего вертлужного компонента. После начала обработки фрезами, когда вскрыт субхондральный слой кости, необходимо с помощью шила определить запас кости в сторону медиальной, передней и задней стенок. Это позволит избежать повреждения стенок при обработке риммером.

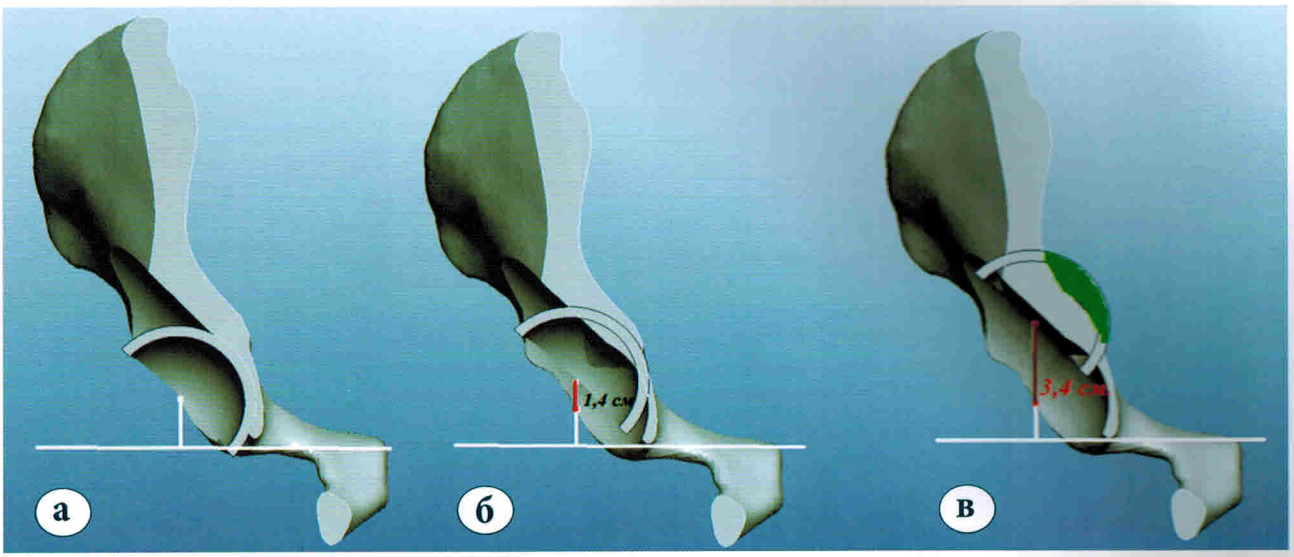

Рис. 11.8. Возможная степень краниолатерального смещения вертлужного компонента:
а – размещение вертлужного компонента в области истинного центра ротации приводит к значительному недопокрытию его верхних отделов; б – умеренное смещение вверх позволяет уменьшить степень недопокрытия и не потерять прочность фиксации; в – дальнейшее смещение вверх приводит к ослаблению медиальной стенки и потере фиксации в боковых стенках, что создает предпосылки для раннего расшатывания вертлужного компонента и повышает риск его протрузии

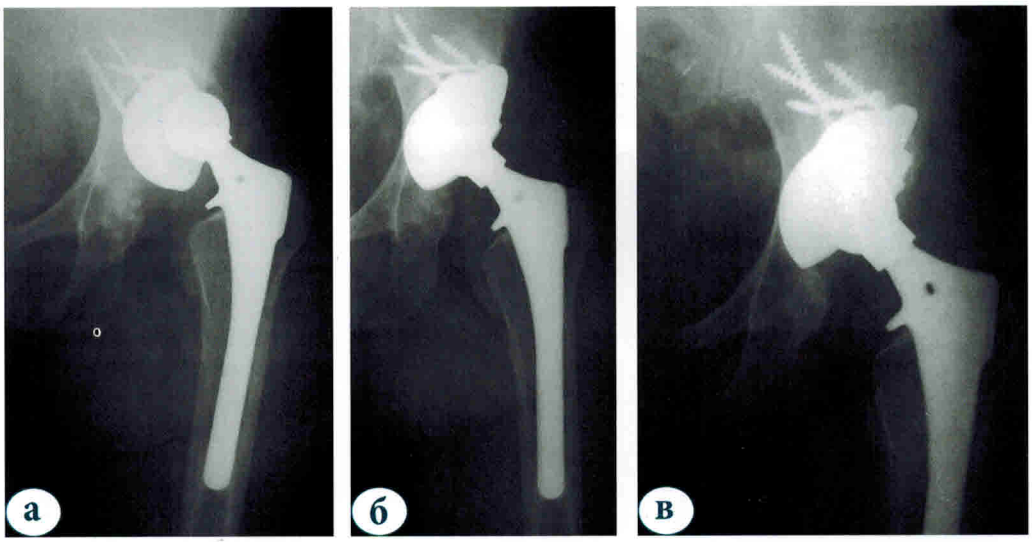

Рис. 11.9. Рентгенограммы пациентки 59 лет с диспластическим артрозом левого тазобедренного сустава:
а – попытка установить вертлужный компонент в область ложной впадины с избыточно высоким центром ротации привела к его расшатыванию через год после операции;
б – после реконструкции с использованием в качестве верхней опоры металлического аугмента;
в – через 2,5 года после ревизионного вмешательства отмечается хорошая остеоинтеграция аугмента и вертлужного компонента с костями таза

Глава 12
КЛИНИЧЕСКАЯ ОЦЕНКА РЕЗУЛЬТАТОВ ЭНДОПРОТЕЗИРОВАНИЯ ТАЗОБЕДРЕННОГО СУСТАВА

Р.М. Тихилов, И.И. Шубняков, М.Ю. Гончаров, А.Н. Коваленко, Ю.В. Муравьева

12.1. ШКАЛЫ ОБЪЕКТИВНОЙ ОЦЕНКИ ФУНКЦИИ ТАЗОБЕДРЕННОГО СУСТАВА

В настоящее время эндопротезирование тазобедренного сустава широко применяется в ортопедических клиниках всего мира, принося пациентам облегчение страданий и улучшение качества жизни. В подавляющем числе случаев искусственный сустав обеспечивает превосходную функцию в ранние сроки, однако в отдаленном периоде у больных разных групп результаты эндопротезирования тазобедренного сустава могут значительно различаться. Факторы, влияющие на выживаемость имплантата, – это возраст и пол пациентов, их соматический статус, нозологическая форма заболевания, тип используемого протеза и особенности хирургической техники. Ничуть не умаляя несомненный положительный эффект и огромный реабилитационный потенциал этого хирургического вмешательства, следует признать, что многолетний клинический опыт, накопленный мировым ортопедическим сообществом, показывает, что по мере увеличения сроков наблюдения результаты эндопротезирования ухудшаются даже при использовании самых современных конструкций. Учитывая, что все изменения функции накапливаются постепенно, пациентов с эндопротезами необходимо периодически подвергать контрольным осмотрам с регистрацией основных показателей, характеризующих состояние искусственного сустава.

Начиная с 50-х годов прошлого столетия было разработано множество разнообразных систем оценки для объективизации получаемой сравнительной информации о кратко- и долгосрочных результатах эндопротезирования тазобедренного сустава. Все шкалы, предназначенные для этой цели, условно можно разделить на три группы: шкалы, в которых значение каждого признака оценивается отдельно; шкалы, в которых значения всех признаков суммируются, и, так называемые, описательные шкалы.

Количественные шкалы, в которых значение каждого признака оценивается отдельно: системы оценки M. Shepherd, M.G. Laransky, Charnley, оценочная шкала UCLA (University of California, Los Angeles), шкала U. Ober, специфический индекс пациента (SPI).

Количественные шкалы, в которых значения всех признаков суммируются: шкала Харриса (Harris Hip Score), шкала Госпиталя специальной хирургии (HSS Hip Score), шкалы Judet, Anderson, Salvati & Wilson, И.Б. Героевой, опросник N.A. Johanson для оценки результатов эндопротезирования тазобедренного сустава, функциональная шкала состояния нижней конечности (Lower Extremity Functional Scale – LEFS).

Описательные шкалы: система оценки Американской академии хирургов-ортопедов (AAOS), шкала Гершкевича, система клинико-рентгенологическая, шкала оценки результатов эндопротезирования тазобедренного сустава, стандартизированная система для отчетов, опросник для оценки исходов тотальной артропластики тазобедренного сустава.

Несмотря на некоторые ограничения количественных шкал (субъективизм оценки, различная ценность идентичных параметров и др.), они позволяют осуществлять сравнение различных хирургических методик эндопротезирования, конструкций искусственных суставов, операций, выполненных по поводу различных заболеваний, результатов в разные послеоперационные сроки, состояний пациентов до и после операции [32].

Количественные шкалы функции тазобедренного сустава, предложенные M. d'Aubigne и M. Postel и модифицированные J. Charnley, используются во всем мире. M. d'Aubigne и M. Postel разработали шкалу в 1954 г. (табл. 12.1), J. Charnley модифициро-

вал ее для оценки результатов тотального эндопротезирования тазобедренного сустава и опубликовал в 1972 г. (табл. 12.2) [12]. Эта система оценивает три параметра – боль, объем движений и возможность ходить. Оценка производится от 1 (наихудший) до 6 (лучший) баллов. J. Charnley считал, что большинство пациентов, которым показано эндопротезирование, имеют болевой синдром, соответствующий 3–4 баллам. После операции 6 баллов считается отличным результатом, 5 – хорошим. В дополнение к незначительной модификации шкалы J. Charnley ввел разделение пациентов на три группы в зависимости от физического статуса: А – одностороннее поражение тазобедренного сустава; В – двустороннее поражение; С – другие заболевания, влияющие на способность ходить, такие как ревматоидный артрит, остеоартрит в других суставах, кардиоваскулярные и респираторные заболевания, параплегия и др. J. Charnley считал, что только пациенты групп А и В могут сравниваться по возможности ходить.

Другой модификацией шкалы M. d'Aubigne и M. Postel является система оценки Госпиталя специальной хирургии (HSS Hip Score) (табл. 12.3). Количество баллов в ней было увеличено до 10 для таких категорий, как боль, функция, способность ходить, мышечная сила и объем движений [40]. Оценочная система Университета Калифорнии (UCLA) почти идентична системе HSS Hip Score, но дополнительно включает оценку уровня активности (табл. 12.4) [3].

Таблица 12.1

Количественная шкала M. d'Aubigne и M. Postel [14]

Баллы	Боль	Объем движений	Возможность ходить
0	Интенсивная и постоянная	Анкилоз в порочном положении	Не ходит
1	Выраженная боль даже ночью	Движений нет; боль или легкая деформация	Только с помощью костылей
2	Выраженная боль при ходьбе	Сгибание до 40°, ограниченная активность	Только с помощью тростей
3	Терпимая боль при ограниченной активности	Сгибание от 40° до 60°	Менее 1 часа с одной тростью, без трости с большими трудностями
4	Незначительная боль при ходьбе, проходит при отдыхе	Сгибание от 60° до 80°, пациент дотягивается до стопы	Долго с тростью; короткое время без трости, с хромотой
5	Незначительная и непостоянная боль, обычная активность	Сгибание от 80° до 90°, отведение менее 15°	Без трости, но с легкой хромотой
6	Боли нет	Сгибание более 90°, отведение до 30°	Норма

Таблица 12.2

Количественная шкала J. Charnley [12]

Баллы	Боль	Объем движений	Возможность ходить
1	Выраженная и спонтанная	0–30°	Несколько ярдов или прикован к постели, две трости или костыли
2	Выраженная боль при попытке ходьбы	60°	Время и дистанция очень ограничены, с тростью или без неё
3	Терпимая боль, позволяющая ходить	100°	Ограниченно с одной тростью, с трудностями без трости, возможно длительно стоять
4	Только после ходьбы	160°	Большие дистанции с тростью, ограниченно без трости
5	Незначительная и непостоянная боль в начале ходьбы	210°	Без трости, но с хромотой
6	Боли нет	260°	Норма

Таблица 12.3

Система оценки тазобедренного сустава Госпиталя специальной хирургии [40]

Баллы	Боль	Возможность ходить			Мышечная сила (МС) и объем движений	Функция
0	Непереносимая, постоянная, частый прием сильных лекарств	Прикован к постели			Анкилоз с деформацией	Полностью зависим
2	Постоянная, но переносимая; периодический прием сильных лекарств, частый прием салицилатов	Кресло-каталка, ходунки			Анкилоз в хорошей функциональной позиции	Частично зависим
4	Нет или несильная в покое; возникает при движениях; частый прием салицилатов	Без дополнительной опоры	Вынужден находиться дома	Сильно ограничена	МС – от слабой до умеренной Амплитуда сгибания до 60°; отведение и ротация ограничены	Независим, ограниченные работа по дому и покупки
		Одна опора	Меньше одного квартала			
		Двухсторонняя опора	Меньше трех кварталов			
6	В начале движений с последующим снижением или после значительной активности; салицилаты периодически	Без дополнительной опоры	Меньше одного квартала	Умеренно ограничена	МС – от умеренной до хорошей; амплитуда сгибания до 90°; отведение и ротация ограничены	Большинство домашней работы и сидячая работа, покупки – неограниченно
		Одна опора	До пяти кварталов			
		Двухсторонняя опора	Не ограничена			
8	Незначительная и эпизодическая боль	Без дополнительной опоры	Хромота	Незначительно ограничена	МС – от хорошей до нормальной, амплитуда сгибания более 90°; отведение и ротация хорошие	Очень небольшие ограничения, может работать стоя
		Одна опора	Хромоты нет			
10	Боли нет	Без дополнительной опоры, хромоты нет		Не ограничена	МС – норма, амплитуда – почти норма движений	Нормальная активность

Таблица 12.4

Количественная шкала Университета Калифорнии (UCLA) [3]	
Баллы	Уровень активности
1	Полностью неактивен, зависим от посторонних, привязан к дому
2	В основном не активен, минимальная ежедневная деятельность
3	Редкая незначительная деятельность: ходьба, ограниченная работа по дому, покупки
4	Регулярная незначительная деятельность
5	Периодическая деятельность (например, плавание), работа по дому и покупки – без ограничений
6	Регулярная умеренная деятельность
7	Регулярная активная деятельность, например, езда на велосипеде
8	Регулярная очень активная деятельность типа боулинга, гольфа
9	Иногда занимается видами спорта, связанными с ударными нагрузками (спортивная ходьба, теннис, акробатика), а также тяжелым трудом
10	Регулярно участвует в контактных видах спорта

В 1963 г. C.B. Larson описал систему, которая позже стала более известна как Iowa Hip Score (табл. 12.5). Эта шкала используется для оценки функции, боли, походки, деформации и объема движений, а также мышечной силы, но без количественной оценки. Функция и боль занимают в этой шкале 70 из возможных 100 баллов. Раздел «функция» охватывает 11 категорий повседневной жизни в зависимости от их важности для большинства людей. Шесть уровней боли варьируют от полного ее отсутствия (максимальный балл 35) до постоянной боли (0 баллов). Раздел «походка» базируется на необходимости использования вспомогательных средств и занимает 10 из 100 баллов. Индекс деформации определяется наличием или отсутствием функционально значимой деформации и оценивается в 10 баллов. Один балл присваивается каждым 30° амплитуды движений, и таким образом нормальный уровень в 300°и более оценивается в 10 баллов.

В 1969 г. Harris предложил систему, которая получала название системы оценки функции тазобедренного сустава Харриса (табл. 12.6). Как и в Iowa Hip Score, боль и функциональные возможности являются двумя наиболее важными аспектами, т.к. определяют показания к хирургическому лечению у большинства пациентов.

Каждая категория оценивается в баллах, максимальный балл для категории «боль» составляет 44, для категорий «функция», «амплитуда движений» и «деформация» – соответственно 47, 5, 4. Все 44 балла присваиваются при полном отсутствии боли, в то время как выраженная боль в покое не дает ни одного балла. Оценка функции производится на основе четырех категорий: ежедневная активность (14 баллов), хромота (11 баллов), вспомогательные средства при ходьбе (11 баллов), максимальная длительность ходьбы (11 баллов).

При оценке амплитуды движений, по мнению автора, необходимо учитывать значимость изменения амплитуды движения для функции сустава. Предполагается, что амплитуда движений в тазобедренном суставе в разных плоскостях и разных диапазонах имеет разное практическое значение. В частности, первые 45° сгибания имеют большую ценность, чем сгибание в диапазоне от 90 до 130°. В связи с этим, каждому диапазону движений в соответствующей плоскости определен соответствующий коэффициент (или индекс), отражающий функциональную значимость данного диапазона. Оценка производится в каждой плоскости и по каждому диапазону. Например, у больного с 30° сгибательной контрактурой, амплитудой активного сгибания в тазобедренном суставе до 100°, отсутствием ротации и движений во фронтальной плоскости объем движений рассчитывается следующим образом:

- 75° в диапазоне от 0 до 45° сгибания (в связи с наличием 30° сгибательной контрактуры) = 15×1,0 (индекс) = 15 баллов;
- 45° сгибания в диапазоне от 45 до 90° = 45×0,6 (индекс) = 27 баллов;
- 10° сгибания в диапазоне от 90 до 100° = 10×0,3 (индекс) = 3 балла.

Общая сумма баллов у данного больного по признаку «флексия» равна 45, по остальным плоскостям равна 0 (нет движений). Полученную сумму умножаем на 0,05 (заданный коэффициент для категории «амплитуда движения») и получаем итоговую по данной категории сумму – 2,3 балла.

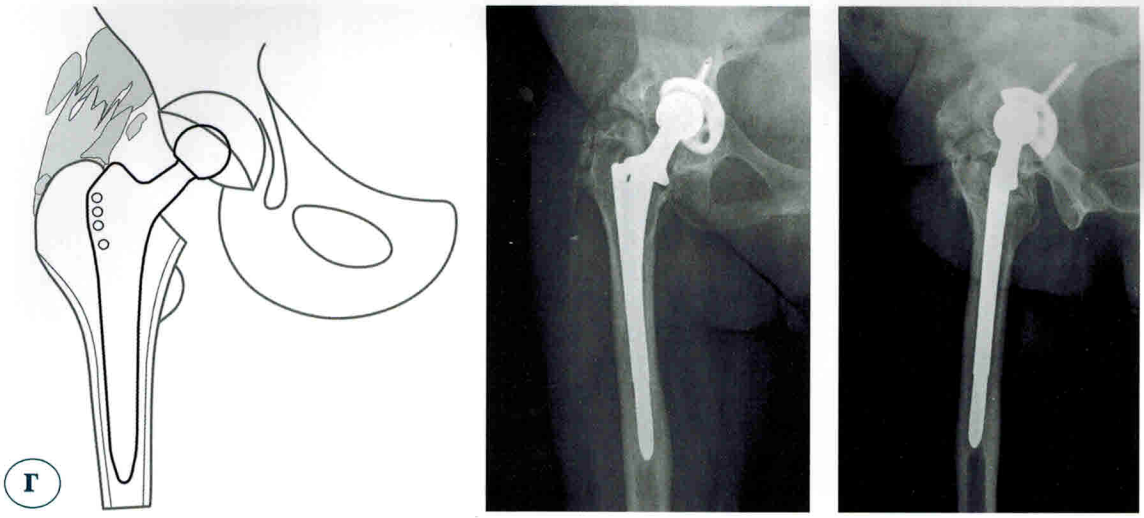

Рис. 13.22 (г). Классификация гетеротопических оссификатов по A. Brooker с соавторами: г – IV степень

13.4. РЕНТГЕНОЛОГИЧЕСКАЯ ХАРАКТЕРИСТИКА ПЕРЕСТРОЙКИ КОСТНОЙ ТКАНИ

Наряду с анализом остеолитических процессов в костной ткани, окружающей эндопротез, необходимо оценивать реакцию костной ткани на изменение характера и величины нагрузки.

13.4.1. АНАЛИЗ ПЛОТНОСТИ КОСТИ

Одно из первых описаний преобразования костной ткани после артропластики тазобедренного сустава принадлежит J. Callaghan с соавторами. Исследователи проанализировали качество (плотность) бедренной кости и вертлужной впадины и сделали выводы, что оно может быть «хорошим» или «плохим». Так, качество кости вертлужной впадины считалось «плохим», если:

1) чашка была расположена кнутри от линии Kohler;

2) внутренняя стенка вертлужной впадины была тоньше 2 мм;

3) вертикальное расстояние от линии, соединяющей «фигуры слезы», до верхнего края цементной мантии было на 1 см длиннее, чем расстояние на контралатеральном суставе до верхней границы субхондральной кости [21].

Бедренную кость оценивали на рентгенограммах в прямой проекции. Качество кости считалось «плохим», если:

1) вдоль сегмента бедренного компонента длиной 10 см толщина одного из кортикальных слоев (внутреннего или наружного) уменьшалась на 50%;

2) уменьшение толщины на 50% обоих кортикальных слоев на протяжении 5 см;

3) уменьшение толщины обоих кортикальных слоев на 75% вдоль 5 см участка эндопротеза;

4) на уровне 1 см дистальнее нижнего края малого вертела суммарная толщина обоих кортикальных слоев не превышала 4 мм (если это не является особенностью анатомического строения кости) [21].

Существует еще более простая методика M. Wick и D. Lester с визуальной оценкой степени плотности кости. По этой методике производится оценка интенсивности рентгеновской тени и толщины кортикального слоя в динамике в сравнении с рентгеновскими снимками, сделанными непосредственно после операции. Обязательным условием методики является соблюдение однотипности получения рентгенограмм в течение всего периода наблюдений [112].

13.4.2. АДАПТАЦИОННОЕ РЕМОДЕЛИРОВАНИЕ КОСТИ (STRESS SHIELDING)

Ремоделирование (изменение структуры) бедренной кости впервые было описано C. Engh в 1987 г. в процессе изучения результатов имплантации бедренного компонента AML. Типичными рентгенологическими признаками ремоделирования являются:

1) уменьшение плотности и толщины кортикального слоя проксимального отдела бедренной кости («калькара»);

2) увеличение плотности и толщины кортикального слоя в области дистального участка ножки;

3) формирование в костномозговом канале у кончика эндопротеза костного «пьедестала» [6, 42, 78].

Ремоделирование костной ткани в виде резорбтивных изменений было определено как «stress shielding» C. Engh в 1987 г. Выделяют четыре степени stress shielding: I степень – резорбция в области опила шейки бедренной кости в виде сглаживания контуров ее наиболее проксимального внутреннего угла (причиной может служить изменение кровоснабжения в результате опила шейки бедренной кости); II степень – «закругление» шейки бедренной кости с уменьшением плотности внутреннего кортикального слоя до малого вертела; III степень – истончение переднего кортикального слоя до малого вертела, внутреннего – ниже малого вертела; IV степень – резорбция кортикальных слоев до диафиза бедренной кости (рис. 13.23) [42].

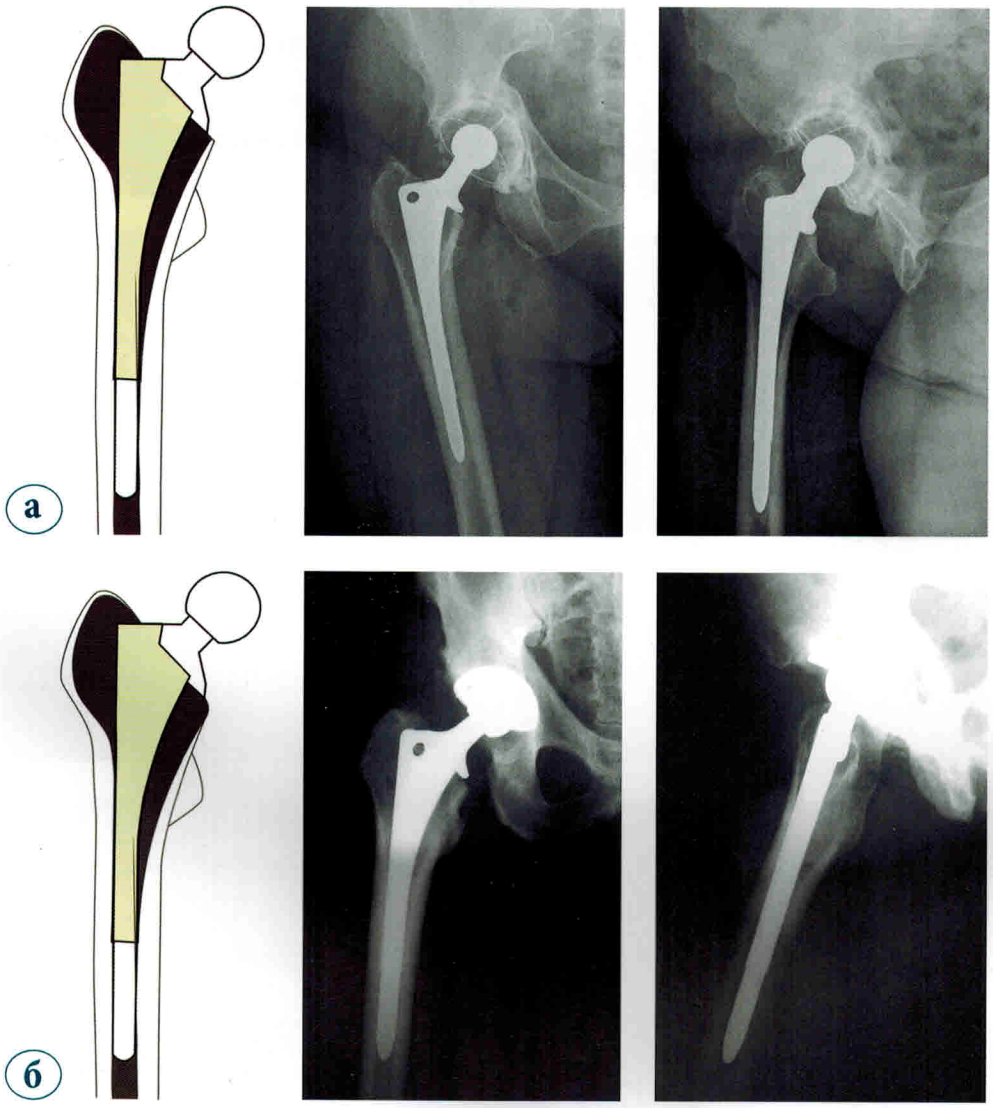

Рис. 13.23 (а, б). Ремоделирование костной ткани бедренной кости по C. Engh: а – норма; б – I степень

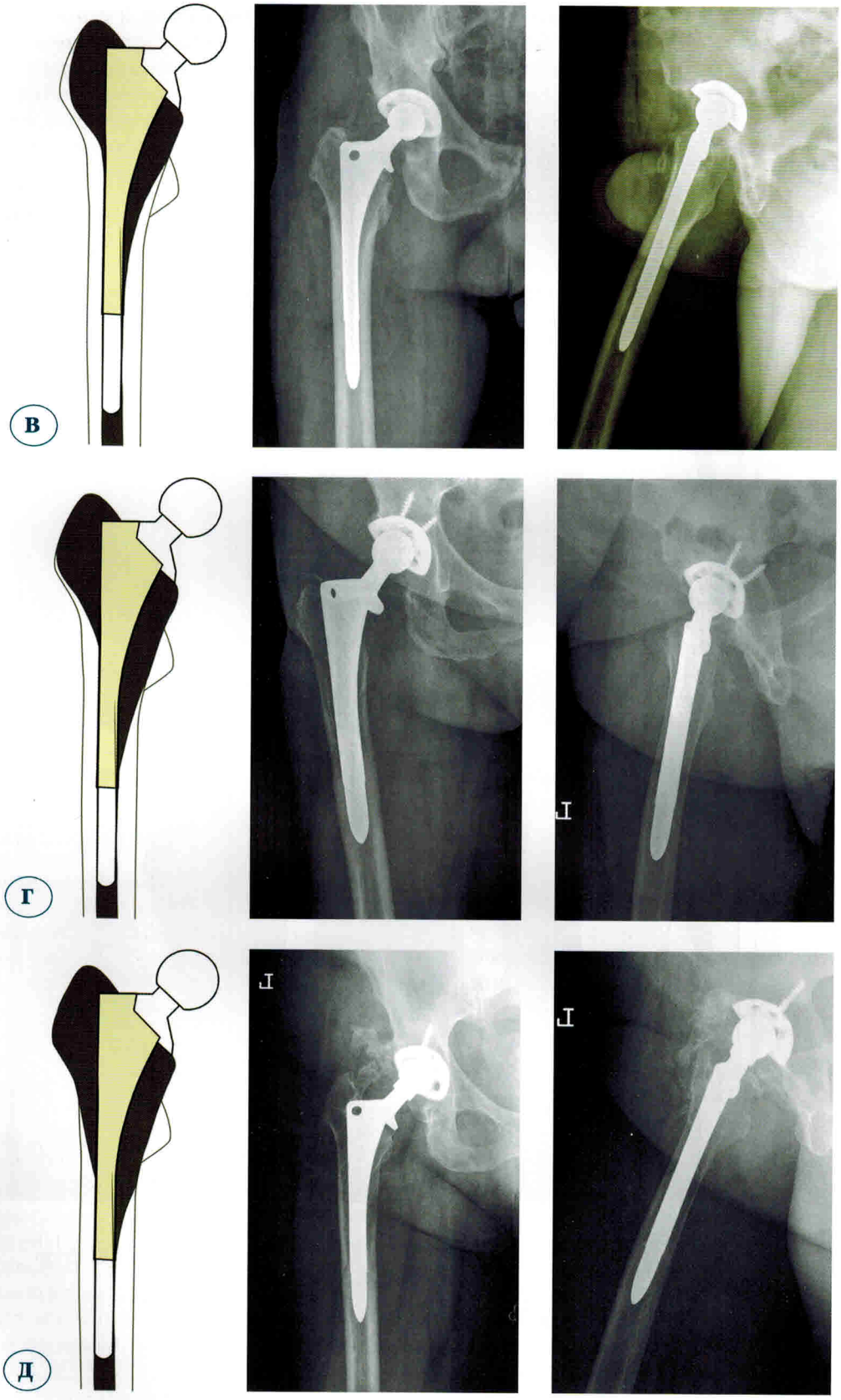

Рис. 13.23 (в-д). Ремоделирование костной ткани бедренной кости по C. Engh: в – II степень; г – III степень; д – IV степень

13.4.3. ПЕРЕСТРОЙКА БЕДРЕННОЙ КОСТИ В ОБЛАСТИ ДУГИ АДАМСА («КАЛЬКАРА»)

Особое внимание ряд авторов уделяют области «калькара» бедренной кости, перестройка которого имеет многофакторный характер. Изучением влияния линейного и объемного износа полиэтилена (дебриса) на костную ткань проксимального отдела бедренной кости занимались J. Livermore с соавторами (рис. 13.24). Степень резорбции «калькара» автор определял либо как ее отсутствие, либо подразделял на незначительную (до 5 мм), умеренную (5–10 мм) и значительную (более 10 мм) [75]. L. Dorr с соавторами, не давая оценку причинам изменения кости, в понятие «ремоделирование проксимального отдела бедренной кости» вкладывал резорбцию «калькара» (полную или неполную), гипертрофию губчатой кости, а также истончение кортикального слоя [35].

13.4.4. РЕМОДЕЛИРОВАНИЕ ДИАФИЗА БЕДРЕННОЙ КОСТИ

Ремоделирование диафиза бедренной кости, по мнению L. Dorr с соавторами, включает в себя гипертрофию кортикального слоя, его утолщение, наличие эндостального «пьедестала» (рис. 13.25) [35]. В свою очередь, J. Martell с соавторами описали следующие варианты реакций кортикального слоя бедренной кости на имплантат: увеличение, уменьшение плотности или отсутствие изменений [78]. Гипертрофию кортикального слоя следует измерять в мм согласно зонам T. Gruen [6, 52, 78].

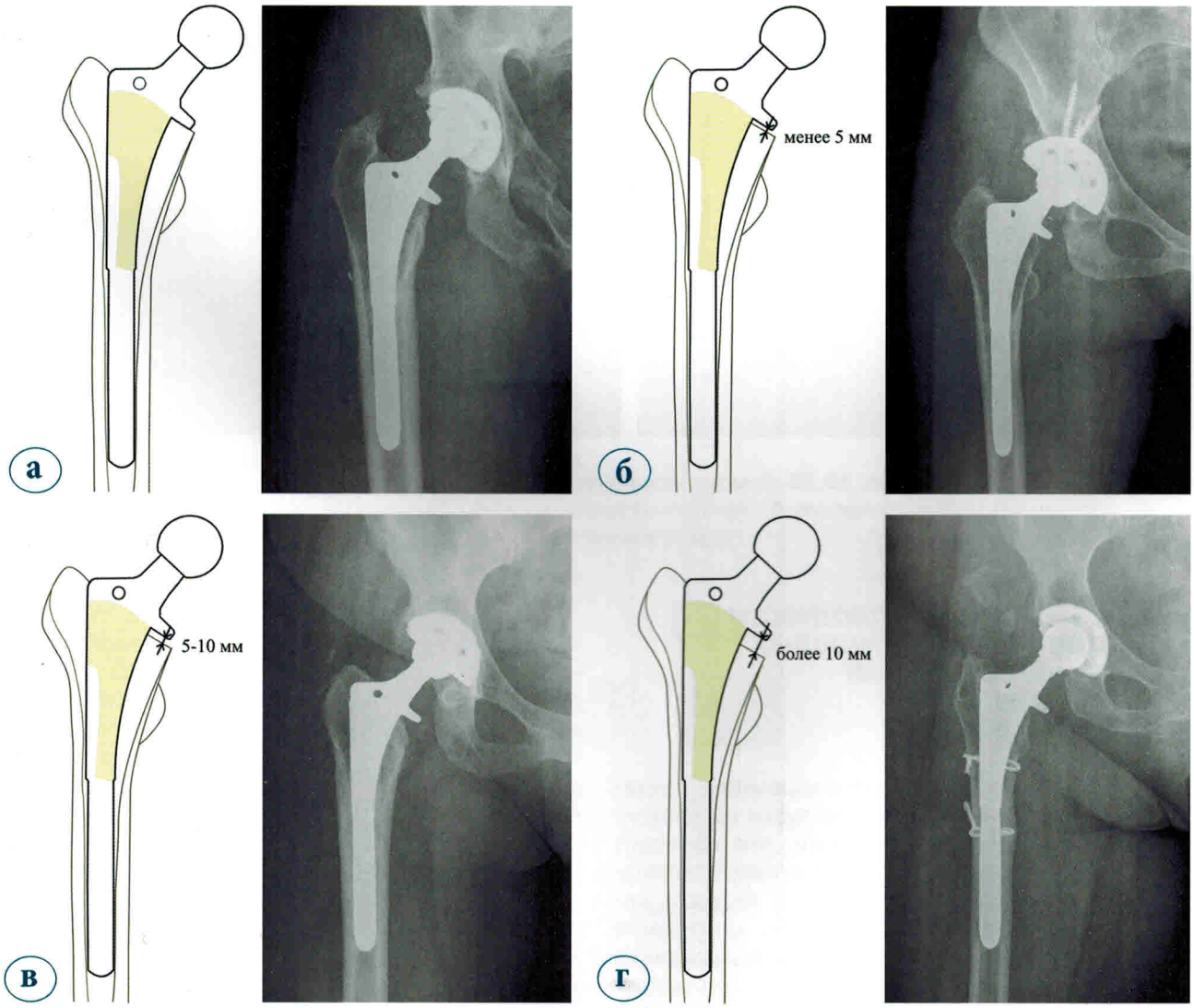

Рис. 13.24. Резорбция «калькара» по J. Livermore: а – отсутствие резорбции; б – незначительная; в – умеренная; г – значительная

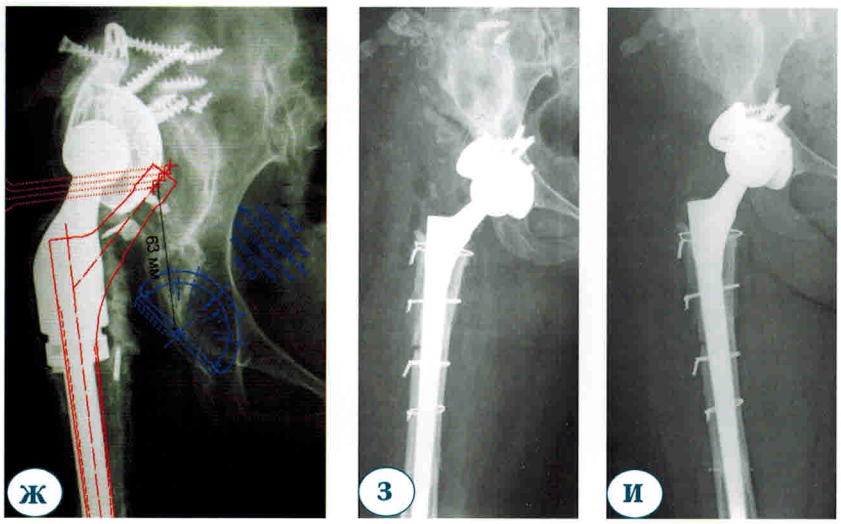

Рис. 17.16 (ж-и). Пациентка 55 лет обратилась через 13 лет после выполнения первой операции по поводу диспластического коксартроза справа. Учитывая значительное латеральное недопокрытие (27 мм при 52 размере чашки), необходимо было предусмотреть аугменты; из-за очень высокого положения бедренного компонента при равной длине конечностей необходимо было выполнить расширенную остеотомию бедренной кости (для сохранения остатков мягких тканей и удаления хорошо фиксированного бедренного компонента). Сохранение бедренного компонента привело бы к переудлинению конечности более 6 см (ж). Применение ревизионной конической ножки Wagner Revision (Zimmer) обеспечивает более простую компенсацию длины конечности, высокую ротационную стабильность имплантата (з). На рентгенограммах через год после операции: остеоинтеграция обоих компонентов, сращение зоны остеотомии (и)

Классификации костных дефектов области вертлужной впадины

Стратегия реконструкции сустава при ревизии компонентов эндопротеза основывается на типе костного дефекта области тазобедренного сустав, качестве и количестве оставшейся костной ткани. В идеале классификации костных дефектов должны использоваться для прогнозирования распространенности костного дефекта, обнаруженного интраоперационно, и в качестве руководства для выбора метода и объема реконструктивного вмешательства. Тремя наиболее распространенными классификациями ацетабулярных дефектов являются классификация AAOS*, описанная J.A. D'Antonio с соавторами [51], классификация Gross, описанная K.J. Saleh с соавторами [174], и классификация W.G. Paprosky [155]. Классификация AAOS определяет характер и в определенной степени – локализацию дефекта, но не учитывает его размер (табл. 17.3).

Несмотря на то, что эта классификация является одной из наиболее цитируемых, она не может служить «руководством к действию» при выборе метода реконструкции.

Мы в своей работе используем классификацию Wayne Paprosky, которая отличается простотой воспроизведения и практической направленностью (рис. 17.17). В основе оценки рентгенограмм таза в передне-задней проекции лежат четыре специфических критерия: степень лизиса костной ткани в области «фигуры слезы», нижнего края седалищной кости, количественная оценка миграции вертлужного компонента в краниальном направлении, оценка медиальной миграции чашки за линию Kohler (табл. 17.4).

---

* AAOS (American Academy of Orthopaedic Surgeons – Американская академия отопедических хирургов) – крупнейшее объединение хирургов-ортопедов Соединенных Штатов Америки с мощным международным участием.

Таблица 17.3

Классификация дефектов вертлужной впадины AAOS		
Тип дефекта	Описание	Внешний вид
Тип 1 (сегментарный периферический) – верхний – передний – задний	Лизис ацетабулярного рима	
Тип 1 (центральный сегментарный)	Разрушение медиальной стенки	
Тип 2 (кавитарный периферический) – верхний – передний – задний	Ацетабулярный рим интактный	
Тип 2 (кавитарный центральный)	Медиальная стенка интактна	
Тип 3 (комбинированный дефект)	Сегментарные дефекты ацетабулярного рима и кавитарные дефекты самой впадины	
Тип 4 (нарушение целостности тазового кольца)	Поперечный перелом вертлужной впадины	
Тип 5 (артродез)	Артродезирование тазобедренного сустава	

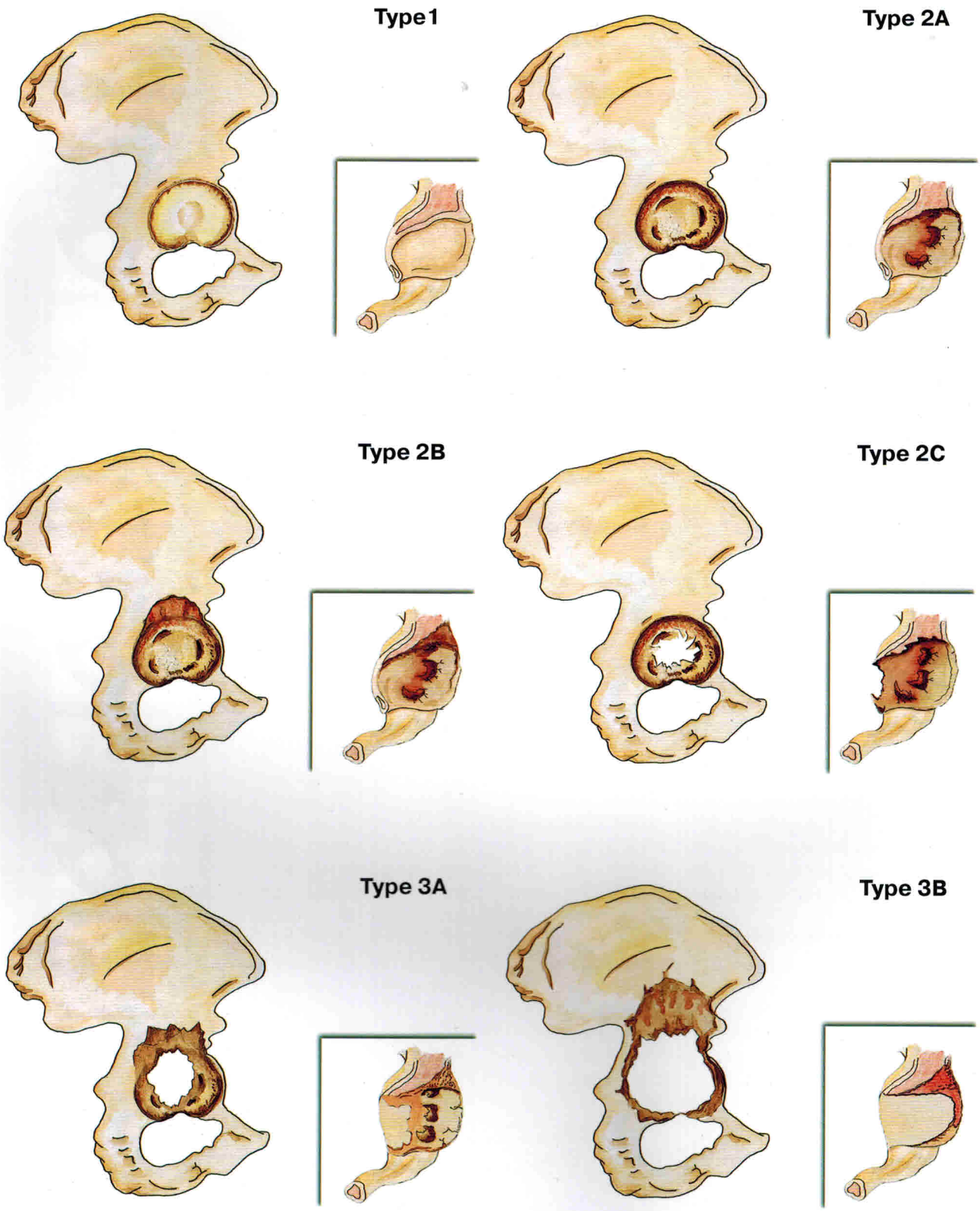

Рис. 17.17. Классификация дефектов вертлужной впадины W.G. Paprosky

Таблица 17.4

Интерпретация классификации дефектов вертлужной впадины W.G. Paprosky					
Тип дефекта	Вертикальная миграция центра ротации	Остеолиз седалищной кости	«Фигура слезы»	Линия Kohler	Описание состояния вертлужной впадины
Тип 1	Минимальное или отсутствует	Отсутствует	Интактна	Интактна	Ацетабулярный рим и обе колонны интактны, имеются небольшие ограниченные дефекты; контакт с костью >90%
Тип 2А	Невыражен-ное	Незначитель-ный	Интактна	Интактна	Незначительный верхний дефект; контакт с костью 80–90%
Тип 2В	Умеренное (<3 см)	Незначитель-ный	Умеренный лизис	Интактна	Верхне-наружное смещение – не более 3 см; контакт с костью >60%
Тип 2С	Минимальное или отсутствует	Невыраженный	Умеренный лизис	Умеренно нарушена	Изолированная медиаль-ная миграция, рим сохранен, нарушена линия Kohler
Тип 3А кавитарный	Значительная (>3 см)	Минимальный	Умеренный лизис	Не нарушена	Значительное верхнее смещение, нарушен рим, но не более чем на 1/2 диаметра, фигура слезы визуализируется с трудом, минимальный остеолиз седалищной кости; контакт с костью <60%
Тип 3А сегментарный	Значительная (>3 см)	Умеренный	Умеренный лизис	Умеренно нарушена, но сохранена	Значительное верхнее смещение, нарушен рим более чем на 1/2 диаметра, «фигура слезы» визуализируется с трудом, значительный остеолиз седалищной кости; контакт с костью <50%
Тип 3В	Выраженная (>3 см)	Выраженный	Выражен-ный лизис	Значительно нарушена	Тяжелый дефект – сохранены лишь остатки колонн; контакт с костью менее 40%
Pelvic Discontinuity	–	–	–	–	Разделение верхней и нижней части вертлужной впадины на фоне массивного остеолиза или перелома