Методики рентгенологического обследования

Все лучевые методы исследования дополняют друг друга, однако разработанный нами алгоритм исследования предполагает использование классической рентгенографии как ведущего метода, с которого начинается комплексное лучевое обследование больного. В последние годы приоритетными в использовании являются методы цифровой рентгенографии. Прямым преимуществом цифровых систем является способность обрабатывать изображения в целях оптимизации воспроизведения цифровых данных (субтракция изображения, краевое усиление), возможность управления изображениями. Цифровые изображения можно архивировать, передавать по компьютерным сетям, в том числе на дальние расстояния.

Рентгенологическое обследование пациента начинается с выполнения стандартной двухпроекционной рентгенографии в прямой и боковой проекциях (рис. 3).

Кроме того, могут использоваться нестандартные укладки (при вынужденном положении пораженной конечности), прицельная рентгенография или аксиальные проекции, в том числе под контролем рентгеновского аппарата с электронно-оптическим преобразователем (после внешнего или внутреннего металлоостеосинтеза).

При функционирующих свищах выполняется фистулография. Тугое наполнение свищевого хода контрастным препаратом позволяет получить плоскостную картину местоположения и направления всех его разветвлений и затеков, установить их связь с очагами деструкции, инородными телами, секвестрами (рис. 4).

Необходимо отметить, что разрешающая способность классической рентгенографии в изучении мягкотканных структур, глубоко расположенных анатомических зон невысока. Однако рентгенография остается методом первичного обследования и динамического наблюдения при лечении больных остеомиелитом. Показаниями для проведения динамического рентгенологического исследования являются: обострение процесса, оценка динамики сращения перелома, контроль дистракционного остеогенеза.

Рис. 3. Хронический посттравматический остеомиелит правой бедренной кости, обострение процесса, свищевая форма.

а – рентгенография правого бедра в прямой и боковой проекциях.

Ось правой бедренной кости дугообразно изогнута. Кортикальный слой диафиза слоистого характера, неравномерно утолщен за счет слившихся пери- и эндостальных наслоений. В средней трети бедра избыточная костная мозоль неправильной веретенообразной формы. В проекции мозоли костномозговой канал не прослеживается. Структура костной ткани неоднородна, с наличием очага деструкции округлой формы, расположенного интраканально и открывающегося по наружной поверхности кости в виде свищевого хода, распространяющегося в мягкие ткани. Прилежащие мягкие ткани увеличены в объеме, неоднородны по структуре, с единичными хлопьеобразными включениями. По задней поверхности дистального конца бедренной кости, выше и латеральнее межмыщелковой линии определяется аналогичный участок деструкции, переходящий в дефект покровной пластинки по заднелатеральной поверхности кости. Прилежащие мягкие ткани неоднородны по структуре.

Рис. 3 *(окончание)*. б – состояние после интрамедуллярного остеосинтеза правой бедренной кости по поводу оскольчатого перелома средней трети диафиза, начальные признаки формирования костной мозоли. Динамическое наблюдение.

На рентгенограммах правого бедра, выполненных в двух стандартных проекциях, ось бедренной кости сохранена. В проекции костномозгового канала – интрамедуллярный штифт с 4 блокирующими винтами. На уровне средней трети диафиза бедренной кости – линия перелома. В проекции перелома визуализируются нежные пери- и эндостальные наслоения. В параоссальных мягких тканях на уровне перелома мелкие костные фрагменты. Резорбции в зоне проведения металлоконструкции не отмечается. Мягкие ткани исследуемой области не изменены.

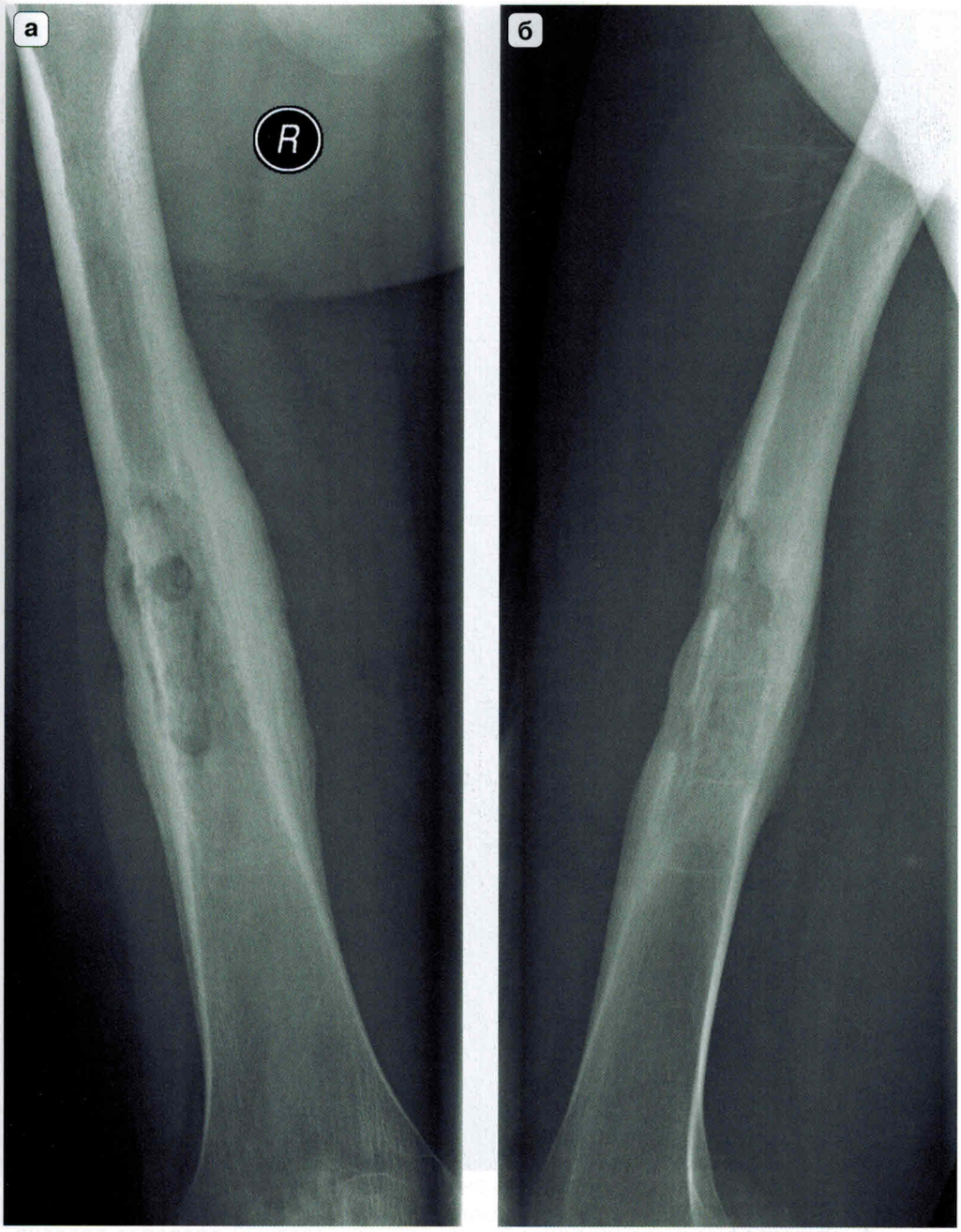

Рис. 4. Хронический гематогенный остеомиелит правой бедренной кости, обострение, свищевая форма.
а, б – двухпроекционная рентгенография в стандартных проекциях.

Рис. 4 ***(продолжение)*****.**
в, г – фистулография в стандартных проекциях: контрастный препарат сполоховидно распределяется в параоссальных мягких тканях передненаружного отдела бедра, распространяясь через дефект кортикального слоя в деструктивную полость, расположенную в диафизе.

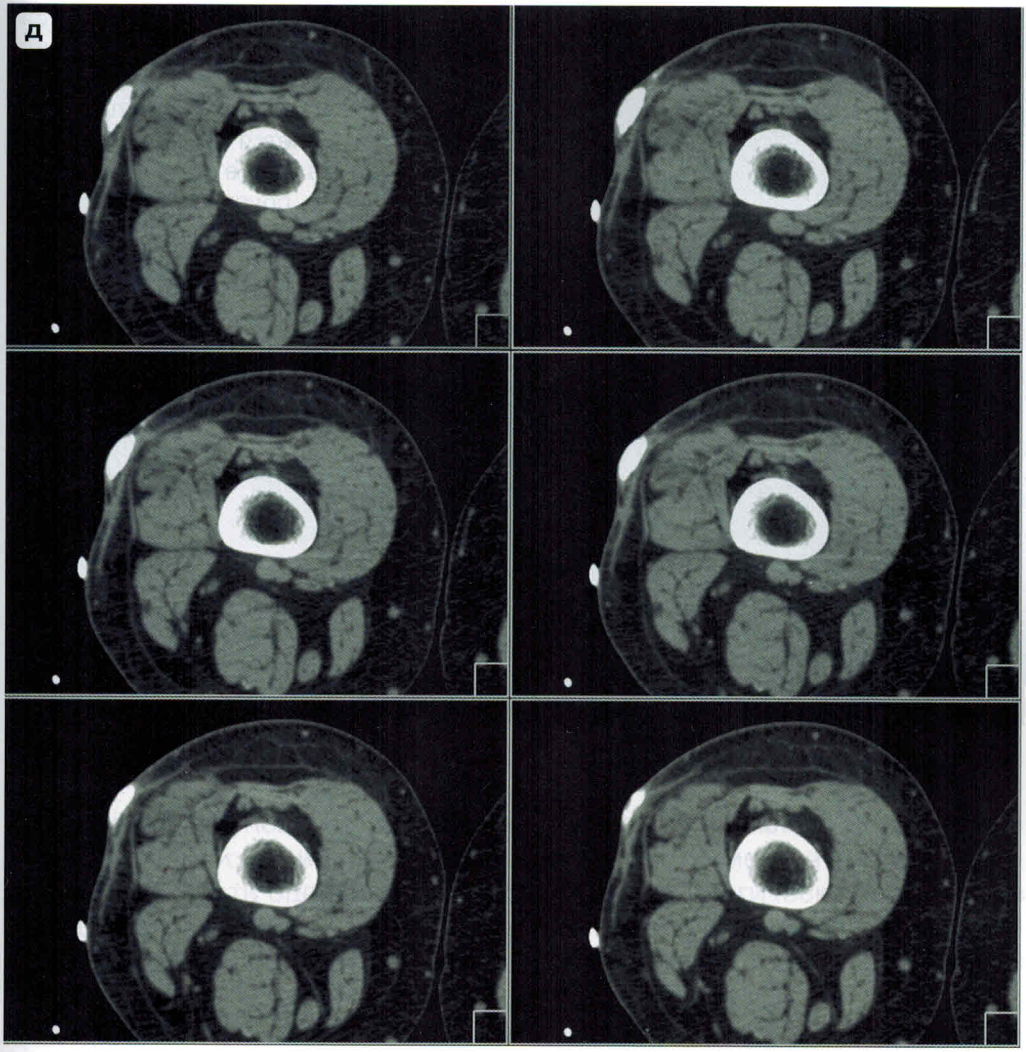

Рис. 4 *(продолжение)*.
Хронический посттравматический остеомиелит правой бедренной кости, многоэтапное лечение, обострение: инфильтрат мягких тканей переднелатерального отдела нижней трети правого бедра.
МСКТ: **д** – серия аксиальных сканов; **е** – фронтальная реконструкция.
Структура широкой латеральной мышцы бедра в дистальном сегменте неоднородная: волокна разрыхлены, в центрально-наружном отделе участок пониженной плотности неправильной формы, прослеживаемый к поверхности в виде тонкого свищевого хода. Подлежащая клетчатка фиброзно уплотнена, с мелкими включениями жидкости, кожа утолщена до 5 мм. Протяженность изменений 5 см, сагиттальный размер 6 см.

Рис. 4 *(окончание)*. При введении в свищевой ход контрастного препарата последний распространяется кпереди, скапливаясь в виде двух депо с соустьем, размерами 37 × 19 × 31 мм и 7 × 12 × 19 мм – в подкожно-жировой клетчатке переднелатерального отдела нижней трети бедра.
В полости затека включения воздуха.

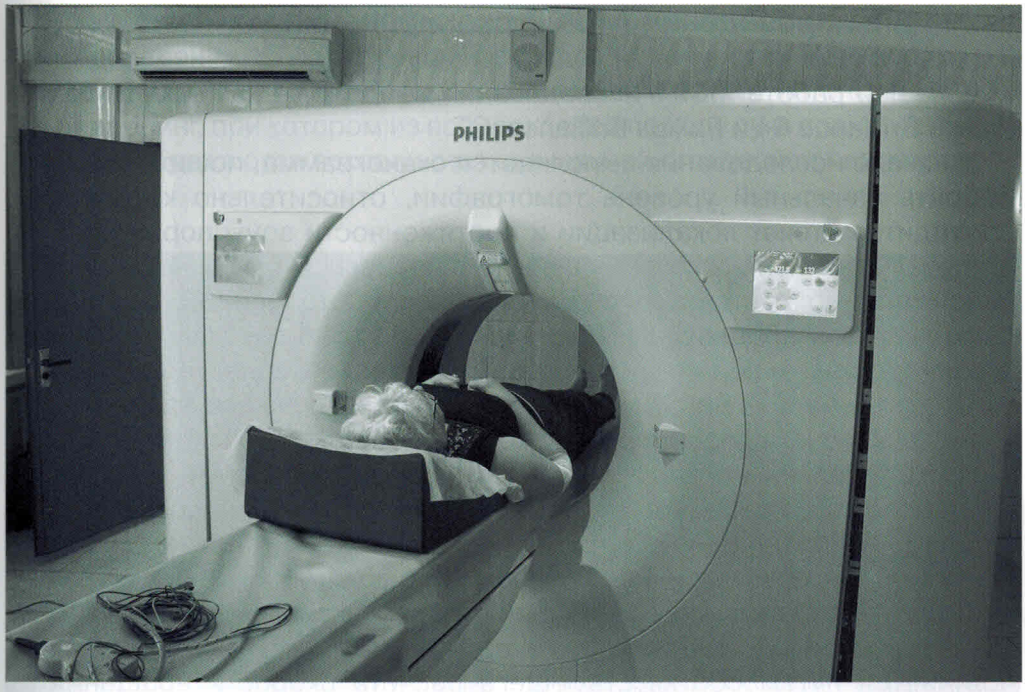

Рис. 5. Укладка пациента при МСКТ: конечности находятся в свободном положении.

КТ позволяет получить изображение пораженной конечности в третьей: поперечной (аксиальной) проекции. По сути, имеется принципиальная возможность оценки классических рентгенологических симптомов остеомиелита в новом их качестве, при поперечном рентгенологическом исследовании кости с последующей компьютерной обработкой данных.

При КТ рентгеновская трубка вращается вокруг тела пациента, перпендикулярно его оси. Положение пациента на столе томографа горизонтальное. КТ-исследование не предусматривает строгого позиционирования конечности (относительно выпрямленная конечность находится в свободном положении). Таким образом, в отличие от рентгенологического исследования при выраженном болевом синдроме КТ проводится в щадящем для больного положении (рис. 5).

Принципы проведения МСКТ-сканирования

В нашей работе МСКТ-исследования выполнены на томографах Philips Brilliance 64 и Philips Brilliance iCT.

В начале исследования выполняется сканограмма, позволяющая выбрать начальный уровень томографии, относительно которого проводится отсчет локализации и протяженности зоны поражения. Для удобства используют уровень рентгеновской суставной щели близлежащего сустава (рис. 6). При распространенном гнойно-деструктивном процессе зона сканирования охватывает два близлежащих к пораженной кости сустава. Положение пациента: в большинстве случаев – на спине, однако допустимы любые вариации, учитывающие комфортность положения конечности для пациента.

При спиральном сканировании подвижная часть гентри компьютерного томографа во время исследования непрерывно вращается с постоянной скоростью в одном направлении, стол также совершает непрерывное движение в заданном направлении, перемещая пациента от начала зоны сканирования до ее окончания. Полный набор спиральных проекционных данных по всему исследуемому объему получается путем соответствующего расчета скорости вращения гентри, перемещения стола и толщины выделяемого слоя. Величина поля сканирования обязательно включает захват близлежащих мягких тканей.

Параметры исследования:

- ток на трубке – 120 кВ, 300/356 мАс (при использовании программ функции подбора дозы данная величина будет рассчитываться автоматически);
- коллимация слоя – 0,5–0,625;
- индекс реконструкции – 0,9 мм/0,45 мм. Стандарная реконструкция предполагает два автоматических режима: в мягкотканном и костном окнах с использованием соответствующих фильтров;
- модуляция дозы: применяется;
- используются жесткие, мягкие фильтры.

Различные комбинации данных параметров определяют временное и пространственное разрешение, лучевую нагрузку, качество изображения: соотношение сигнал/шум.

При просмотре полученных изображений используется режим многоплоскостной реконструкции (МПР), включающий аксиальные, ортогональные (фронтальные и сагиттальные) изображения, в том числе реконструкцию в наклонной и криволинейной плоскостях.

В качестве наглядной визуализации используется 3D-реконструкция. При проведении КТ-ангиографии сосудов конечностей целесообразно применение MIP-проекций (проекций максимальных интенсивностей): 3D-рендеринг, при котором из всех вокселей по ходу луча зрения выбираются и отображаются воксели с максимальной оптической плотностью.

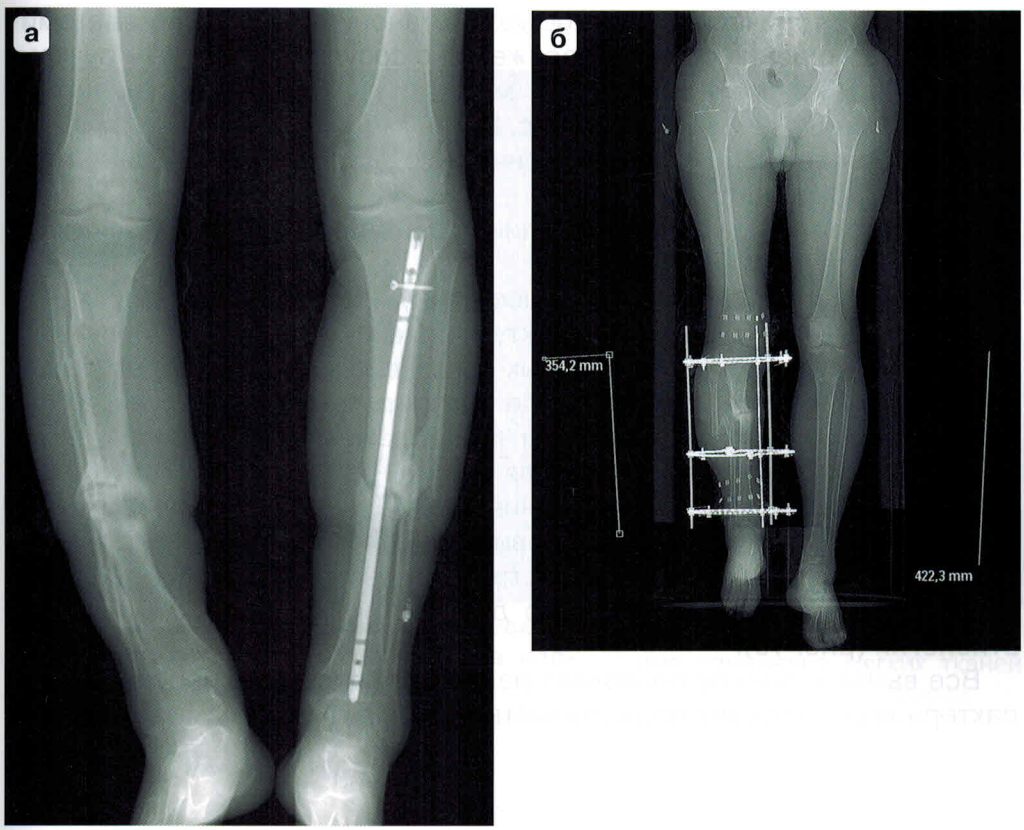

Рис. 6. а – сканограмма костей обеих голеней: позволяет рассчитать начальный уровень исследования и его протяженность.

б – состояние после многоэтапного хирургического лечения по поводу хронического посттравматического остеомиелита костей правой голени. Повторная хирургическая обработка, концевая резекция смежных костных фрагментов правой большеберцовой кости. Аппарат внеочагового остеосинтеза.

Измерение длины конечностей. Деформации таза в положении лежа нет. Правое бедро – 50,3 мм, правая голень – 35,4 мм. Левое бедро – 50,0 мм, левая голень – 42,2 мм. Укорочение правой нижней конечности составляет 7,1 см.