2.13.5. Остеосинтез вертикально нестабильных повреждений таза (61-С)

Повреждения типа 61-С, в отличие от ротационных, сопровождает *вертикальный (задний) сдвиг* одной или обеих половин таза. *Переднее повреждение* может представлять собой разрыв симфиза, перелом ветвей лонных костей, перелом вертлужной впадины или сочетание этих повреждений. К *задним повреждениям относятся* перелом подвздошной кости (61-С1.1), вывих или переломовывих в крестцово-подвздошном сочленении (61-С1.2), а также перелом крестца (61-С1.3). Если с одной стороны имеет место ротационно нестабильное, а с другой – вертикально нестабильное повреждение, их классифицируют как 61-С2. Наиболее сложные повреждения – двусторонне вертикально нестабильные – относят к 61-С3. Их сопровождают растяжение или разрыв корешков крестцового сплетения, повреждение диафрагмы таза, повреждения мочевого пузыря, влагалища, прямой кишки.

Фиксация и репозиция только передних отделов таза при такой травме не восстанавливает анатомические взаимоотношения в задних отделах тазового кольца и не обеспечивает стабильности, достаточной для ранней активизации больного. Успешное лечение этих повреждений возможно лишь при ранней репозиции и фиксации задних отделов таза.

При одностороннем повреждении (рис. 2.13.12) следует наложить скелетное вытяжение, чтобы уменьшить смещение половины таза. Затем монтируют «переднюю раму» аппарата и стабилизируют таз в достигнутом положении, после чего больного переворачивают на бок. Арка передней полурамы при этом должна располагаться в нише ортопедического стола. Передние полудуги соединяют с задними, образуя кольцевую тазовую опору. В задние трети гребней подвздошных костей вводят по одному стержню-шурупу. У тучных больных, а также при больших смещениях в промежутке от задневерхней до задненижней остей подвздошных костей можно ввести до 3 стержней с каждой стороны. Стержни прикрепляют кронштейнами к соответствующим опорам аппарата.

Задние дуги соединяют между собой с помощью пластин и резьбовых тяг так, чтобы сохранить возможность дальнейшей коррекции остаточных смещений половины таза. Для этого опоры сначала разводят, создавая диастаз, а затем низводят половину таза в вертикальном и переднезаднем направлении. Осуществив рентгеноконтроль в двух проекциях, сводят задние и передние отделы таза. Достигнув репозиции, создают поддерживающую компрессию на заднем и переднем полукольцах аппарата.

При повреждениях обоих крестцово-подвздошных сочленений в компоновку аппарата включают стержни, введенные в боковые массы крестца. Если необходимо низвести, например левую половину таза, то для облегчения репозиции опору, смонтированную на правой половине таза, прикрепляют к операционному столу с помощью специальной приставки (рис. 2.13.10).

При острой травме репозицию завершают на операционном столе.

Репозицию в аппарате можно считать удовлетворительной, если:

- остаточное смещение в задних отделах не превышает 0,5 см;
- остаточное смещение в передних отделах таза не превышает 1,5 см, в том числе на уровне лонного сочленения – не более 1 см;
- асимметрия тазобедренных суставов относительно крестца не превышает 2 см.

Итак, при повреждении только переднего полукольца (61-В1.1), а также при ротационных повреждениях заднего полукольца (61-В1.2) используют арочные и полуциркулярные компоновки. Биомеханические исследования показали, что аппараты этого типа не препятствуют ни одному из видов патологической подвижности в области крестцово-подвздошных сочленений [Шаповалов В.М. и др., 2000; Tile M., 1984; 1996]. Поэтому

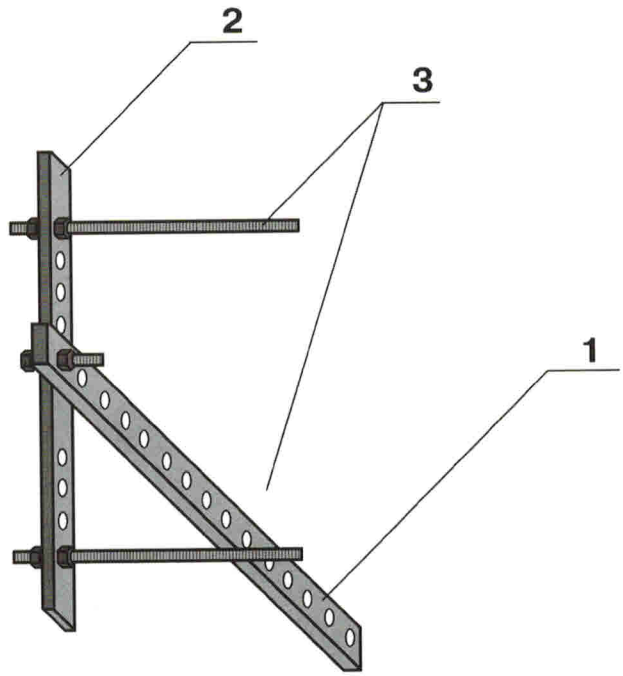

Рис. 2.13.10. Приставка для фиксации аппарата на операционном столе состоит из 2 балок (1, 2) и соединительных стержней (3). Балку 1 прикрепляют к операционному столу, а стержни 3 соединяют с внешней опорой аппарата, относительно которой планируют перемещать вторую опору [Воронин Н.И. и др., 1999]

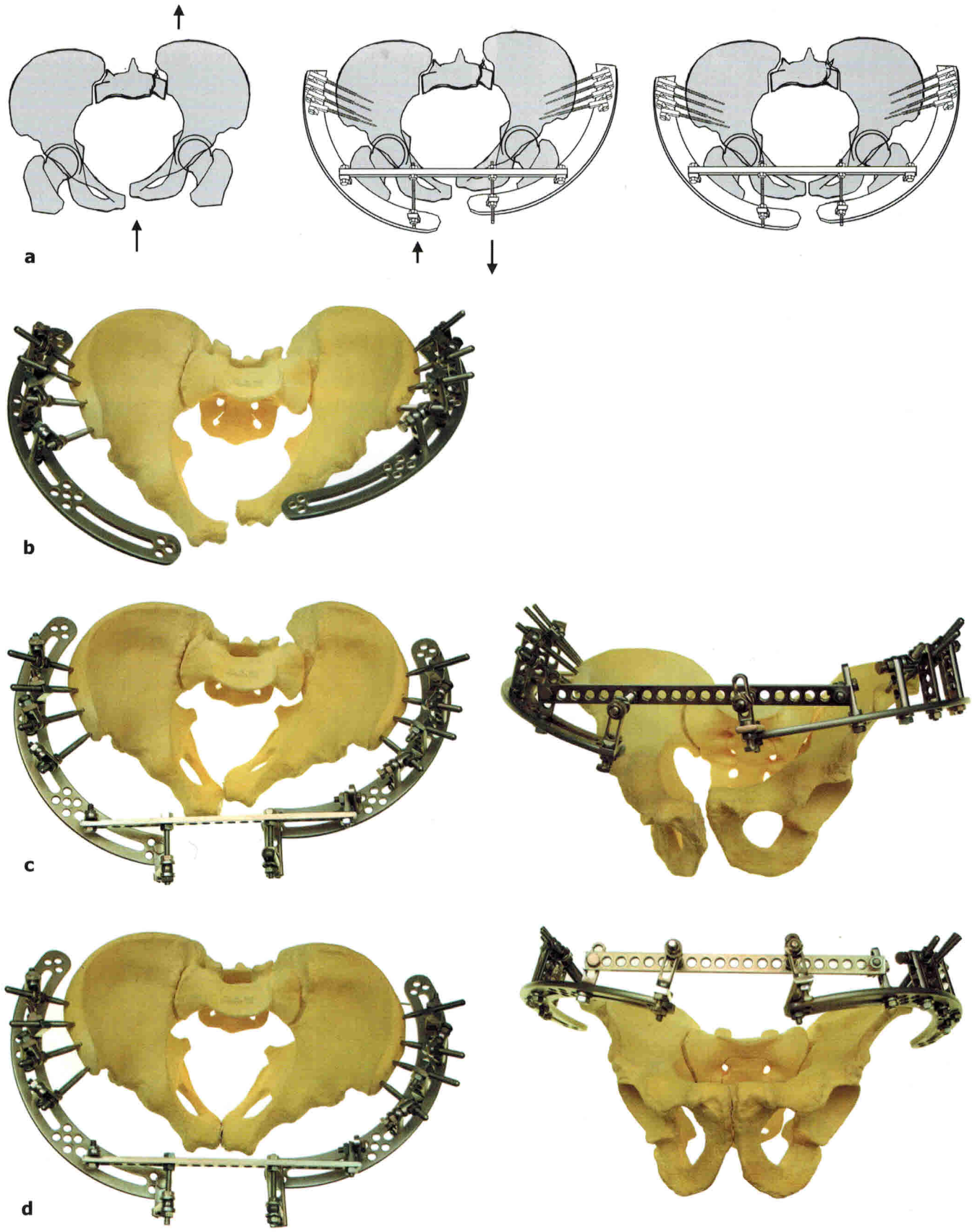

Рис. 2.13.11. Остеосинтез при повреждении 61-C1: a – общая схема остеосинтеза; b – монтаж опор; c – монтаж репозиционного узла; d – устранение смещений и стабилизация аппарата

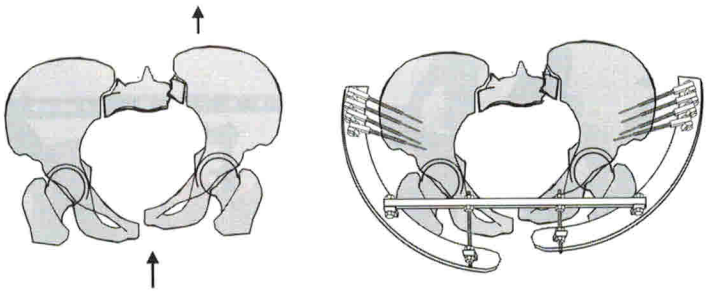

Общая схема остеосинтеза. Если невозможно выполнить репозицию одномоментно (вследствие тяжелого состояния больного, а также в случае несвежего или застарелого повреждения), сначала таз стабилизируют передней полурамой – аналогично тому, как показано на рис. 2.13.10. В дальнейшем аппарат превращают в кольцевой, устраняют смещение и стабилизируют конструкцию. Отличие от рис. 2.13.10 таково: если аппарат предполагают домонтировать до кольцевого, опоры передней полурамы изначально устанавливают в горизонтальной плоскости

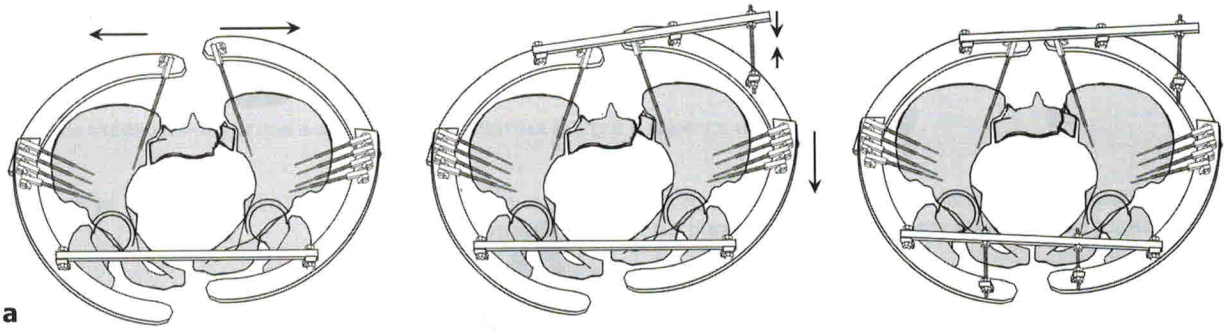

a



b

Монтаж опор и репозиционных узлов. Необходимо отметить, что передний репозиционный узел на этом этапе не комплектуют тракционными стержнями, как показано на рис. 2.13.10



c

Репозиция

Рис. 2.13.12. Остеосинтез при повреждении 61-C1

2.13.7. Основы чрескостного остеосинтеза при застарелых повреждениях таза

При лечении травматических деформаций таза необходимо уделять особое внимание не только ортопедическому, но и неврологическому, а также урогенитальному статусу пациента. Следует выяснить, какова причина болей и почему нарушена опороспособность, учитывая при этом пожелания самого больного [Кутепов С.М. и др., 1999].

Нестабильность тазового кольца можно выявить клинически (надавливая на крылья таза в разных направлениях), а затем необходимо подтвердить посредством функциональной рентгенографии (функциональной пробы). Снимки делают в двух положениях: пациент стоит на одной ноге; пациент лежит, при этом ноги разведены с помощью грузов и согнуты в коленях и тазобедренных суставах. Если половины таза сдвигаются друг относительно друга более чем на 5 мм, можно говорить о положительной функциональной пробе, выявившей нестабильность тазового кольца.

В зависимости от того, в каком направлении смещаются половины таза, различают вертикальную и ротационную деформации (табл. 2.13.1 и рис. 2.13.19).

Ротационная деформация таза – это изменение формы тазового кольца за счет ротационного смещения безымянной кости относительно крестца в одной из трех плоскостей. Примером может служить застарелый разрыв крестцово-подвздошного и лонного сочленений после повреждения типа «открытая книга». Вертикальная деформация таза – это такое изменение формы тазового кольца, при котором наряду с ротацией имеется краниальное смещение одной из безымянных костей на уровне задних отделов таза. В качестве примера можно привести неправильно сросшийся перелом боковой массы крестца с краниальным смещением половины таза, ипсилатеральный ложный сустав лонной и седалищной костей.

В зависимости от того, наблюдается ли патологическая подвижность половин таза, деформации разделяют на стабильные и нестабильные. Нестабильность может быть связана с разрывами сочленений, с ложными суставами безымянной кости и крестца, а также с незавершенным сращением при неправильно срастающихся переломах на сроке до 6–8 недель после травмы.

Показаниями к оперативному лечению при застарелых повреждениях являются:

1) вертикальные деформации таза II–III степени (независимо от степени стабильности);

2) нестабильные ротационные деформации таза II–III степени;

3) стабильные ротационные деформации таза III степени.

Целью оперативного вмешательства является устранение асимметрии тазобедренных суставов и стабилизация тазового кольца в правильном положении. Если деформацию расценивают как стабильную, наложению аппарата должна предшествовать остеотомия. Как правило, нестабильная деформация требует открытого вмешательства в зоне несращения по окончании коррекции посредством аппарата, особенно если имеются застарелые разрывы сочленений.

При ротационных деформациях асимметрия тазобедренных суставов, как правило, не превышает 2 см и нестабильность чаще всего связана с застарелым разрывом лонного сочленения или неполным

Таблица 2.13.1. Классификация посттравматических деформаций таза [Рунков А.В., Шлыков И.Л., 2003]

По виду нарушения в задних отделах	
Унилатеральная деформация	Билатеральная деформация → Простая; Комбинированная
По наличию подвижности	
Вертикальная → Стабильная; Нестабильная	Ротационная → Стабильная; Нестабильная
По степени смещения тазобедренных суставов	
I. Асимметрия тазобедренных суставов не превышает 1 см или отсутствует II. Асимметрия от 1 до 2 см III. Асимметрия более 2 см	

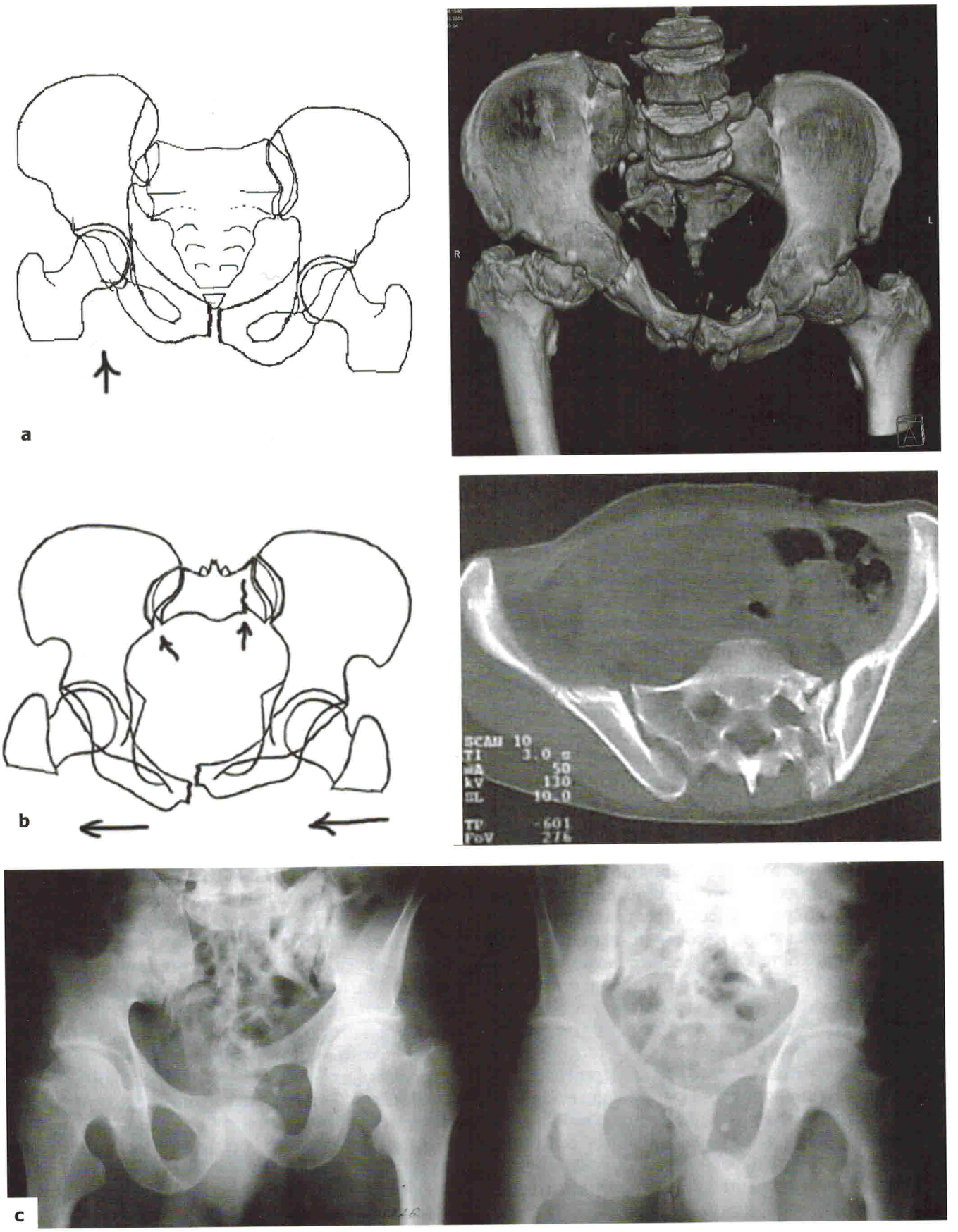

Рис. 2.13.19. Варианты деформаций таза: a – унилатеральная вертикальная деформация; b – билатеральная комбинированная деформация; c – ротационная нестабильная деформация

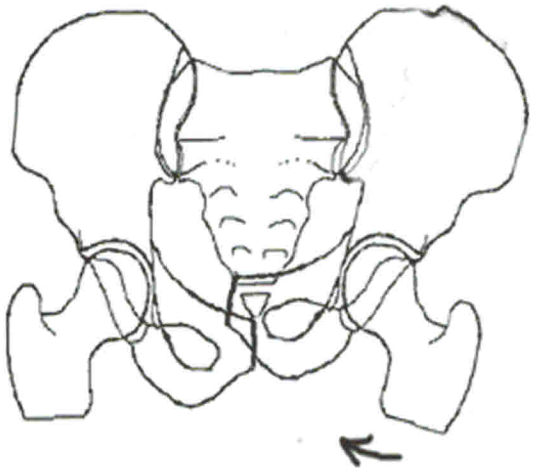

d

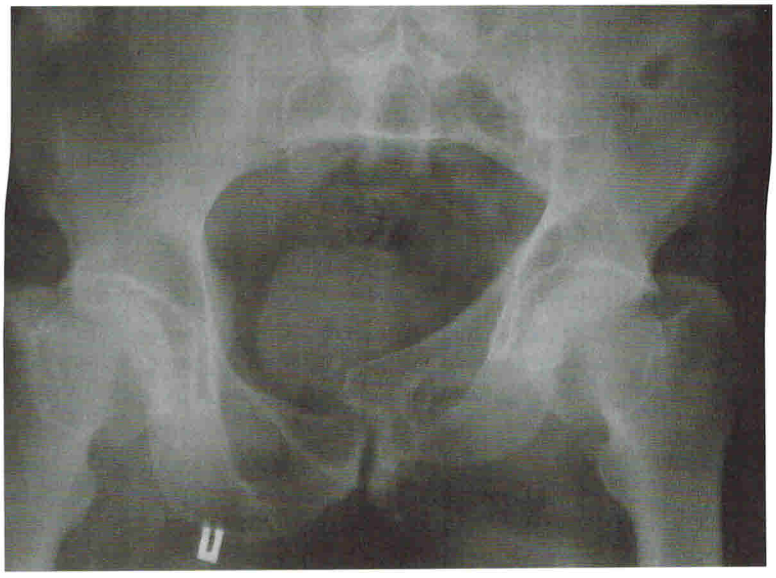

Рис. 2.13.19 (окончание). Варианты деформаций таза: d – ротационная стабильная деформация

сращением отломков в передних отделах таза. Это позволяет устранить деформацию таза закрытым способом, немного развернув половину таза в аппарате на уровне крестцово-подвздошного сочленения. При вертикальных деформациях асимметрия тазобедренных суставов часто превышает 2 см и обусловлена не только ротацией безымянной кости, но и краниальным смещением в задних отделах таза. Поэтому восстановление длины конечности только за счет ротации половины таза может быть неэффективно без разобщения задних отделов таза.

Итак, устранить деформацию при асимметрии менее 2 см можно за счет ротационного перемещения безымянной кости, а при большей асимметрии необходимо вертикальное перемещение задних отделов половины таза. При стабильных вертикальных деформациях для этого требуется произвести остеотомию боковой массы крестца латеральнее крестцовых отверстий и соответственно лонной и седалищной костей. При нестабильных повреждениях можно обойтись без остеотомии в том случае, если имеется явная (более 5 мм) вертикальная подвижность в задних отделах таза, подтвержденная функциональной пробой.

Чаще всего при остеосинтезе застарелых повреждений таза используют компоновки, представленные в главах 2.13.1–2.13.6, однако с большим количеством стержней-шурупов. Так, если при свежих переломах в переднюю треть крыльев подвздошных костей вводят по 2–3 стержня-шурупа, а в заднюю треть – по одному стержню-шурупу, то при застарелых повреждениях, соответственно, 3–4 и 2–3. Кроме того, иногда применяют дополнительные стабилизирующие стержни-шурупы, вводимые в передненижнюю ость, а также в надацетабулярную область. При застарелых повреждениях, особенно в тех случаях, когда деформацию устраняют закрыто, без остеотомий, следует применять стержни-шурупы с диаметром хвостовика 8 мм. Опоры накладывают в положении гиперкоррекции. Конструкции, рекомендованные для подобных повреждений, должны быть снабжены усиленными репозиционными узлами.

Оперативное лечение проводят за несколько этапов. При *нестабильных деформациях* таза сначала с помощью чрескостного аппарата производят закрытое восстановление формы тазового кольца.

Ротационные деформации таза являются следствием ротационно-нестабильных повреждений тазового кольца, а также вертикально нестабильных переломов таза, если ранее краниальное смещение половины таза было устранено. При этом безымянная кость может быть ротирована кнутри или кнаружи (в горизонтальной плоскости), согнута (повреждение типа «ручки корзины» – ротация в сагиттальной плоскости) или отведена и приведена (ротация во фронтальной плоскости) относительно крестца. В действительности всегда имеет место комбинация смещений, но можно определить наиболее выраженные компоненты деформации, чтобы последовательно устранить наиболее грубые из них.

Опоры аппарата накладывают так, чтобы они оказались в положении гиперкоррекции относительно имеющегося смещения половины таза, и соединяют между собой репозиционным узлом, что позволяет устранить ротационное смещение в сагиттальной плоскости и, как следствие, неравенство длин ног (рис. 2.13.5).

Перемещать половину таза начинают на 2-е сутки после операции по 1 мм 4 раза в сутки, одновременно активизируя больного, но не нагружая поврежденную сторону. Назначают лечебную гимнастику, а при болевом синдроме – физиолечение. После низведения передних отделов таза, подтвержденного этапной рентгенографией, репозиционный узел перемонтируют так, чтобы осуществить сближение и компрессию передних отделов таза в горизонтальной плоскости. Устранив деформацию, опоры соединяют неподвижно в передних и задних отделах, что позволяет полностью нагружать обе нижние конечности.

При застарелых разрывах лонного сочленения производят его синтез с помощью аллосухожилия и пластины, не демонтируя аппарат внешней фиксации. При ограниченном контакте лонных и седалищных костей выполняют остеосинтез лонной кости посредством пластины. Фиксация в аппарате должна продолжаться не менее 3 месяцев после окончательной стабилизации отломков, пока не будет достигнута клинико-рентгенологическая картина сращения.

При *нестабильных вертикальных деформациях* таза полностью нарушена целостность заднего костно-связочного комплекса таза. Имеется вертикальное смещение половины тазового кольца с растяжением или разрывом корешков крестцового сплетения.

В том случае, когда явная вертикальная подвижность краниально смещенных задних отделов таза отсутствует, осуществляют остеотомию крестца (технику этой операции см. ниже) и вводят стержни в задние ости подвздошных костей. Затем пациента переворачивают на спину и вводят стержни в передние отделы таза. Опоры аппарата накладывают так, чтобы они оказались в положении гиперкоррекции относительно имеющегося смещения половины таза, и соединяют репозиционными узлами спереди и сзади, чтобы создать диастаз в зоне остеотомии. Если в задних отделах наблюдают вертикальную подвижность, остеотомия не нужна.

Дозированную дистракцию по 1 мм 4 раза в день начинают на 3-и–5-е сутки, купировав болевой синдром, и одновременно активизируют больного, не нагружая поврежденную сторону. Назначают лечебную гимнастику и физиолечение. При выраженном болевом синдроме или раздражении корешков сегментов S1–S3 необходимо снизить темп перемещения до 1 мм в сутки или на время прекратить дистракцию. Растяжение задних отделов производят до тех пор, пока не появится диастаз 10–15 мм.

Затем тяги заднего репозиционного узла устанавливают в вертикальное положение, чтобы постепенно устранить краниальное смещение половины таза. Темп дистракции – по 0,25 мм 4 раза в сутки (рис. 2.13.13, i, j и 2.13.20). Осуществив вертикальное выравнивание задних отделов подвздошных костей по отношению к крестцу, при необходимости устраняют переднезаднее смещение (рис. 2.13.12 и 2.13.21). В завершение коррекции с помощью переднего репозиционного узла устраняют оставшееся ротационное смещение, как описано выше, создают компрессию между фрагментами и стабилизируют аппарат (рис. 2.13.13, k, l и 2.13.22).

Внутреннюю фиксацию лонных костей и симфиза производят посредством пластин. Окончательно стабилизируют достигнутое положение, осуществляя илеосакральное блокирование одним или двумя компрессирующими винтами, введенными под контролем ЭОПа через подвздошную кость в крестец.

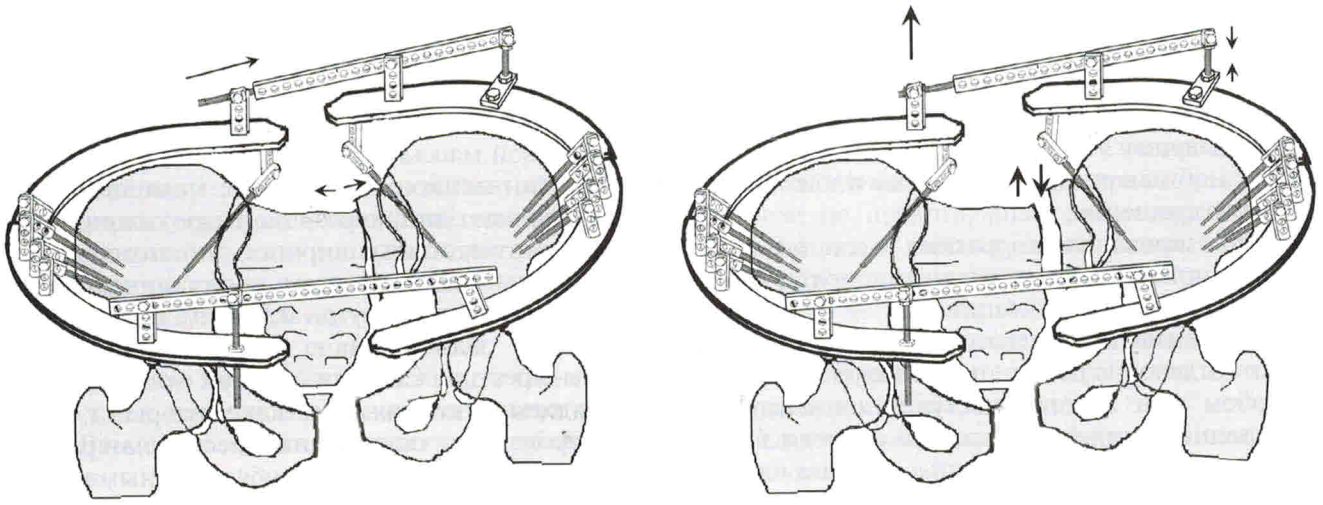

Рис. 2.13.20. Устранение краниального смещения

узлы снимают, и больной в течение 0,5–1 ч ходит с полной нагрузкой. Если ни болевого синдрома, ни подвижности половин таза не наблюдают, то конструкцию удаляют. После демонтажа пациенту вновь рекомендуют при ходьбе использовать костыли (трость). При отсутствии болевого синдрома нагрузку в течение 3 недель следует довести до функциональной. Частичную нагрузку на оперированную конечность при переломах вертлужной впадины рекомендуют не ранее чем через 3 месяца после остеосинтеза, полную – не ранее чем через 4 месяца. Клиническое заключение о восстановлении анатомии таза подтверждают рентгенологически. Вопрос о применении стягивающих поясов, брейсов, бандажей решают индивидуально.

2.14. Основы чрескостного остеосинтеза при повреждениях и деформациях стопы и кисти

(*Л.Н. Соломин*)

В данной главе описано применение чрескостного остеосинтеза при переломах, переломовывихах и деформациях стопы и кисти.

2.14.1. Референтные линии и углы стопы (*Л.Н. Соломин, К.А. Уханов*)

На рис. 2.14.1–2.14.12 показаны референтные линии и углы (РЛУ) стопы. С их помощью можно объективно оценить характер смещений, а также

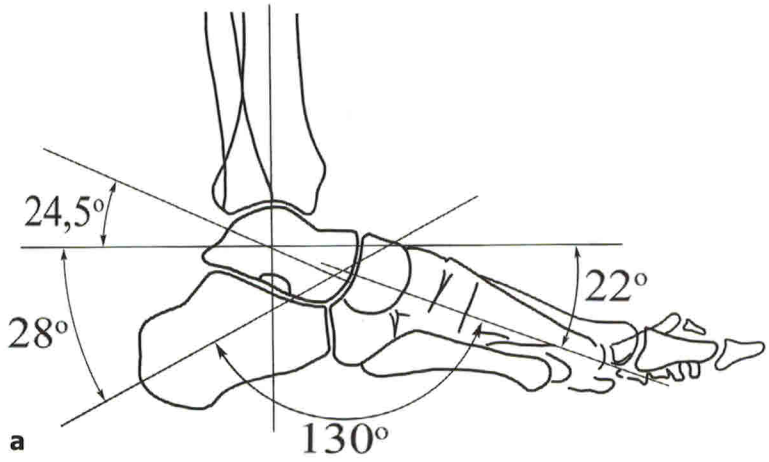

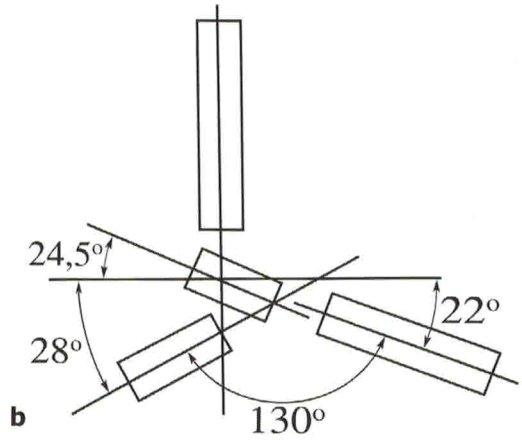

Угол, по которому определяют полую или плоскую стопу (нормальное значение – 130°), образуется на пересечении продольной оси пяточной кости и оси переднего отдела стопы. Вершина этого угла находится вблизи шопарова сустава. Угол между горизонтальной плоскостью и осью переднего отдела стопы составляет 22°. Угол между горизонтальной плоскостью и продольной осью пятки – 28°. Угол между осью таранной кости и горизонтальной плоскостью составляет 24,5°. Этот наклон соответствует углу в 115° между продольной осью таранной кости и анатомической осью голени [Kirienko A. et al., 2004]

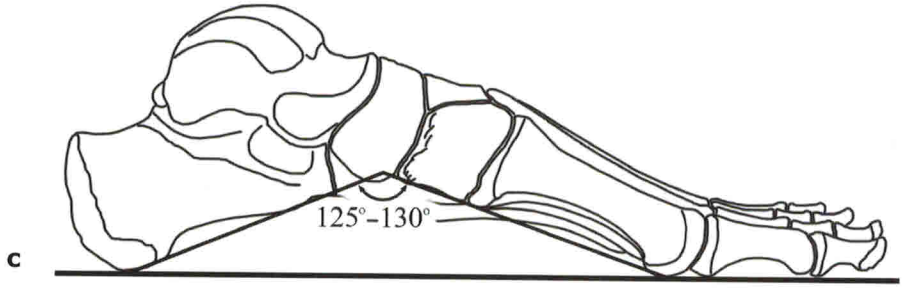

Для того чтобы определить угол продольного свода стопы по Ф.Р. Богданову, проводят две линии: одну по нижнему контуру пяточной кости, другую вдоль I плюсневой кости к ее головке. Угол пересечения этих линий характеризует продольный свод стопы. В норме он равен 125°–130° [Лубегина З.П., 1964]

Рис. 2.14.1. Референтные линии и углы стопы

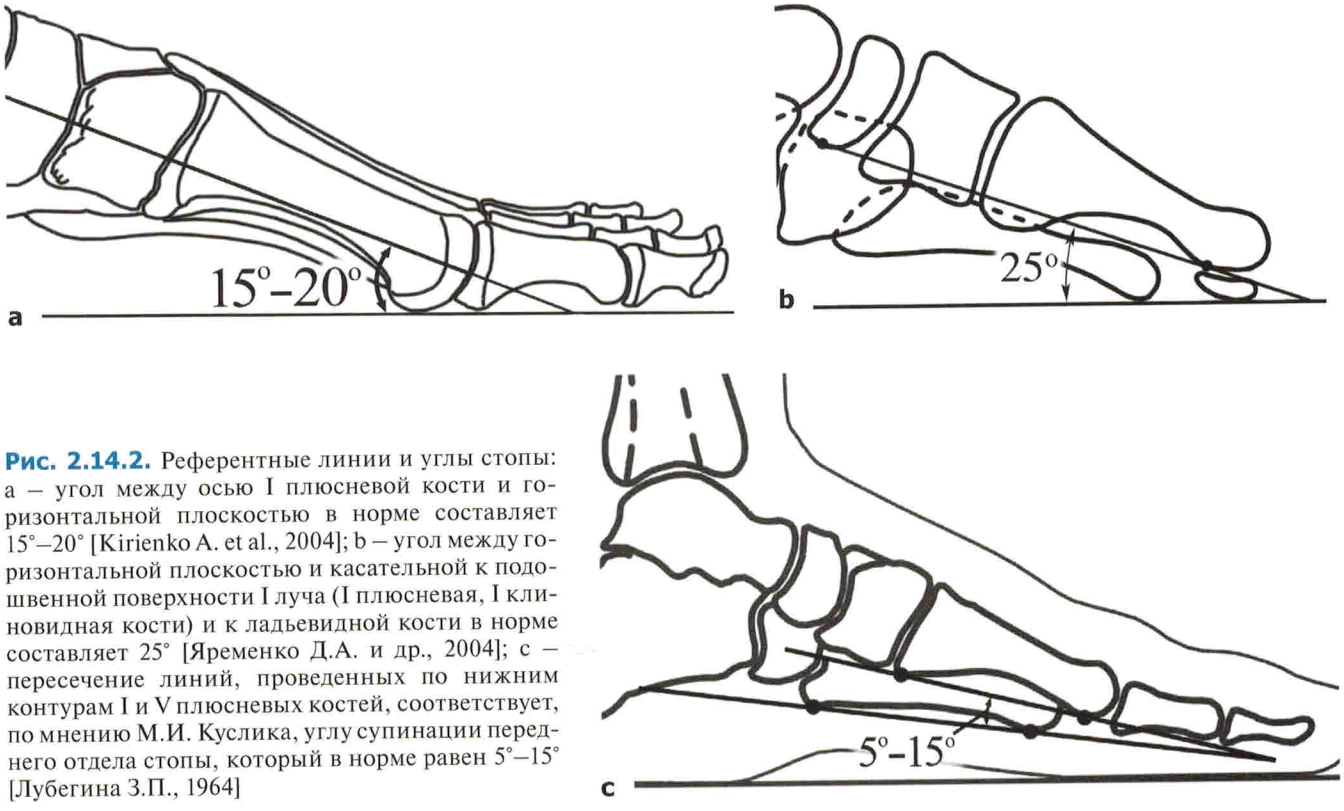

Рис. 2.14.2. Референтные линии и углы стопы: a – угол между осью I плюсневой кости и горизонтальной плоскостью в норме составляет 15°–20° [Kirienko A. et al., 2004]; b – угол между горизонтальной плоскостью и касательной к подошвенной поверхности I луча (I плюсневая, I клиновидная кости) и к ладьевидной кости в норме составляет 25° [Яременко Д.А. и др., 2004]; c – пересечение линий, проведенных по нижним контурам I и V плюсневых костей, соответствует, по мнению М.И. Куслика, углу супинации переднего отдела стопы, который в норме равен 5°–15° [Лубегина З.П., 1964]

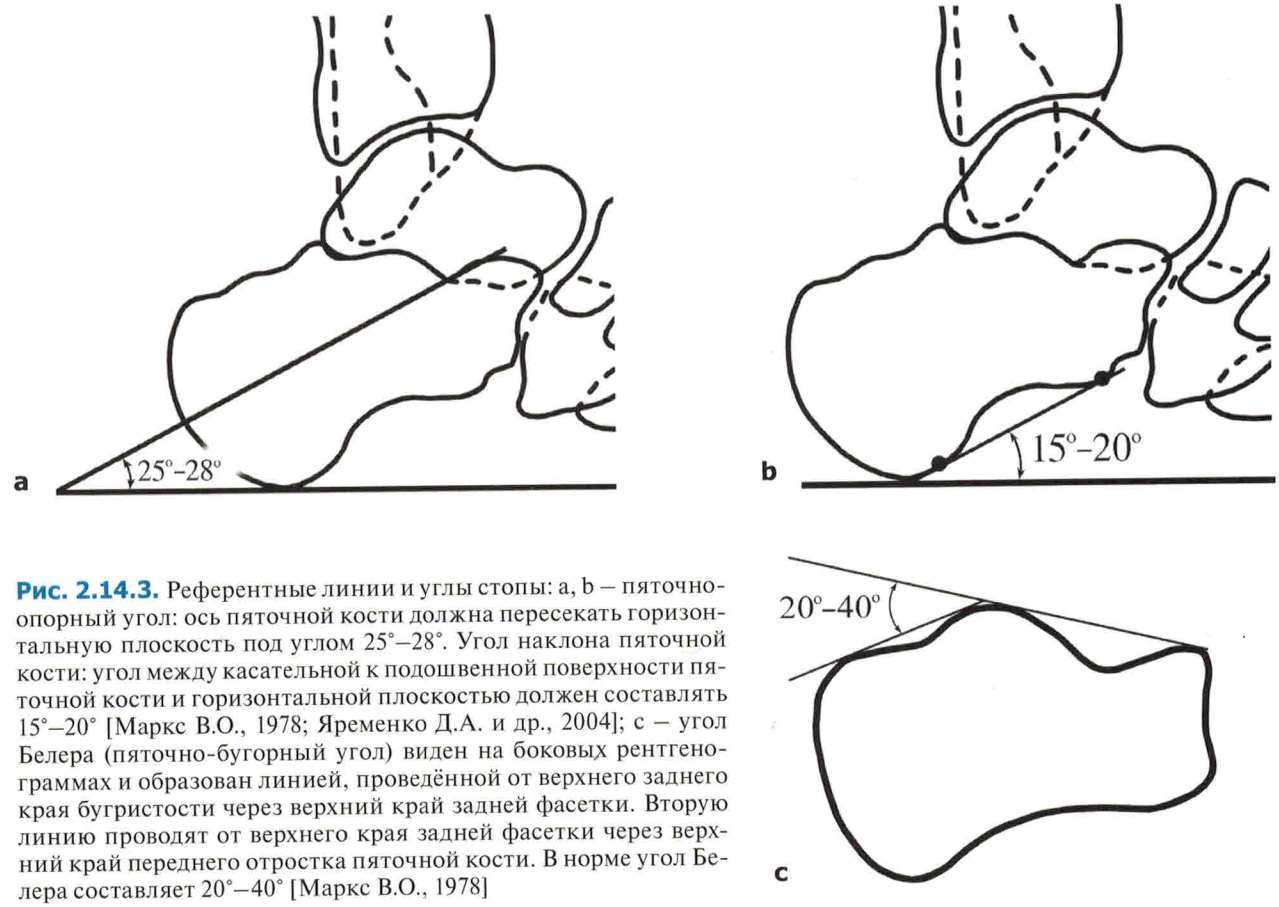

Рис. 2.14.3. Референтные линии и углы стопы: a, b – пяточно-опорный угол: ось пяточной кости должна пересекать горизонтальную плоскость под углом 25°–28°. Угол наклона пяточной кости: угол между касательной к подошвенной поверхности пяточной кости и горизонтальной плоскостью должен составлять 15°–20° [Маркс В.О., 1978; Яременко Д.А. и др., 2004]; c – угол Белера (пяточно-бугорный угол) виден на боковых рентгенограммах и образован линией, проведённой от верхнего заднего края бугристости через верхний край задней фасетки. Вторую линию проводят от верхнего края задней фасетки через верхний край переднего отростка пяточной кости. В норме угол Белера составляет 20°–40° [Маркс В.О., 1978]

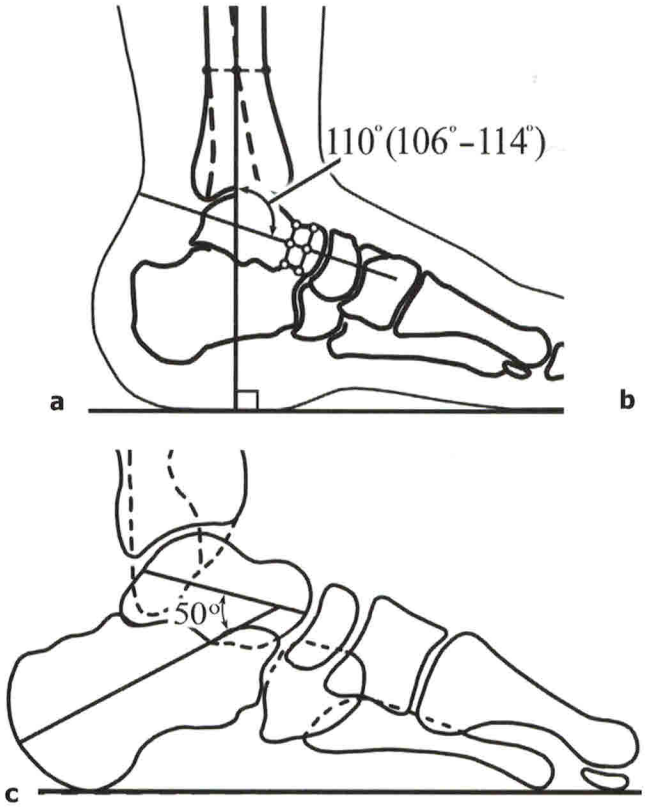

Рис. 2.14.4. Референтные линии и углы стопы: a – угол, образованный среднедиафизарной линией большеберцовой кости и осью таранной кости в сагиттальной плоскости, составляет 110° (106°–114°) (аналогично Sinai Hospital of Baltimore, 2010); b – угол между осью таранной кости и горизонтальной плоскостью составляет 24,5° [Kirienko A. et al., 2004]; c – таранно-пяточный угол образован осевыми линиями таранной и пяточной костей. В норме составляет 50° [Яременко Д.А. и др., 2004]

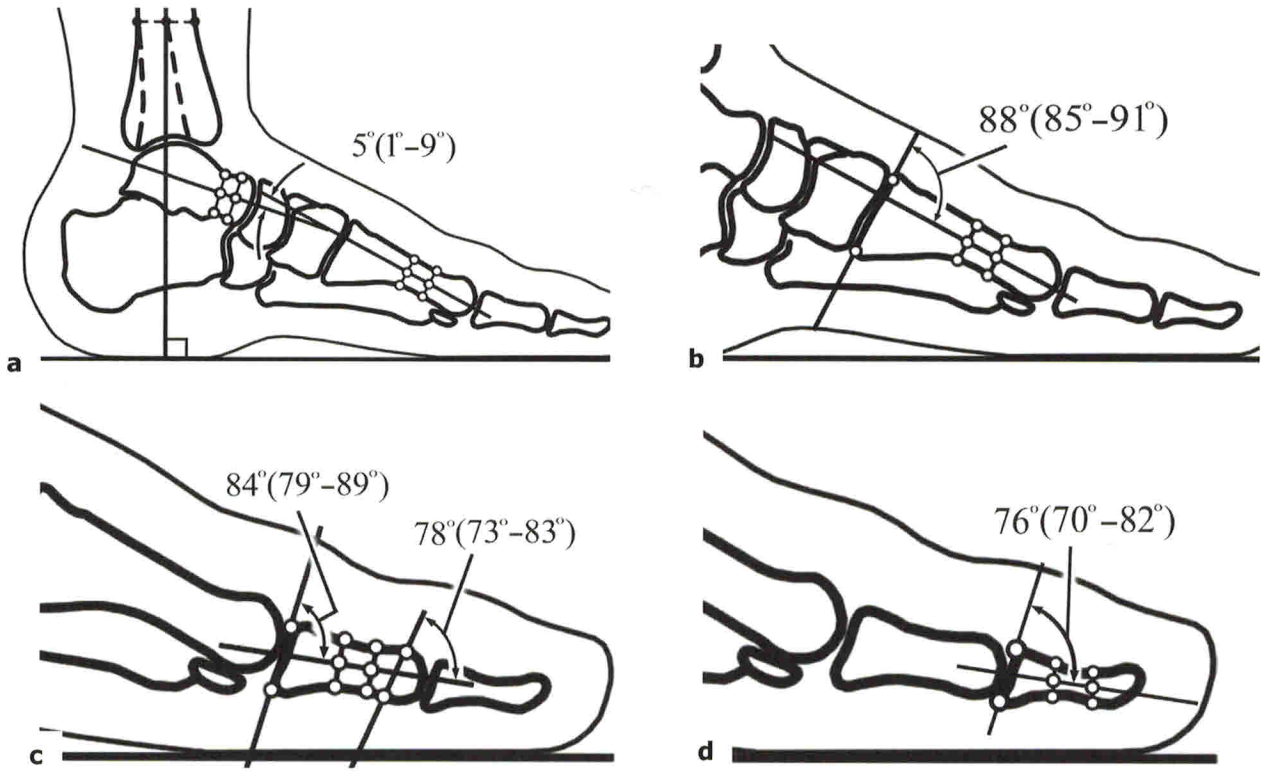

Рис. 2.14.5. Референтные линии и углы стопы (аналогично Sinai Hospital of Baltimore, 2010): a – оси таранной и I плюсневой костей в сагиттальной плоскости образуют угол 5° (1°–9°); b – проксимальная суставная линия I плюсневой кости и среднедиафизарная линия в сагиттальной плоскости образуют угол 88° (85°–91°); c – проксимальный анатомический угол основной фаланги в сагиттальной плоскости составляет 84° (79°–89°), дистальный – 78° (73°–83°); d – проксимальный анатомический угол ногтевой фаланги в сагиттальной плоскости составляет 76° (70°–82°) (аналогично Sinai Hospital of Baltimore, 2010)

2.16.3. Инфицированные ложные суставы

Илизаров любил говорить: «В пламени дистракционного регенерата сгорает инфекция». Этот принцип действительно важен, так как для устранения очага инфекции иногда достаточно улучшить васкуляризацию тканей. В результате в ткани поступает больше иммунологически активных веществ, подавляющих инфекцию.

В госпитале Лекко использовали оригинальный метод Илизарова. Мы действовали в соответствии с процитированным выше принципом, модифицируя формы его практического применения в зависимости от степени мобильности ложного сустава. Имея дело с жестким (тугим) ложным суставом, монтировали аппарат для компрессии. В случае подвижных ложных суставов прибегали к билокальному остеосинтезу. Лечение жестких ложных суставов приносило удовлетворительные результаты: консолидации удавалось достичь в 100% случаев, и в 95% случаев получалось подавить инфекцию. Лечение подвижных ложных суставов, однако, было менее успешным. Хотя консолидации к концу лечения добивались также в 100% случаях, но в 11% случаях ситуация осложнялась рефрактурой в месте ложного сустава, а в 35% случаях не удавалось подавить инфекцию. В результате методику лечения инфицированных подвижных ложных суставов пришлось пересмотреть.

При жестких гипертрофических ложных суставах, осложненных инфекцией концов фрагментов, применяют метод непрерывной монофокальной компрессии. В этом смысле лечение похоже на лечение неинфицированных жестких ложных суставов; разумеется, при наличии деформации необходима коррекция (рис. 2.16.23).

Подвижный псевдоартроз, осложненный генерализованной инфекцией кости, требует открытой резекции инфицированного костного сегмента и применения билокального компрессионно-дистракционного остеосинтеза (та же тактика, что и при ложном суставе с потерей костной ткани) (рис. 2.16.24).

Открытое лечение инфицированных ложных суставов можно осуществлять несколькими удобными методами. Самый простой из них – введение костномозгового направителя (спицы) диаметром 1,8 мм. Направитель помогает поддерживать правильную ориентацию костного фрагмента в процессе его перемещения (рис. 2.16.25). Проводник может пройти сквозь участок, на котором проведена остеотомия, не повредив формирующуюся костную ткань. В фазе перемещения промежуточного фрагмента проводник фиксируют. Достигнув стыковки, направитель удаляют. Производят

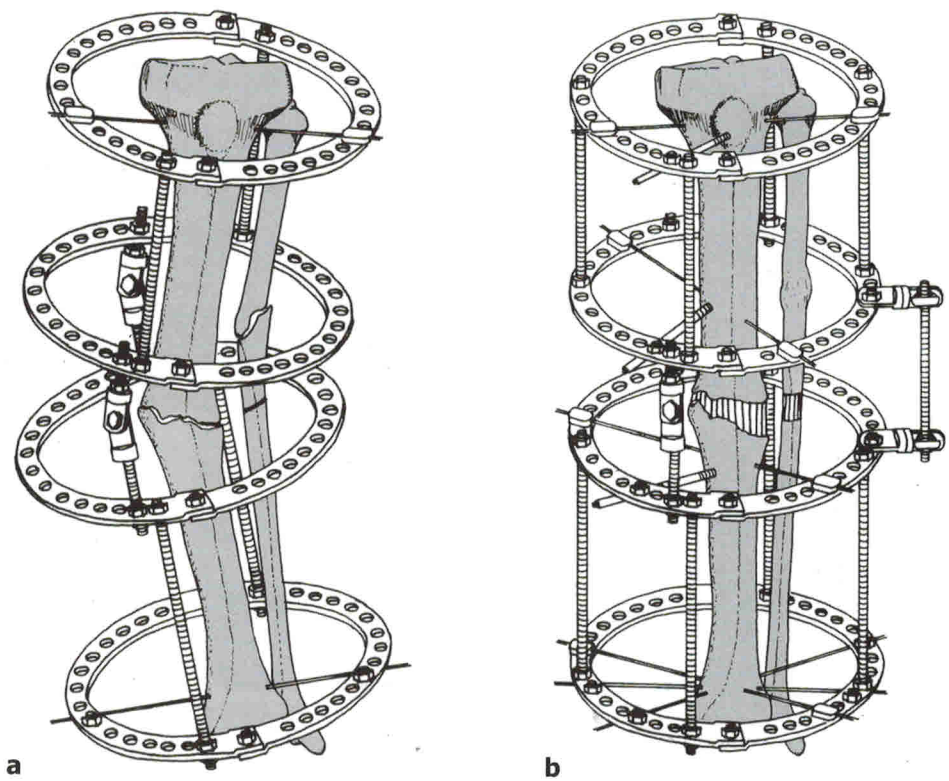

Рис. 2.16.23. При наличии деформации ее корригируют

Рис. 2.16.24. a–c – открытый оскольчатый перелом большеберцовой кости; d–f – фиксация аппаратом Хоффмана (Hoffman); g – некроз мягких тканей с развитием остеомиелитического процесса; h – некрсеквестрэктомия

Для выполнения АЗГ бедренной кости необходимы экстракортикальные фиксаторы (табл. 1.4.1–1.4.23, гл. 2.4.5 и рис. 2.18.26). Кроме этого, для операции может потребоваться изготовленный из деталей аппарата Илизарова дистракционно-фиксационный модуль (рис. 2.18.27 и 2.18.29).

2.18.3.4. Общие принципы выполнения АЗГ

На первом этапе приемами чрескостного остеосинтеза устраняют все имеющиеся компоненты деформации кости: ангуляцию, смещение по периферии, укорочение (гл. 2.8 и 2.9). Угловое смещение и укорочение предпочтительно устранять с легкой гиперкоррекцией.

При наложении аппарата следует учитывать предстоящий второй этап хирургического лечения и проводить чрескостные элементы так, чтобы они не мешали впоследствии ввести интрамедуллярный гвоздь. Для этого в метафизарном отделе со стороны введения гвоздя необходимо разместить хотя бы один чрескостный элемент эксцентрично, т.е. вне проекции канала штифта: например, в проксимальном отделе большеберцовой кости одну спицу или стержень ввести во фронтальной плоскости в задней полуокружности кости. Это позволит удалить только те чрескостные элементы, которые будут мешать введению штифта, в то время как оставшиеся (хотя бы по одному в проксимальном и дистальном отделе) помогут удержать отломки в том положении, которое было достигнуто до введения и запирания внутрикостного гвоздя.

Если это требование по каким-либо причинам не выполнено, аппарат соответствующим образом перемонтируют непосредственно перед БИОС. Например, в преддверии интрамедуллярного остеосинтеза бедра спицу в проксимальном отделе необходимо ввести непосредственно перед тем, как будут удалены стержни из верхней трети бедра.

Интрамедуллярный остеосинтез целесообразно производить сразу по завершении аппаратной коррекции – нет необходимости ожидать появления регенерата на рентгенограммах. Следует помнить: чем продолжительнее фиксация в аппарате, тем выше риск возникновения инфекции в каналах чрескостных элементов. Отсроченная тактика (демонтаж аппарата, заживление ран от чрескостных элементов, а затем БИОС) увеличивает опасность развития инфекционных осложнений [Челноков А.Н. и др., 2006; Chelnokov A.N. et al., 2006].

На операционном столе больной, как правило, лежит на спине. При остеосинтезе бедра иногда удобно лежать на здоровом боку. Учитывая наличие аппарата, позволяющего сохранить достигнутую длину и ось во время введения гвоздя и его запирания, тракционным столом пользоваться не следует – предпочтителен плоский рентгенонегативный стол. Укладка должна создавать благоприятные условия для применения мобильной рентгенотелевизионной установки, которая позволяет визуализировать кость на всем протяжении. Ранее наложенный аппарат внешней фиксации на этом этапе не снимают. Удаляют только те чрескостные элементы, которые будут препятствовать введению гвоздя. Для того чтобы не потерять достигнутое в аппарате положение костных фрагментов, на уровне проксимального и дистального метафизов оставляют по 1–2 чрескостных элемента, которые располагаются в кости вне траектории введения гвоздя. Затем аппарат тщательно обрабатывают антисептиками.

В том случае, если в базовых (монолатеральных, арочных) опорах нельзя фиксировать «тангенциальные» чрескостные элементы, следует удлинить опоры радиусными планками, чтобы они стали циркулярными или полуциркулярными. Зафиксировав проксимальные и дистальные спицы и создав устойчивую по длине конструкцию, удаляют «промежуточные» чрескостные элементы. Для того чтобы управлять положением фрагментов, стержни-шурупы вывинчивают из дальней кортикальной пластинки и костномозгового канала, но оставляют их в ближней кортикальной пластинке.

Другой вариант: поверх имеющегося аппарата накладывают еще один чрескостный аппарат – дистракционно-фиксационный модуль. Для него используют две внешние опоры, которые должны быть на 2–3 типоразмера больше опор, составляющих основной аппарат. На уровне проксимального и дистального метафизов кости проводят по 1–2 чрескостных элемента, которые должны располагаться в кости тангенциально, т.е. не пересекая костномозговую полость (рис. 2.18.27). Эти чрескостные элементы фиксируют в опорах дистракционно-фиксационного модуля. Опоры модуля следует располагать так, чтобы они не препятствовали введению блокируемого стержня. После наложения дистракционно-фиксационного модуля основной аппарат демонтируют.

Самый ответственный этап операции – формирование канала для гвоздя в патологически измененной костномозговой полости. При этом используют набор упругих титановых разверток (рис. 2.18.23). При осевой деформации на стыке костных фрагментов данный инструмент можно смоделировать (изогнуть), что позволяет сформировать изогнутый канал. Устройство разверток обеспечивает жесткость при сохранении эластичности и полностью передает как вращательные, так и ударные усилия на режущую фрезу, даже если она расположена на значительном удалении от точки входа и изогнута в костномозговом ка-

нале. Режущий элемент в виде фрезы позволяет как рассверливать канал боковыми кромками, так и формировать его торцевыми кромками, а также дает возможность использовать молоток для того, чтобы посредством ударно-вращательных усилий пройти заращенный участок канала (рис. 2.18.25). После того как канал сформирован и рассверлен, интрамедуллярный стержень, если ось сегмента нормальная, вводят и запирают по стандартной методике, что не представляет сложности.

В некоторых случаях, когда имеется склероз или концы костных фрагментов закруглены, а также когда наличествуют остаточные смещения по ширине, длине или под углом, ввести развертку или сверло в следующий костный фрагмент невозможно. В этих ситуациях либо формируют канал в смежном фрагменте с противоположной стороны (например, в проксимальном фрагменте в бедренной и плечевой костях — антеградно, в дистальном — ретроградно), либо, в крайнем случае, обнажают концы отломков, выводят их в рану и вскрывают костномозговой канал под визуальным контролем.

После введения гвоздя в канал его блокируют. Для сохранения дистракционного усилия следует запирать гвоздь статически. Если имеется перерастяжение, возможно как одномоментное сколачивание отломков до восстановления необходимой длины с последующим статическим запиранием гвоздя, так и динамическое запирание с расчетом на постепенное телескопирование отломков на стержне под влиянием дозированной осевой нагрузки. Внешнюю конструкцию демонтируют, как правило, после блокирования гвоздя.

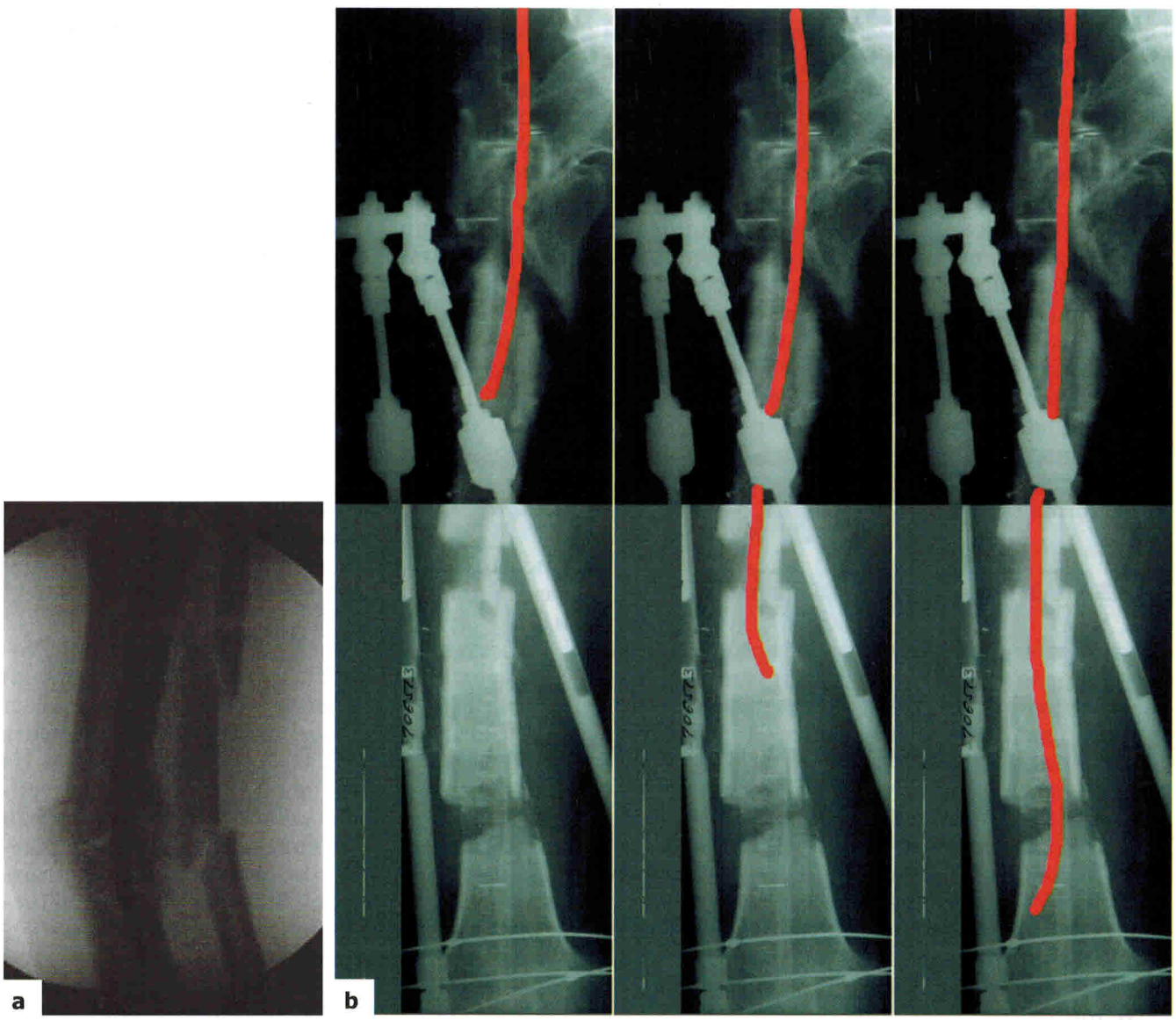

Рис. 2.18.25. Формирование канала для гвоздя титановой разверткой

В том случае, если на первом этапе дефект кости был замещен методом билокального компрессионно-дистракционного остеосинтеза, то во время БИОС промежуточный фрагмент следует стабилизировать дополнительным блокируемым винтом. Для этого на этапе предоперационного планирования в стержне следует предусмотреть дополнительное отверстие под запирающий винт. Чтобы снизить риск усталостного перелома стержня на этом уровне, диаметр отверстия (и, соответственно, винта) должен быть меньше, чем диаметр стандартных запирающих отверстий в этом стержне.

Для фиксации промежуточного отломка также возможно использовать пластину с монокортикальным введением винтов (гл. 2.18.2).

2.18.3.5. АЗГ бедренной кости

На рис. 2.18.26 представлен вариант компоновки чрескостного аппарата, в которой внешние опоры связаны с костью посредством экстракортикальных фиксаторов. Эти устройства обеспечивают стабильный остеосинтез и впоследствии позволяют беспрепятственно ввести блокируемый стержень.

При использовании традиционных чрескостных элементов тангенциально (в переднезаднем направлении) проведенные спицы создают пациенту в продолжение всего пребывания в аппарате значительные неудобства. Поэтому их целесообразно ввести при переходе к интрамедуллярному остеосинтезу, как вариант – в составе дистракционно-фиксационного модуля (рис. 2.18.27).

Методика АЗГ бедренной кости предполагает как антеградное, так и ретроградное введение блокируемого стержня.

2.18.3.6. АЗГ большеберцовой кости

Для того чтобы спицы аппарата не препятствовали введению гвоздя, на уровнях 0, I и II их проводят во фронтальной плоскости вдоль задней кортикальной пластинки большеберцовой кости. Дистальные базовые спицы проводят на 3–5 мм дистальнее предполагаемого местонахождения дистального конца гвоздя. При «низком» (на уровнях VI и VII) расположении костной раны в дополнение к дистальным базовым спицам, проведенным на уровне IX, проводят дополнительные стабилизирующие спицы через таранную (или пяточную) кость. На уровне диафиза спицы проводят внеканально, через гребень большеберцовой кости.

В том случае, если аппарат Илизарова наложен «традиционно», спицы, не препятствующие введению гвоздя, проводят и фиксируют к опорам непосредственно перед БИОС (рис. 2.18.28). Если для коррекции деформации использован монолатеральный или арочный аппарат, перед БИОС поверх него накладывают дистракционно-фиксационный модуль.

2.18.3.7. АЗГ плечевой кости и костей предплечья

Как правило, при АЗГ плечевой кости и костей предплечья после коррекции деформации накладывают дистракционно-фиксационный модуль и демонтируют базовый аппарат (рис. 2.18.29 и 2.18.30). На плече в качестве дистальной базовой (как для базового аппарата, так и для модуля) используют спицу VIII,3-9 или VII,3-9. Проксимальную базовую спицу модуля проводят на уровне I или II в сагиттальной плоскости, максимально близко к медиальной кортикальной пластинке.

На предплечье проксимальную базовую спицу проводят через локтевую кость I,3-9, эксцентрично кпереди, ближе к основанию венечного отростка. Через лучевую кость проводят спицу (I,3-9). Если компоновка аппарата (дистракционно-фиксационного модуля) предусматривает проведение спицы через обе кости, ее проводят тангенциально внеканально через локтевую кость в лучевую: I,5-11(I,5-11). Если планируют БИОС лучевой кости, дистальную базовую спицу дистракционно-фиксационного модуля следует провести через дистальный эпиметафиз лучевой кости ближе к ладонной стороне (пястные кости). Для локтевой кости это спица VIII,5-11.

2.18.3.8. Послеоперационный период

Способы коррекции деформаций и замещения дефектов длинных костей описаны в гл. 2.8, 2.9, 2.11 и 2.20.

По завершении второго этапа операции (после смены внешней фиксации на внутрикостную) удаление чрескостных элементов обеспечивает максимально раннюю мобилизацию пациента и восстановление функции смежных суставов. На нижних конечностях при использовании внутрикостных фиксаторов, диаметр которых равен или превышает 12 мм, и запирающих винтов диаметром более 5 мм нет необходимости ограничивать нагрузку на конечность. В том случае, если применены запирающие винты диаметром 4–5 мм и отсутствует торцевой упор основных отломков, а тем более если наличествует дистракционный диастаз, нагрузку на конечность следует ограничить до тех пор, пока не появятся рентгенологические признаки сращения (перестройки регенерата).



Рис. 2.18.26. Коррекция деформации посредством аппарата Орто-СУВ на основе экстракортикальных фиксаторов: а – до коррекции: II,10,90; IV,9,90 -- SUV-- V,9,90; VII,8,90; b – после коррекции