УДК 617.57/.058-001.45
ББК 54.54
Р32

Ревской А.К., Люфинг А.А., Николенко В.К.
Р32 Огнестрельные ранения конечностей: Руководство для врачей. — М.: ОАО «Издательство «Медицина», 2007. — 272 с.: ил.: [4] л. ил. — ISBN 5-225-04777-7

В книге представлены механизм повреждения тканей и патоморфология при огнестрельных ранениях конечностей. Освещены вопросы диагностики и обезболивания. Подробно представлены методы первичной и вторичной хирургической обработки ран. Особое внимание уделено вопросам ампутации, ранениям сосудов и нервных стволов, а также инфекциям, развивающимся при огнестрельных ранениях конечностей.

Для хирургов.

ББК 54.54

Revskoy A.K., Lyufing A.A., Nikolenko V.K.
Gunshot extremity wounds. A manual for physicians. — Moscow: Meditsina Publishers, 2007. — 272p.: ill. — ISBN 5-225-04777-7

The book presents the mechanism of tissue injuries and pathomorphology in gunshot extremity wounds. The problems of their diagnosis and analgesia are covered. Methods for primary and secondary debrediment of wounds are described in detail. Particular emphasis is laid on amputation, wounds of vessels and nerve trunks, and infections developing in the presence of gunshot extremity wounds.

Readership: surgeons.

ISBN 5-225-04777-7 © А.К. Ревской, А.А. Люфинг, В.К. Николенко, 2007

Все права авторов защищены. Ни одна часть этого издания не может быть занесена в память компьютера либо воспроизведена любым способом без предварительного письменного разрешения издателя.

ОГЛАВЛЕНИЕ

Введение 7

Глава 1. Механизм повреждения тканей и патоморфология при огнестрельных ранениях конечностей 10
1.1. Механизм повреждения тканей 10
1.2. Патоморфология огнестрельных ранений конечностей . . 15
1.3. Механизм и патоморфология взрывных ранений конечностей 24

Глава 2. Диагностика огнестрельных ранений конечностей . . 34

Глава 3. Обезболивание при огнестрельных ранениях конечностей. — *М.И. Руденко* 43

Глава 4. Хирургическая обработка огнестрельных ран конечностей 72
4.1. Первичная хирургическая обработка 72
4.1.1. Показания 72
4.1.2. Техника проведения первичной хирургической обработки 74
4.1.3. Фасциотомия 87
4.1.4. Методы закрытия огнестрельных ран конечностей после первичной хирургической обработки 98
4.2. Вторичная хирургическая обработка 103
4.3. Повторная хирургическая обработка 108
4.4. Ошибки и дефекты при первичной хирургической обработке огнестрельных ран конечностей 110

Глава 5. Ампутация при огнестрельных ранениях конечностей 115

Глава 6. Огнестрельные переломы костей конечностей 133
6.1. Хирургическая обработка 140
6.2. Особенности огнестрельных ранений различных сегментов конечностей 150
6.2.1. Огнестрельные ранения кисти 153
6.2.2. Огнестрельные переломы костей таза. — *А.В. Щекочихин.* 160
6.2.3. Огнестрельные ранения стопы 172
6.2.4. Огнестрельные ранения суставов конечностей . . . 176

Глава 7. Огнестрельные ранения магистральных сосудов и крупных нервных стволов конечностей 189
7.1. Огнестрельные ранения магистральных сосудов конечностей 189
7.2. Огнестрельные ранения нервных стволов конечностей . . . 209

Глава 8. Инфекционные осложнения огнестрельных ранений конечностей 217
8.1. Гнойная инфекция 219
8.2. Сепсис 228
8.3. Анаэробная инфекция 236
8.4. Столбняк 248
8.5. Огнестрельные ранения конечностей в сочетании с инфекционными заболеваниями (микcты) 255

Заключение 266

Список основной литературы 272

Принятые сокращения

ИВЛ — искусственная вентиляция легких
КОС — кислотно-основное состояние
МА — местный анестетик
МАК — минимальная альвеолярная концентрация
НЛА — нейролептаналгезия
ОДН — острая дыхательная недостаточность
ОПСС — общее периферическое сосудистое сопротивление
РА — регионарная анестезия
СМА — спинномозговая анестезия
ЧД — частота дыхания
ЧСС — частота сердечных сокращений
ЦВД — центральное венозное давление
ЭА — эпидуральная анестезия
ЭП — эпидуральное пространство

ВВЕДЕНИЕ

В период войн и вооруженных конфликтов наибольшее число пострадавших составляют раненые с повреждением конечностей. В вооруженных конфликтах, начиная уже со второй половины XX в., в структуре санитарных потерь сохраняется устойчивая тенденция к неуклонному росту в первую очередь тяжелых ранений нижних конечностей в результате воздействия взрывных и осколочных боевых средств. Лечение таких раненых имеет особое значение еще и потому, что именно эта группа дает наибольший процент возврата в строй, т. е. служит важным источником пополнения личного состава армии.

В связи с широким применением различных взрывных устройств и боеприпасов взрывного действия при проведении террористических актов проблема огнестрельных ранений конечностей стала актуальной и для хирургов гражданского здравоохранения.

При огнестрельных ранениях конечностей перед хирургом встают три задачи:

- спасение жизни раненого;
- спасение конечности как органа;
- восстановление функциональной полноценности поврежденной конечности.

Особую сложность в диагностике и лечении представляют огнестрельные ранения конечностей, сопровождающиеся повреждением одновременно кровеносных сосудов, нервных стволов и костей конечностей. Такие ранения характеризуются тяжелым течением раневого процесса, разнообразными осложнениями раневой инфекции, большим числом неблагоприятных исходов и высокой инвалидностью пострадавших. При этих ранениях наиболее часто производят ампутацию поврежденной конечности.

Огнестрельные переломы усугубляют тяжесть ранения конечностей, дополнительно повреждают сосуды и нервы, затрудняют организацию оказания хирургической помощи на этапах медицинской эвакуации.

Как известно, раневой процесс, особенно при огнестрельных ранениях, сопровождается общей катаболической реакцией и мобилизацией организмом необходимых энергетических ресурсов. При этом катаболическая реакция на огнестрельную травму охватывает весьма длительные сроки. По данным И.В. Давыдовского (1958), при огнестрельном переломе бедра

Глава 4

ХИРУРГИЧЕСКАЯ ОБРАБОТКА ОГНЕСТРЕЛЬНЫХ РАН КОНЕЧНОСТЕЙ

Основным принципом хирургического лечения огнестрельных ранений конечностей является оперативное вмешательство, направленное на создание условий для благоприятного течения раневого процесса и получения хорошего функционального результата при максимально полном сохранении тканей.

Хирургическая обработка может быть первичной, вторичной и повторной, выполняться по неотложным показаниям либо в плановом порядке.

4.1. Первичная хирургическая обработка

Первичная хирургическая обработка — первое по счету оперативное вмешательство, направленное на удаление нежизнеспособных тканей и создание благоприятных условий для заживления раны. В зависимости от сроков проведения первичной хирургической обработки она бывает ранней при выполнении в первые сутки после ранения, отсроченной — в течение вторых суток после ранения и поздней — на третьи сутки и позднее.

Первичная хирургическая обработка должна рассматриваться как сложное и чрезвычайно ответственное оперативное вмешательство, от которого зависят результаты последующего лечения и дальнейшая судьба раненого. Оптимально первичная хирургическая обработка огнестрельной раны должна быть исчерпывающей и одномоментной, т. е. во время одного оперативного вмешательства должны быть выполнены все элементы первичной хирургической обработки. При сложных повреждениях конечностей она может быть произведена только на этапе специализированной помощи, когда в ходе оперативного вмешательства используют элементы реконструктивно-восстановительного хирургического лечения.

4.1.1. Показания

Первичная хирургическая обработка при огнестрельных ранах конечностей не показана:

— при касательных, поверхностных и мелких множественных осколочных ранениях, не проникающих глубже подкожной жировой клетчатки, как правило, диаметром до 30 мм;

— при сквозных пулевых ранениях с узким входным и выходным раневыми отверстиями диаметром до 15 мм, отсутствии выраженных инфильтрации и отека, без нарастания гематомы, без повреждения крупных костей, магистральных сосудов и нервов;

— при слепых осколочных ранениях конечностей с небольшим входным раневым отверстием, без кровотечения и гематомы, повреждения крупных сосудов и нервов.

При локализации сквозных огнестрельных ран только в мягких тканях конечностей с точечными входным и выходным раневыми отверстиями, без повреждения крупных сосудов и нервов лечение сводится к туалету раны, обработке кожи вокруг раны антисептиками, введению антибиотиков в окружность раны, промыванию раневого канала растворами антисептиков и антибиотиков, дренированию раневого канала трубкой и наложению асептической повязки. В последующем при неосложненном течении раневого процесса производят перевязки и удаляют дренажи на 3—4-е сутки, однако применение современного огнестрельного оружия приводит к сокращению числа ран, не подлежащих первичной хирургической обработке. Если раньше сквозные пулевые ранения мягких тканей с точечными входным и выходным раневыми отверстиями обычно не требовали хирургической обработки, то раны от современного оружия чаще всего нуждаются в хирургическом вмешательстве.

Хирургической обработке подлежат огнестрельные раны, имеющие значительные по протяженности зоны первичного или вторичного некроза. В таких случаях необходима возможно ранняя первичная хирургическая обработка раны, при которой удаляют разрушенные и некротизированные ткани — субстрат будущего нагноения (рис. 4.1).

Отказ от выполнения первичной хирургической обработки раны либо ее чрезмерная отсрочка неизбежно ведет к ее нагноению, скоплению гноя в замкнутых пространствах раневого канала с последующим нарушением физиологических барьеров между жизнеспособной и нежизнеспособной тканью и развитием раневой инфекции.

Чем раньше выполняют первичную хирургическую обработку, тем меньше риск развития раневой инфекции.

При отсутствии условий для выполнения первичной хирургической обработки с целью предупреждения развития раневой инфекции местно и парентерально вводят антибиотики.

Таким образом, показанием к первичной хирургической обработке служат:

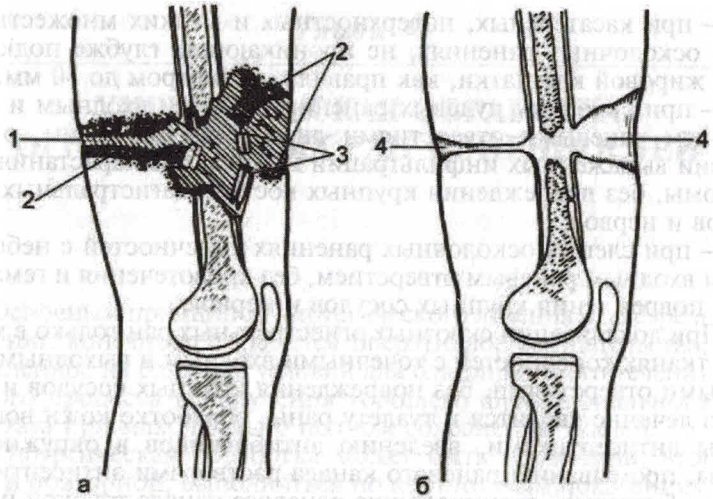

Рис. 4.1. Схема хирургической обработки огнестрельной раны с переломом бедренной кости.

а — рана до обработки; б — рана после обработки; 1 — раневой канал; 2 — нежизнеспособные ткани, подлежащие иссечению; 3 — содержимое раневого канала; 4 — раневой канал после хирургической обработки.

— обширные раны мягких тканей конечностей;

— раны с точечными входными и выходными раневыми отверстиями в проекции магистральных сосудов конечностей, которые сопровождаются нарастанием гематомы и нарушением периферического кровообращения;

— огнестрельные переломы костей со значительным смещением отломков и костными осколками в раневом канале;

— ранения крупных суставов с повреждением сочленяющихся костей;

— отрывы и разрушения конечностей;

— повреждения магистральных сосудов и нервов конечностей.

4.1.2. Техника проведения первичной хирургической обработки

После общей или регионарной анестезии всю одежду раненого удаляют, снимают повязки и шину. Поврежденную конечность готовят к операции таким образом, чтобы без дополнительной обработки операционного поля можно было произвести контрапертуру. При этом следует учесть, что во время операции возникнет необходимость в осмотре соседних сегментов поврежденной конечности.

Операционное поле обрабатывают спиртом, сбривают волосы, обеззараживают кожу, избегая контакта дезинфицирующего средства с открытой раневой поверхностью. Во время обработки кожи рану прикрывают стерильным материалом.

При необходимости до начала хирургической обработки выше раны на конечность накладывают кровоостанавливающий жгут. Всю область раны тщательно осматривают и исследуют. Необходимо по возможности избегать всякого, даже капиллярного, кровотечения, возникающего при удалении повязки. Следует также очень осторожно пользоваться крючками для разведения краев раны. При проведении хирургической обработки огнестрельной раны необходимо четко представлять ход магистральных сосудов и нервов в данном сегменте конечности.

Одним из условий эффективности первичной хирургической обработки огнестрельной раны является достаточность оперативного доступа, создающего условия для проведения полноценной ревизии раны и последовательного выполнения всех этапов операции. Кроме того, на завершающем этапе операции при сложных по конфигурации ранах может возникнуть необходимость в закрытии огнестрельной раны послойными перемещенными лоскутами без их натяжения.

Содержание первичной хирургической обработки огнестрельной раны, т. е. то, что определяет ее радикальность, сформулировал еще в начале Великой Отечественной войны С.С. Юдин (1941). В основном оно сохраняет свое значение и в настоящее время.

«Во-первых, надо удалить инородные тела — источники и носители самой инфекции.

Во-вторых, необходимо удалить все явно разрушенные ткани, мышцы, межмышечные фасции и прослойки соединительной ткани.

В-третьих, нужно удалить не только все кровяные сгустки из полости раны, но также по возможности все межмышечные и подфасциальные гематомы и кровяные пропитывания, распространяющиеся иногда далеко за пределы раны.

В-четвертых, необходимо широко и тщательно иссечь и удалить все ушибленные ткани, обреченные на некроз и могущие стать питательной средой для микробов.

В-пятых, надо удалить все свободно лежащие костные отломки, а также те из них, которые еще держатся на явно нежизнеспособных обрывках мышц, фасций и сухожильных растяжений.

В-шестых, нужно добиться тщательного гемостаза.

В-седьмых, надо постараться, чтобы образовавшийся канал сквозь мышечный массив по своему расположению, направлению и форме мог служить удобным оттоком для раневого отделяемого».

Опыт локальных войн и вооруженных конфликтов дополнил имевшиеся представления об организации хирургической помощи при огнестрельных ранениях конечностей. Так, в прошлые войны специализированную хирургическую помощь оказывали в более поздние сроки и в основном для лечения последствий огнестрельных ранений конечностей. Такое положение приводило к значительному количеству осложнений и инвалидности. В современных локальных войнах и вооруженных конфликтах с приближением этапа специализированной хирургической помощи к полю боя и сокращением промежуточных этапов медицинской эвакуации создаются возможности для оказания полноценной хирургической помощи с более благоприятными исходами.

Первичная хирургическая обработка с учетом современных данных о механизме и патогенезе огнестрельной раны состоит из следующих компонентов:

— рассечение раны, превращение ее в своеобразный зияющий кратер, обеспечивающий доступ к глубоким очагам повреждения и лучшие условия для процессов биологического самоочищения;

— удаление всех мертвых и явно нежизнеспособных тканей, являющихся базой формирования и распространения вторичного некроза в окружности раневого канала вследствие аутокаталитического ферментативного протеолиза;

— обеспечение тщательного гемостаза с удалением обширных межмышечных, внутритканевых и субфасциальных гематом;

— удаление крупных инфицированных инородных тел и свободных костных отломков, лишенных питания и способных причинить дополнительную травму тканям;

— создание оптимальных условий дренирования раневого канала и межтканевых "карманов".

Выполнение всех этих требований определяет радикальность (адекватность) первичной хирургической обработки.

Итак, первым этапом хирургической обработки огнестрельной раны является ***рассечение*** раневого канала, которое производят скальпелем через входное отверстие раневого канала в виде линейного разреза обычно вдоль оси конечности, а при сквозных огнестрельных ранах — со стороны входного и выходного раневых отверстий (рис. 4.2). Послойно скальпелем рассекают вначале кожу, затем подкожную жировую клетчатку и фасцию. На конечностях рассечение фасции продолжают за пределы операционного поля раны на протяжении всего поврежденного сегмента в проксимальном и дистальном направлении Z-образно (фасциотомия) для декомпрессии костно-фасциальных футляров. При этом рассекать фасции необходимо по всему ходу раневого канала, а не только в поверхностных отделах конечности. Рассечение фасции и апоневроза, в особенности на бедре, производят с добавлением разрезов в поперечном направлении или лучше Z-образно в нижнем и верхнем углах раны, что не только обеспечивает достаточный доступ к поврежденным тканям, но и является средством более эффективной декомпрессии, способствуя, таким образом, уменьшению отека и нормализации микроциркуляции в поврежденных тканях в послеоперационном периоде. Если масштабы поврежденных мышц превышают длину кожного разреза, последний расширяют до границ поврежденных мышечных тканей. При множественных ранах, располагающихся близко друг от друга, их соединяют одним разрезом. Если же раны глубокие и расположены на значительном расстоянии друг от друга, то хирургическую обработку ран производят через отдельные разрезы. Если возможно, рассечение раневого канала над поверхностно расположенными костями, например над большой берцовой, не производят, чтобы не обнажать кость. Необходимо, чтобы рассечение, кроме хорошего доступа ко всем отделам раны, обеспечивало опорожнение межмышечных и межфасциальных гематом, раскрытие раневых "карманов", а после операции создавало условия для свободного оттока раневого отделяемого и биологического очищения раны.

Рассечение раневого канала должно сделать возможным не только необходимое визуальное обследование раны, но и удаление всего того, что способствует развитию раневой инфекции и препятствует заживлению раны. Это прежде всего сгустки крови, скопления раневого детрита, инородные тела и особенно обрывки одежды, обуви, комки грунта, вторичные снаряды, полностью отделенные участки тканей и их обрывки, висящие на ножке и не содержащие сосудов, а имеющиеся в них сосуды раздавлены или размозжены ранящим снарядом, что делает ткани обреченными на гибель.

Промывание раны растворами антисептиков целесообразно производить пульсирующей струей, что облегчает выявление в ране различных инородных тел: ранящих снарядов, вторичных осколков, обрывков одежды, свободнолежащих костных осколков, а также сгустков крови, кусков мертвых тканей, т. е. всего того, что обычно составляет содержимое раневого канала и является фактором риска развития раневой инфекции.

Специальный поиск инородных тел при огнестрельных ранах не производят. Их удаляют только в случаях, когда они встречаются при выполнении хирургической обработки, а также при их расположении внутри полости суставов или около магистральных сосудов и нервов. При этом поиски инородных тел следует производить весьма осторожно, особенно в том случае, если они находятся вблизи магистральных сосудов или нервных стволов. Не подлежат удалению на этапе оказания квалифицированной медицинской помощи инородные тела, расположенные возле крупных магистральных сосудов или глубоко в тканях, для удаления которых необходим дополнитель-

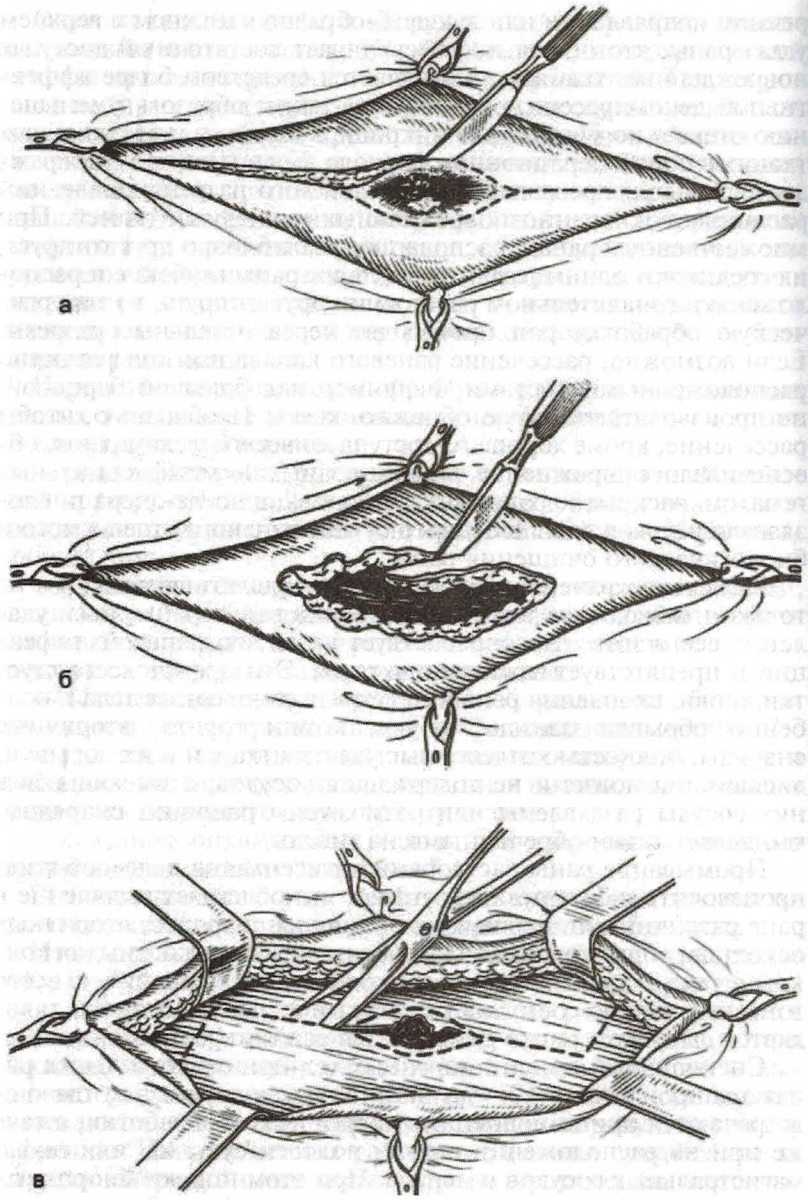

Рис. 4.2. Хирургическая обработка огнестрельной раны конечности.
а — рассечение огнестрельной раны; б — иссечение нежизнеспособной кожи; в — Z-образное рассечение фасции; г — иссечение нежизнеспособной фасции; д — иссечение нежизнеспособной мышечной ткани; е — удаление свободнолежащих нежизнеспособных костных осколков; ж — вид той же раны после удаления нежизнеспособных тканей.

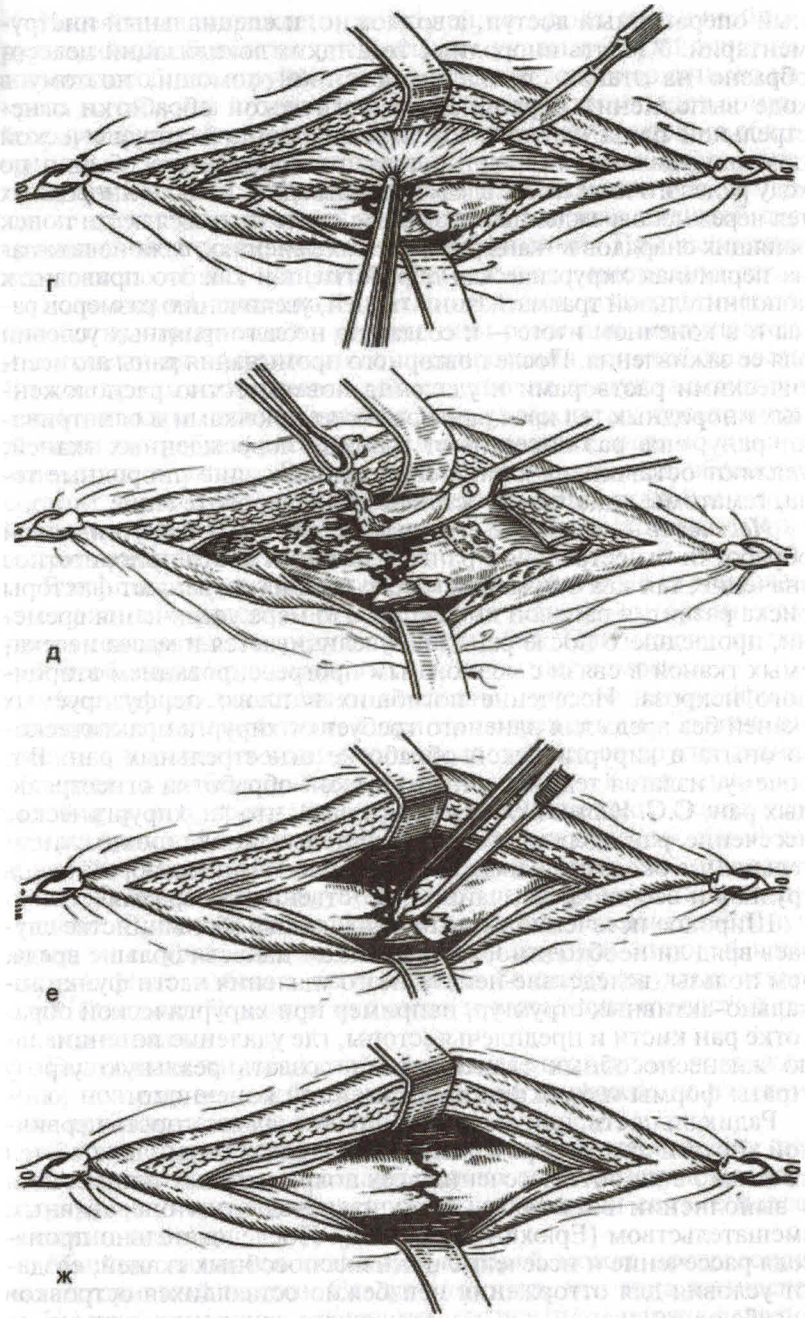

Рис. 4.2. Продолжение.

ный оперативный доступ, а возможно, и специальный инструментарий. Удалять инородные тела таких локализаций целесообразно на этапах специализированной помощи, поэтому в ходе выполнения первичной хирургической обработки огнестрельной раны на этапе квалифицированной хирургической помощи удаляют инородные тела, расположенные обычно по ходу раневого канала. Не следует производить поиски инородных тел через неповрежденные ткани. Не стоит пытаться вести поиск ранящих снарядов в тканях при слепых ранениях, если не показана первичная хирургическая обработка, так как это приводит к дополнительной травматизации тканей, увеличению размеров раны и в конечном итоге — к созданию неблагоприятных условий для ее заживления. После повторного промывания раны антисептическими растворами и удаления поверхностно расположенных инородных тел края раны разводят крючками и осматривают рану, еще раз определяют границу поврежденных тканей, удаляют оставшиеся в ране свободнолежащие инородные тела, гематомы, тщательно останавливают кровотечение.

Иссечение — наиболее важный компонент хирургической обработки огнестрельной раны, имеющий часто приоритетное значение, так как с помощью этого приема устраняют факторы риска развития раневой инфекции. По мере увеличения времени, прошедшего после ранения, увеличивается и масса иссекаемых тканей в связи с возможным прогрессированием вторичного некроза. Иссечение погибших и плохо перфузируемых тканей без вреда для раненого требует от хирурга практического опыта в хирургической обработке огнестрельных ран. Вот почему, излагая технику хирургической обработки огнестрельных ран, С.С. Юдин (1943) подчеркивал, что "... хирургическое иссечение ран должно быть вмешательством широким, тщательным и окончательным. Это большая, тонкая, порой очень трудная и всегда чрезвычайно ответственная операция".

Широкое иссечение раны в подавляющем большинстве случаев вряд ли необходимо, так как может нанести больше вреда, чем пользы, вследствие неизбежного удаления части функционально-активных структур, например при хирургической обработке ран кисти и предплечья, стопы, где удаление потенциально жизнеспособных тканей может создать реальную угрозу утраты формы и функции поврежденной конечности.

Радикальность, или, если быть точнее, адекватность первичной хирургической обработки огнестрельной раны заключается не только в широте иссечения всех поврежденных тканей, но и в выполнении всех задач, стоящих перед этим оперативным вмешательством [Ерюхин И.А., 1992]. Последовательно производя рассечение и иссечение нежизнеспособных тканей, создают условия для отторжения неизбежно остающихся островков погибающих тканей для последующего очищения раны и ее регенерации.

Иссечение поврежденных тканей во время первичной хирургической обработки предполагает удаление лишь явно нежизнеспособных структур, т. е. иссечение зоны первичного некроза и той зоны вторичного некроза, где ткани имеют сомнительную жизнеспособность. При этом ориентируются на общепринятые клинические признаки, по которым определяют нежизнеспособность тканей: плохая кровоточивость и тем более ее отсутствие, тусклый вид тканей, наличие видимой деструкции, отсутствие мышечных сокращений. При иссечении нежизнеспособных тканей из раны удаляют и инородные тела.

Если тканей, подлежащих удалению, нет, то хирургическую обработку ограничивают рассечением раны для декомпрессии и обеспечения эффективного дренирования раневой полости. В то же время если раневая полость вполне доступна осмотру и в ней нет карманов, замкнутых и полузамкнутых пространств, то раны не требуют рассечения. Такие раны обычно возникают вследствие взрывов. В этих случаях хирургическая обработка состоит лишь в иссечении нежизнеспособных тканей и в проведении необходимых реконструктивно-восстановительных оперативных вмешательств.

В процессе хирургической обработки основные ее технические приемы — рассечение и иссечение тканей — могут многократно повторяться, чередуясь между собой. При иссечении тканей необходим по возможности тщательный гемостаз.

Иссечение осуществляют послойно с учетом патоморфологических изменений тканей при их повреждении. Следует начинать с иссечения кожи, которая в отличие от других тканей обладает антибактериальной стойкостью. Кожа наиболее устойчива к повреждению, поэтому ее иссекают скальпелем весьма экономно в виде узкой полоски нежизнеспособной кожи вокруг входного и выходного раневых отверстий или краев раны. Кожу всегда следует стремиться сохранить как можно больше. Если все же необходимо удалить нежизнеспособную кожу, то ее удаляют с подлежащей подкожной жировой клетчаткой. Надо избегать выкраивания больших круглых отверстий ("пятаков") вокруг входного и выходного отверстий раневого канала.

Подкожная жировая клетчатка менее устойчива к повреждению, поэтому ее иссекают максимально возможно до отчетливых признаков жизнеспособности.

Фасция плохо кровоснабжается, однако устойчива к повреждению, поэтому иссекают только те ее участки, которые загрязнены, явно нежизнеспособны и утратили связь с подлежащими тканями.

Мышцы являются тканью, в которой может прогрессировать вторичный некроз. Следует помнить, что зона жизнеспособности мышц имеет мозаичный характер, где наряду с некрозами отчетливо преобладают жизнеспособные ткани, однако

имеются мелкие очаги кровоизлияний, очаги сомнительной жизнеспособности мышечной ткани, которые располагаются как по поверхности раны, так и в ее глубине, — их также надо удалить. Эта зона относится к зоне вторичного некроза.

При хирургической обработке мышц необходимо иметь в виду возможность их сокращения, при котором отдельные пряди волокон уходят внутрь, увлекая за собой грязь, инородные тела, микрофлору, поэтому вначале из раны удаляют лежащие на поверхности, а затем находящиеся в глубине сгустки крови, обрывки одежды, другие инородные тела. При этом можно промывать рану изотоническим раствором натрия хлорида или раствором антисептиков. Затем осторожно, но тщательно иссекают мышечную ткань. Ножницами методично удаляют явно нежизнеспособные мышцы — бурого цвета, не кровоточащие, не сокращающиеся. Иссекают мышцы до фибриллярного подергивания мышечных волокон, появления их нормальной окраски и точечного кровотечения. Параллельно иссечению нежизнеспособной мышечной ткани осуществляют гемостаз.

Определенную осторожность необходимо соблюдать при хирургической обработке сухожилий. Поверхностные повреждения сухожилий и связок могут быть тангенциально иссечены, а явно нежизнеспособные связки и сухожилия иссекают. Выполнение этой части хирургической обработки может оказаться очень трудным. В то же время шов сухожилия, например на кисти, следует накладывать только в специализированном лечебном учреждении после стихания всех воспалительных процессов. Полость сустава закрывают. Если зашивают синовиальную оболочку, то закрывают и капсулу сустава.

При удалении нежизнеспособных тканей важно сохранить проходящие рядом нервы и неповрежденные сосуды, поэтому все манипуляции в ране выполняют внимательно и осторожно. При обнаружении крупных сосудов или нервных стволов их осторожно тупыми крючками временно оттесняют в стороны. Обнаженные сосуды и нервы во избежание их высыхания и дополнительной травмы (тромбоза сосудов и гибели нервов) по возможности прикрывают мягкими тканями, лучше мышцами. То же относится и к обнаженным сухожилиям.

При повреждении крупных сосудов их проходимость восстанавливают с помощью временного протезирования, сосудистого шва или аутовенозной пластики. Однако хирургическая обработка огнестрельных ран конечностей в таком объеме не всегда обязательна. Иногда нет необходимости в иссечении поврежденных тканей, например при множественных ранах, ограничивающихся кожей и подкожной жировой клетчаткой.

Для улучшения результатов проведения первичной хирургической обработки огнестрельной раны применяют дополнительные методы — обработку раневой поверхности пульсирующей струей жидкости, вакуумную обработку раны с помощью

обычного операционного отсоса, использование лучей низкоинтенсивного лазерного излучения (гелий-неонового, гелий-кадмиевого или азотного лазеров), потока плазмы или ультразвуковой кавитации. Все эти методы воздействуют только на поверхностно поврежденные при огнестрельном ранении ткани. Они являются лишь дополнительными методами к основному оперативному вмешательству, каковым по-прежнему остается первичная хирургическая обработка огнестрельной раны со всеми необходимыми этапами ее проведения.

Только время и качество проведения первичной хирургической обработки огнестрельной раны имеют решающее значение в профилактике и лечении раневой инфекции.

В зависимости от сроков ранения, степени загрязнения раны и радикальности (адекватности) проведенной операции первичную хирургическую обработку огнестрельной раны оканчивают дренированием, наложением швов или оставляют открытой под повязкой.

Одним из условий неосложненного течения раневого процесса после первичной хирургической обработки огнестрельных ран конечностей является обеспечение декомпрессии тканей, надежного, эффективного дренирования всех отделов раны для создания оптимальных условий оттоку раневого отделяемого.

Дренирование осуществляют путем установки одной или нескольких перфорированных трубок с силиконовым покрытием и широким просветом (диаметром не менее 10 мм), в глубину (на дно) образовавшейся после хирургической обработки раны и выведения их через контрапертуры, расположенные по отношению к поврежденной области (сегменту) в наиболее низких местах. При сложном строении раневого канала каждый его карман дренируют отдельной трубкой. Мягкие ткани над трубками ушивают рассасывающимися швами до подкожной жировой клетчатки и кожи таким образом, чтобы сухожилия, сосуды и нервы, кости и суставы были прикрыты мягкими тканями. Рану при этом не ушивают наглухо, а на кожу накладывают редкие швы. Чаще используют пассивное дренирование, при котором раневое отделяемое свободно оттекает по дренажной трубке самотеком (рис. 4.3).

Одним из важных элементов первичной хирургической обработки костно-мышечной огнестрельной раны конечностей является орошение (промывание) послеоперационной раны раствором антисептиков, что позволяет эффективно удалять раневой детрит, значительно уменьшить микробное обсеменение раны и тем самым снизить риск развития раневой инфекции в послеоперационном периоде.

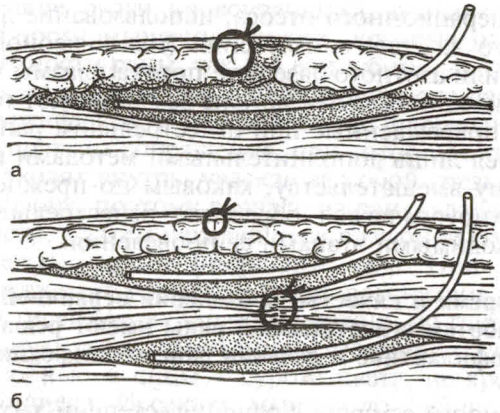

Рис. 4.3. Методы дренирования раны.
а — однослойное дренирование; б — послойное дренирование.

При постоянном (проточном) или прерывистом орошении раны антисептиками (0,02 % раствор хлоргексидина, 1 % раствор — повидон-йода, 1 % раствор — диоксидина) дренажные трубки устанавливают в ране таким образом, чтобы раствор антисептика через входную трубку омывал раневую полость, а через выходную трубку свободно оттекал. При проточном орошении в рану сразу после хирургической обработки непрерывно капельно вводят антисептический раствор с антибиотиками через установленные дренажные трубки (рис. 4.4).

При постоянном (проточном) орошении раны растворы антисептиков вводят со скоростью от 60—120 капель до 2—5 мл в 1 мин, для чего требуется 5—8 л, а иногда до 10—12 л антисептика в сутки.

Более эффективно активное проточно-аспирационное дренирование при условии ушивания раны наглухо. При этом выходную трубку соединяют с аспиратором, причем в ней создается отрицательное давление — 30—50 мм вод. ст.

При прерывистом орошении антисептические растворы с антибиотиками вводят в рану после хирургической обработки одномоментно, но капельно 3—4 раза в сутки. Для проведения прерывистого (фракционного) орошения требуется меньше антисептического раствора — 1,5—2 л в сутки. Иногда применяют сочетание постоянного и прерывистого промывания раны.

На 3—5-е сутки после выполнения первичной хирургической обработки при отсутствии противопоказаний накладывают отсроченные первичные швы. Дренирование раны и ее промывание продолжают в течение 4—7 дней в зависимости от динамики течения раневого процесса. Швы снимают на 12—14-е сутки после ранения при заживлении ран без нагноения.

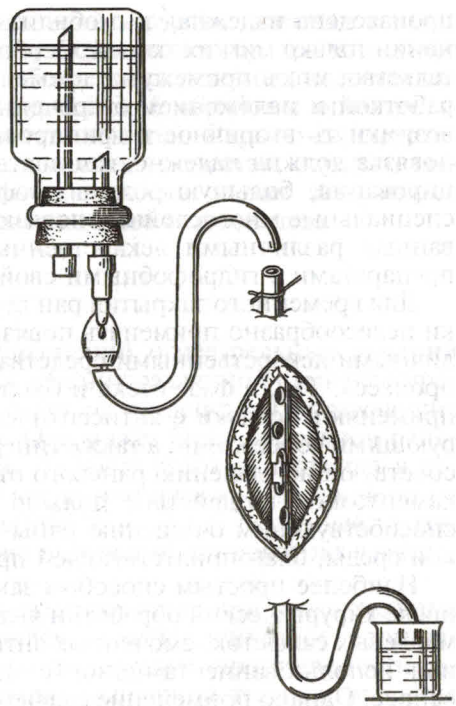

Рис. 4.4. Проточное дренирование раны.

После первичной хирургической обработки раны, как и после любого оперативного вмешательства, в ране развивается воспалительная реакция, проявляющаяся полнокровием, отеком, экссудацией. Воспалительный отек, имеющий в целом защитно-приспособительное значение, в условиях, когда в ране остались ткани с пониженной жизнеспособностью, что нарушает кровоснабжение в этих тканях, тем более если не была произведена фасциотомия, способствует прогрессированию вторичного некроза. В этих условиях воздействие на раневой процесс заключается в подавлении воспалительной реакции. С этой целью сразу же после завершения первичной хирургической обработки огнестрельной раны с фасциотомией и при первой перевязке целесообразно ввести в окружность раны раствор следующего состава [Дерябин И.И., Рожков А.С., 1980]:

— 0,25 % раствор новокаина — 80—200 мл;
— 4 % раствор натрия бикарбоната — 3—5 мл;
— глюкокортикоиды: 125—375 мг гидрокортизона (до 90 мг преднизолона);
— ингибиторы протеаз — 30 000 ЕД контрикала;
— антибиотики широкого спектра действия.

При этом состав ингредиентов рассчитывают на 100 мл раствора новокаина, а общий объем раствора определяют размерами и характером раны. Показания к выполнению последующих блокад определяют с учетом степени выраженности воспалительного процесса в окружности раны. Кроме того, в состав ингредиентов блокады целесообразно включить антиоксиданты.

После окончания хирургической обработки огнестрельной раны конечностей должна быть наложена хорошая повязка,