Глава 4

КЛИНИКА И ДИАГНОСТИКА ОГНЕСТРЕЛЬНЫХ РАНЕНИЙ ЖИВОТА И ТАЗА

Хирургическая тактика при огнестрельном ранении живота или таза определяется диагнозом и вытекающим из него прогнозом течения раневого процесса.

Диагностика огнестрельных ранений живота и таза основывается на клиническом или параклиническом обследовании раненых, целью которого является выявление прежде всего таких повреждений, которые подлежат неотложному хирургическому вмешательству.

Большинство раненных в живот или таз поступают на этапы медицинской эвакуации в тяжелом состоянии и с возможностью наступления смертельного исхода в ближайшее время. Поэтому крайне важно в кратчайшие сроки установить характер ранения и тем самым определить рациональную тактику лечения. Для этого необходимо быстро и в то же время щадяще провести комплексное обследование раненого, которое включает в себя физикальные, лабораторные, рентгенологические и функциональные методы исследования.

> Главная задача заключается не в достаточно точном распознавании характера ранений того или иного органа брюшной полости или таза, а в установлении показаний к оперативному вмешательству, прежде всего неотложному.

Обследование раненного в живот и таз начинают с регистрации и оценки симптомов повреждения: субъективных и объективных, неспецифических и специфических и, наконец, патогномонических признаков. Наибольшее информативное значение имеют патогномонические симптомы ранения, но в связи с тем что они проявляются у раненных в живот и таз не так часто, то обычно приходится ориентировать на совокупность неспецифических симптомов (синдромов).

Наиболее информативными клиническими признаками прогноза исходов огнестрельного ранения живота и таза являются частота пульса, уровень артериального систолического давления, характер и число поврежденных анатомических областей и органов, величина кровопотери, степень шока, возраст раненого. Кроме того, прогноз зависит от вида ранящего снаряда и сроков госпитализации.

Клиническая картина, наблюдающаяся у раненного в живот или таз, позволяет то с большей, то с меньшей вероятностью установить принципиальный характер ранения — проникающего или не проникающего в полость живота или таза.

Прогрессивное расширение раны брюшной стенки с целью подтверждения диагноза проникающего или непроникающего ранения живота или таза не всегда позволяет установить истинный характер повреждения, особенно при обширных гематомах, извилистых или слишком протяженных ходах раневого канала. В то же время если при лапаротомии хирург не на-

Рис. 7. Огнестрельное торакоабдоминальное ранение. Входное раневое отверстие.

ходит повреждений органов брюшной полости, то у него остается чувство досады от напрасно произведенной операции, тем более что эксплоративные лапаротомии вовсе небезразличны для раненого и могут резко отягощать его состояние, особенно при сочетанных ранениях. Обычно для диагноза проникающего ранения живота прибегают к оценке имеющихся у раненого общих и местных признаков ранения, причем как те, так и другие должны рассматриваться в зависимости от времени, прошедшего с момента получения ранения. Только в небольшом числе случаев ранение может быть определено как проникающее достаточно легко и быстро. В связи с этим симптомы проникающего ранения живота или таза делят на абсолютные и относительные, ранние и поздние.

К абсолютным признакам проникающего ранения живота или таза относят ранение с широкими зияющими ранами брюшной стенки, выпадением большого сальника и кишечных петель в рану или появлением в ране кишечного содержимого, желчи, мочи (рис. 7, 8).

Относительно ранними клиническими признаками проникающего ранения живота являются учащение пульса, жажда, сухой язык, боль в животе, грудной тип дыхания, разлитая болезненность при пальпации, напряжение мышц брюшной стенки, положительный симптом Щеткина—Блюмберга, притупление перкуторного звука в отлогих местах живота, отсутствие шумов перистальтики. При ранении полых органов печеночная тупость может не определяться из-за нахождения воздуха в брюшной полости.

В поздние часы после ранения живота (спустя 4—6 ч и более) развиваются симптомы прогрессирующего огнестрельного перитонита: частый и малый пульс, заострившиеся черты лица, учащенное дыхание, жажда, сухой язык, рвота, икота, повышение температуры тела, вздутие живота, резкая болезненность при пальпации, положительные симптомы раздражения брюшины, отсутствие перистальтики.

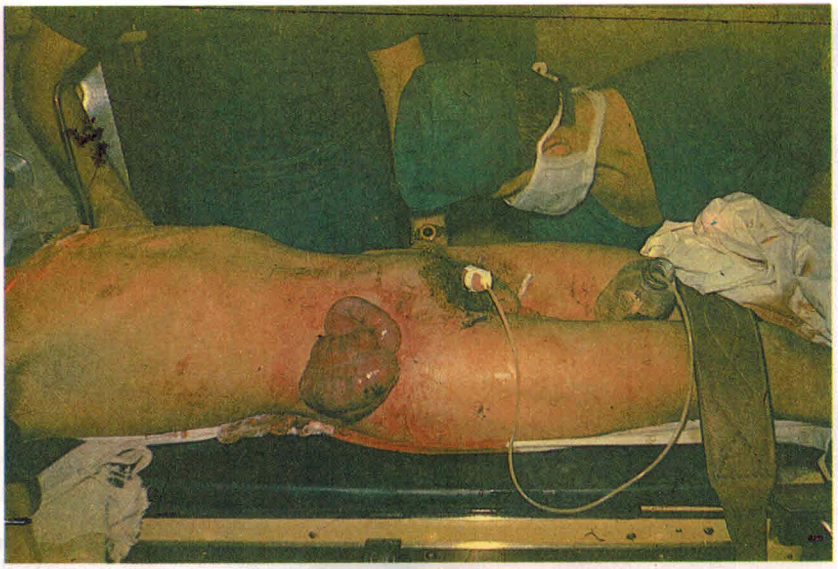

Рис. 8. Огнестрельное ранение живота. Входное раневое отверстие на передней брюшной стенке. Выпадение в рану петель кишечника.

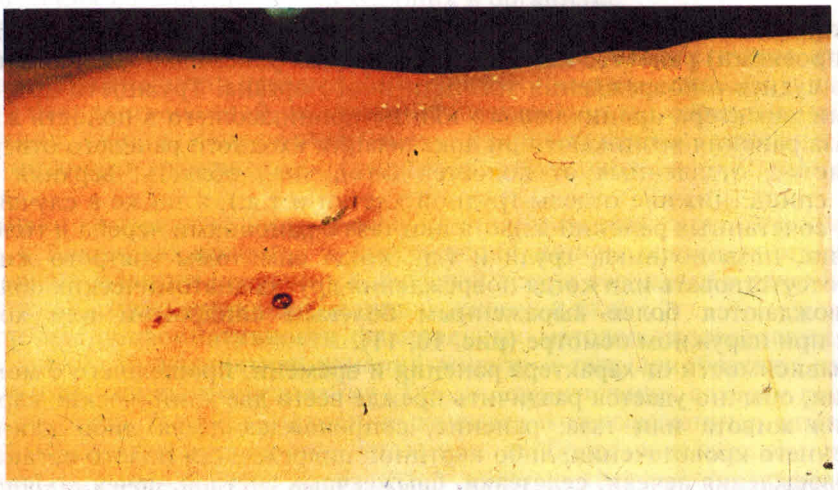

Рис. 9. Слепое пулевое ранение живота. Входное раневое отверстие на передней брюшной стенке.

С помощью пальцевого ректального исследования, которое должно проводиться у каждого раненного в живот или таз, определяют нависание, болезненность или дефект в стенке прямой кишки, наличие в ней крови, выступающих в ее просвет костных отломков. Исследуют также мочу на наличие в ней крови.

При огнестрельных ранениях живота или таза внешний вид раны не всегда позволяет определить истинную тяжесть ранения и характер внутри-

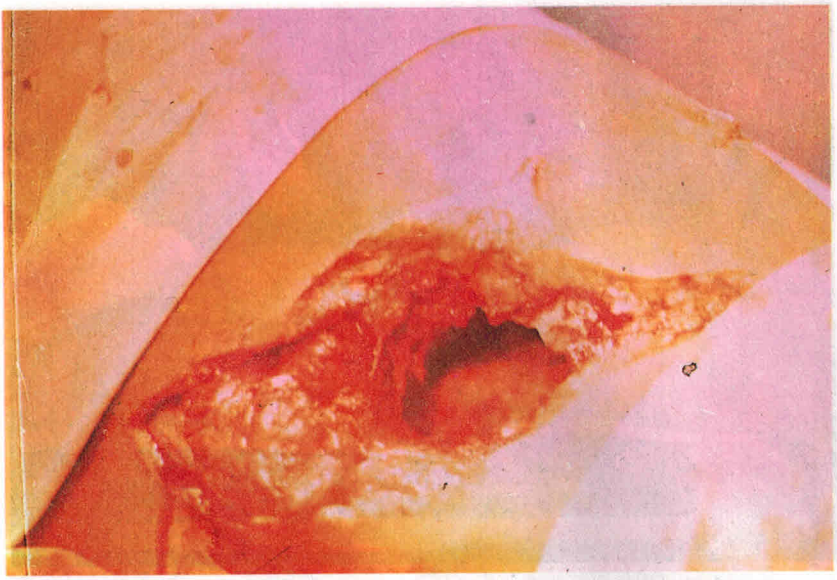

Рис. 10. Слепое пулевое торакоабдоминальное ранение. Входное раневое отверстие на грудной стенке.

брюшинных повреждений (рис. 9). Однако по локализации ран и направлению (проекции) раневого канала (при сквозных ранениях) ориентировочно можно судить о повреждении того или иного органа. Трудности при определении характера проникающего или не проникающего в полость живота или таза ранения возникают при локализации входного раневого отверстия в областях, отдаленных от полостей (ягодичная область, верхняя треть бедра, спина, нижние отделы грудной клетки и т.д.), а также в случаях тяжелых сочетанных ранений живота или таза с ранениями черепа и головного мозга, позвоночника, груди и т.д., когда симптомы «острого живота» могут отсутствовать или когда повреждения других анатомических областей сопровождаются более выраженным болевым синдромом или хорошо видны при наружном осмотре (рис. 10, 11).

В зависимости от характера ранения и времени, прошедшего с момента ранения, обычно удается различить прежде всего две клинические картины ранения живота или таза: ранение, сопровождающееся либо клиникой внутреннего кровотечения, либо картиной повреждения полого органа.

Повреждения печени, селезенки, брыжеечных сосудов, почек проявляются симптомами острой кровопотери: бледностью кожи и слизистых оболочек, прогрессирующим снижением артериального давления, учащением пульса и дыхания, притуплением перкуторного звука в отлогих местах живота, напряжением мышц брюшной стенки, ослаблением или отсутствием шумов кишечной перистальтики. Однако местные симптомы, указывающие на наличие кровотечения в брюшной полости, могут быть и не выражены. К сожалению, классический вариант клинической картины проникающего ранения живота или таза, сопровождающегося внутренним кровотечением и шоком, с характерным учащением и ухудшением качества пульса, нарастающей гипотонией, бледностью кожи и слизистых оболочек, отсутствием реакции на интенсивную инфузионно-трансфузионную терапию

Рис. 11. Слепое пулевое ранение живота и таза. Входное раневое отверстие в ягодичной области.

проявляется слишком поздно, уже при срыве механизмов компенсации патологических изменений, происходящих в организме.

Повреждения полых органов сопровождаются клиническими проявлениями, характерными для перитонита: болями в животе, сухим языком, жаждой, заостренными чертами лица, частым пульсом, грудным типом дыхания, распространенной и резкой болезненностью, определяемой при пальпации живота, напряжением мышц брюшной стенки, положительными симптомами раздражения брюшины, отсутствием перистальтических шумов.

Однако необходимо иметь в виду, что клиническая картина и кровотечения в брюшную полость, и повреждения полого органа протекает на фоне огнестрельного перитонита, который всегда возникает у раненых при огнестрельных проникающих ранениях живота и таза.

При малоинформативности физикальных методов исследования ведущее значение в диагностике ранений живота и таза приобретают инструментальные методы исследования. Так, в сомнительных случаях диагноза при удовлетворительном состоянии раненого и невыраженных симптомах проникающего ранения живота и таза или, наоборот, при тяжелом состоянии раненого, сочетанных ранениях различных анатомических областей, когда клинические проявления повреждения органов брюшной полости или таза выражены слабо, может быть произведен **диагностический лапароцентез**, а при возможности лапароскопия, информативная достоверность которых весьма высока.

Техника лапароцентеза. Положение раненого на спине. По средней линии живота, ниже пупка на 2—3 см, под местной инфильтрационной анестезией делают разрез кожи и подкожной жировой клетчатки до апоневроза длиной 2—3 см. Однозубым крючком прокалывают апоневроз или с этой же целью его прошивают толстой нитью и с их помощью поднимают переднюю брюшную стенку вверх. Затем троакаром под углом 45° к поверхности передней брюшной стенки сверлящими движениями прока-

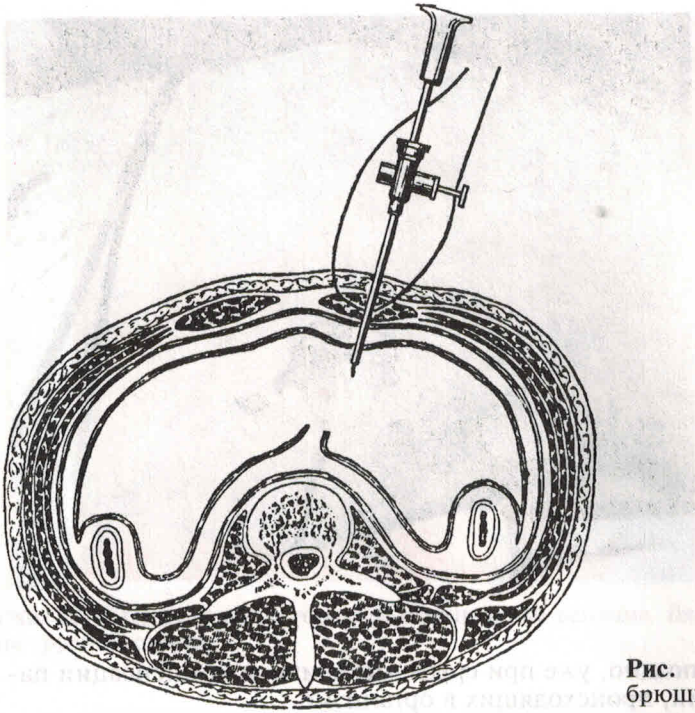

Рис. 12. Прокол передней брюшной стенки троакаром.

лывают ее до ощущения «провала». Извлекают стилет и в брюшную полость вводят катетер, который последовательно проводят в правое и левое подреберье, подвздошные области и в полость малого таза (рис. 12). Аспирация через катетер крови, кишечного содержимого, желчи или мочи свидетельствует о повреждении соответствующих органов брюшной полости или таза. В случае неполучения из брюшной полости патологического содержимого через катетер в брюшную полость вводят до 1 л стерильного изотонического раствора хлорида натрия, который затем аспирируют. При отсутствии изменения окраски аспирированного раствора катетер целесообразно оставить в брюшной полости на срок до 12 ч для последующего контроля за характером содержимого, поступающего по катетеру, на основании чего можно судить о наличии или отсутствии в брюшной полости крови или содержимого полых органов. При получении крови, желчи, кишечного содержимого или мочи показана срочная лапаротомия для остановки кровотечения или устранения повреждения внутренних органов. В то же время слегка окрашенная кровью аспирированная жидкость на фоне повреждения таза или позвоночника, а также при наличии забрюшинной гематомы не является показанием к лапаротомии, но требует проведения дополнительных диагностических мероприятий.

Однако необходимо иметь в виду, что лапароцентез и лапароскопия противопоказаны в случаях ранее произведенных оперативных вмешательств на органах брюшной полости. К сожалению, лапароцентез малоинформативен при повреждении забрюшинных органов и образовании забрюшинных гематом: с его помощью нельзя исключить ранения купола диафрагмы, задней поверхности печени, задней стенки желудка и поджелудочной железы. Кроме того, введение в брюшную полость воздуха для про-

ведения лапароцентеза в случаях торакоабдоминальных ранений может резко ухудшить дыхание, а переломы костей таза или позвоночника ограничивают повороты туловища, необходимые при лапароскопии для более тщательного осмотра брюшной полости.

При внутрибрюшинных повреждениях мочевого пузыря большую диагностическую ценность имеет **простая катетеризация** его. По результатам исследования можно убедиться в отсутствии мочи в пузыре или, наоборот, получить очень большое количество мочи с патологическими примесями. Кроме того, катетеризация мочевого пузыря позволяет косвенно решить вопрос о наличии или отсутствии ранения мочеиспускательного канала, мочеточников или почек, особенно в случаях переломов костей таза. Отсутствие крови в моче позволяет отвергнуть повреждение этих органов. При наличии гематурии проводят простую, достаточно информативную пробу Зельдовича, также отвечающую на вопрос: есть или нет повреждение мочевого пузыря.

> Важная диагностическая информация, особенно при слепых, множественных, сочетанных и торакоабдоминальных ранениях, может быть получена с помощью лучевых методов исследования.

Комплексное лучевое обследование раненого, включающее традиционное рентгенологическое, а также при возможности ультразвуковое исследование (УЗИ) и компьютерную томографию (КТ), позволяет решить сложные вопросы неотложной диагностики повреждений органов брюшной полости, таза и забрюшинного пространства при огнестрельных ранениях живота и таза, что способствует выработке адекватной лечебной тактики в каждом конкретном случае.

Характер проводимых лучевых исследований и решаемых при этом задач определяется структурой повреждений и степенью тяжести состояния раненого. При этом потребность в рентгенологическом обследовании раненого определяет хирург, проводящий сортировку, а объем исследований, вид и последовательность применения различных методик — рентгенолог. Объем исследования с учетом медико-тактической обстановки может быть минимальным, но вместе с тем он должен быть достаточным для принятия конкретного решения по тактике лечения раненого.

Организационно-методическими принципами неотложного лучевого исследования раненных в живот или таз являются:

- комплексное использование лучевых и инструментальных методов в условиях их оптимального сочетания;
- многократное (до, во время и после оперативного вмешательства) проведение исследований с целью диагностики ранений и контроля за эффективностью лечения раненых;
- полноценное лучевое исследование раненых с учетом их общего состояния;
- быстрое обследование раненых с целью получения нужной информации в условиях необходимости сокращения диагностического периода;
- щадящее обследование раненых в условиях минимальной травматизации их во время проведения исследования;
- оптимальная последовательность применения различных методик исследования.

В условиях поступления небольшого количества раненых проводят полноценное и всестороннее обследование каждого непосредственно при по-

ступлении его в лечебное учреждение. При одновременном поступлении в лечебное учреждение большой группы (потока) раненых в начальном периоде возникает противоречие между потребностью в проведении диагностических исследований и пропускной способностью рентгенологического отделения (кабинета). В таких условиях важнейшее значение приобретает оперативность при выполнении обследования раненых при одновременном соблюдении других основных принципов неотложного исследования.

Комплекс объема лучевых методов включает в себя основные и дополнительные виды исследований. Основные исследования органов и отдельных областей проводят на участках видимых повреждений для установления объема и характера оперативных вмешательств. Обязательные исследования (рентгенография в двух проекциях органов грудной и брюшной полостей, таза) выполняют с целью выявления рентгенологических признаков клинически не проявляющихся ранений брюшной полости, таза или торакоабдоминальных ранений. В случае отсутствия первоначальных признаков повреждений результаты основных исследований служат ценным подспорьем для последующего динамического исследования с целью раннего выявления симптомов скрытых повреждений внутренних органов или для проведения дифференциальной диагностики при развитии осложнений.

Основным методом лучевой диагностики при огнестрельных ранениях живота и таза является *рентгенологическое исследование*, которое позволяет распознать характер повреждения различных органов и систем, осложнения, обнаружить инородные тела и их локализацию. В каждом конкретном случае объем рентгенологического исследования и выполнение его по времени определяют в зависимости от локализации и характера имеющихся ранений и состояния раненого. По данным А.Н.Кишковского и соавт. (1985), в неотложном рентгенологическом исследовании нуждаются около 50 % раненных в живот и таз. При этом показаниями к проведению этого исследования являются огнестрельные ранения живота, таза и груди (при подозрении на торакоабдоминальное ранение), при которых клинические признаки не позволяют определить характер повреждения (проникающие или непроникающее).

При несовместимых с жизнью повреждениях или признаках продолжающегося кровотечения, требующего неотложной хирургической помощи, проведение этого исследования нецелесообразно. В первую очередь обследуют раненых, нуждающихся в неотложном оперативном вмешательстве.

Рентгенологическое исследование позволяет:

- определить характер огнестрельного ранения живота или таза;
- выявить повреждения внутренних органов брюшной полости, таза и забрюшинного пространства;
- обнаружить инородные тела и определить их локализацию;
- осуществить рентгенологический контроль во время хирургического вмешательства, а также в послеоперационном периоде;
- исключить или установить наличие сочетанных повреждений органов грудной полости;
- своевременно распознать осложнения.

Для этого могут быть использованы следующие методы рентгенологического исследования:

- обзорная рентгенография живота и таза в двух проекциях;
- обзорная рентгенография грудной клетки;
- полипозиционная рентгеноскопия живота, таза и груди;
- вульнерография;

Схема 2

СХЕМА ПОСЛЕДОВАТЕЛЬНОСТИ ПРОВЕДЕНИЯ РЕНТГЕНОЛОГИЧЕСКОГО ИССЛЕДОВАНИЯ ПРИ ОГНЕСТРЕЛЬНЫХ РАНЕНИЯХ ЖИВОТА И ТАЗА [КИШКОВСКИЙ А.Н. И ДР., 1985]

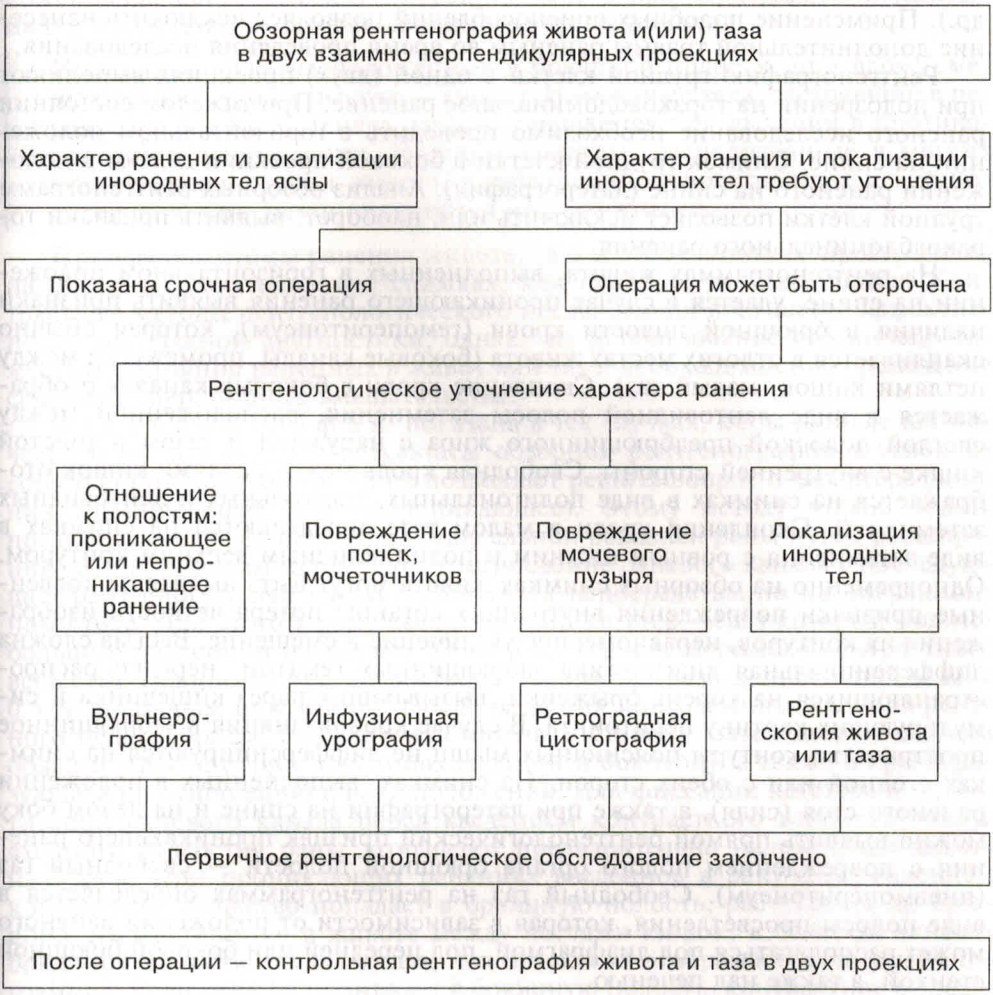

- инфузионная урография;
- цистография;
- исследование желудка и кишечника с водорастворимыми контрастными веществами.

А.Н.Кишковским и соавт. (1985) разработана технология выполнения рентгенологического исследования при огнестрельных ранениях живота и таза (схема 2). Так, рентгенологическое исследование раненных в живот или таз следует начинать с обзорной рентгенографии живота (таза), которую в зависимости от общего состояния проводят в положении раненого стоя (сидя) или на левом боку (горизонтальное направление пучка рентге-

новского излучения), а также на спине (отвесное направление пучка рентгеновского излучения). Тяжелораненых исследуют непосредственно на носилках (каталке, операционном столе) параллельно с проведением интенсивной терапии. Для облегчения и ускорения исследования используют нестандартные приспособления (подставка под носилки, кассетодержатели и др.). Применение подобных приспособлений позволяет исключить нанесение дополнительной травмы раненым во время проведения исследования.

Рентгенографию грудной клетки в одной (двух) проекциях выполняют при подозрении на торакоабдоминальное ранение. При тяжелом состоянии раненого исследование необходимо проводить в горизонтальном положении на спине. Снимок грудной клетки в боковой проекции делают в положении раненого на спине (латерография). Анализ обзорных рентгенограмм грудной клетки позволяет исключить или, наоборот, выявить признаки торакоабдоминального ранения.

На рентгенограммах живота, выполненных в горизонтальном положении на спине, удается в случае проникающего ранения выявить признаки наличия в брюшной полости крови (гемоперитонеум), которая обычно скапливается в отлогих местах живота (боковые каналы, промежутки между петлями кишок, малый таз). Скопление крови в боковых каналах отображается в виде лентовидной полосы затемнения, расположенной между светлой полоской предбрюшинного жира с наружной и газом в толстой кишке с внутренней стороны. Свободная кровь между петлями кишок отображается на снимках в виде полигональных, треугольных и лентовидных затемнений. Скопления крови в малом тазе определяются на снимках в виде затемнения с ровным нижним и полицикличным верхним контуром. Одновременно на обзорных снимках живота могут быть выявлены косвенные признаки повреждения внутренних органов: потеря четкости изображения их контуров, неравномерное увеличение и смещение. Весьма сложна дифференциальная диагностика забрюшинных гематом, нередко распространяющихся на корень брыжейки, вызывающих парез кишечника и симулирующих картину перитонита. В случае кровоизлияния в забрюшинное пространство контуры поясничных мышц не дифференцируются на снимках с одной или с обеих сторон. На снимках, выполненных в положении раненого стоя (сидя), а также при латерографии на спине и на левом боку можно выявить прямой рентгенологический признак проникающего ранения с повреждением полого органа брюшной полости — свободный газ (пневмоперитонеум). Свободный газ на рентгенограммах определяется в виде полосы просветления, которая в зависимости от положения раненого может располагаться под диафрагмой, под передней или боковой брюшной стенкой, а также над печенью.

Рентгеноскопию брюшной полости или области таза производят для уточнения внутри- или внебрюшинной, внетазовой локализации инородных тел. Перемещая раненого под контролем просвечивания, стремятся вывести инородное тело в краеобразущее положение. Параллельно наблюдают за смещением инородных тел во время глубокого дыхания. Данные полипозиционного просвечивания следует документировать снимками в оптимальных проекциях. В большинстве случаев анализ рентгенограмм брюшной полости или таза в двух проекциях позволяет выявить и достаточно точно локализовать инородные тела огнестрельного происхождения. Залегание инородных тел в брюшной полости или в области таза свидетельствует о проникающем характере ранения, а локализация их в паренхиматозных (печень, поджелудочная железа, почки, селезенка) или полых органах (желудок, кишка, мочевой пузырь) — о повреждении

этих органов. Сопоставление расположения входного отверстия и места нахождения ранящего снаряда обычно позволяет реконструировать ход раневого канала и составить ориентировочное представление о повреждении внутренних органов. С помощью полипозиционного просвечивания можно уточнить локализацию инородных тел. С этой целью путем изменения положения раненого выводят инородное тело в краеобразующую локализацию и наблюдают за его смещениями во время дыхания.

Инородные тела, расположенные в брюшной полости, при вдохе смещаются книзу, а на выдохе — кверху. Инородные тела, застрявшие в передней и боковой стенках живота, смещаются при дыхании в противоположном направлении. Ранящие снаряды, расположенные в мягких тканях задней стенки живота, в забрюшинном пространстве и вне полости таза, при дыхании остаются неподвижными.

Прямые симптомы ранения живота, таза и забрюшинного пространства на обзорных рентгеновских снимках, как правило, не выявляются. Контрастные методы рентгенологического исследования повышают эффективность неотложной диагностики, однако их использование ограничено тяжестью состояния раненных в живот или таз и необходимостью проведения срочного оперативного вмешательства.

Вульнерография показана в тех случаях, когда данные клинического обследования и результаты обзорной рентгенографии в условиях естественной контрастности не позволяют решить вопрос о характере ранения (проникающее или непроникающее). Этому методу можно отдать предпочтение перед не всегда убедительной ревизией раны путем расширения ее оперативным путем. Контрастирование раневого канала с последующей рентгенографией следует выполнять непосредственно на операционном столе. Для этого в рану вводят мягкий катетер, через который под небольшим давлением нагнетают 60—100 мл водорастворимого контрастного вещества (например, 60 % раствора уротраста, разведенного пополам с 0,5 % раствором новокаина). После введения контрастного раствора раненого целесообразно покачать из стороны в сторону. Затем делают снимки области живота в двух проекциях (прямой и боковой), а также в краеобразующем по отношению к ране положении. Для фиксации катетера и герметизации раневого канала перед введением контрастного вещества вокруг входного отверстия раны затягивают предварительно наложенный кисетный шов. При проникающих ранениях введенное в рану под давлением контрастное вещество попадает в брюшную полость, растекается по брюшине и скапливается в животе между петлями кишок, в боковых каналах брюшной полости и малом тазе, что отчетливо отображается на рентгенограммах. Если рана не проникает в брюшную полость, контрастное вещество остается в пределах мягких тканей стенки живота, образуя скопления с четкими контурами. В результате всасывания контрастного вещества, проникшего в брюшную полость или скопившегося по ходу раневого канала, на снимках, выполненных через 30 мин после вульнерографии, удается получить достаточно четкое изображение почек и мочевыводящих путей. В ряде случаев это позволяет даже определить состояние почек и выявить их повреждение. Учитывая, что надежная герметизация раневого канала достигается не во всех случаях, отрицательные данные вульнерографии не всегда позволяют исключить проникающий характер ранения. Наибольшую эффективность вульнерография достигает при использовании в качестве контрастного вещества некоторых газов (закись азота, окись углерода). Газ, обладая большей «текучестью», чем растворы, легко проходит даже по