Глава 4

УЧЕНИЕ О ПОСЛЕДСТВИЯХ ЧЕРЕПНО-МОЗГОВОЙ ТРАВМЫ

Черепно-мозговая травма — массовая патология — характеризуется высокой частотой разнообразных последствий. Наряду с анатомическими повреждениями (дефекты черепа, очаги размозжения, интракраниальные гематомы), нейротравма запускает среди ряда других два противоположно направленных процесса: дистрофически-деструктивный и регенеративно-репаративный, которые на протяжении месяцев и лет идут параллельно с постоянным или переменным преобладанием одного из них, определяя, в конечном итоге, наличие или отсутствие тех или иных последствий повреждения головного мозга.

Между тем в литературе мы не встретили системного исследования всего клинического спектра последствий ЧМТ. В этих условиях, опираясь на 30-летние разноплановые исследования в Институте нейрохирургии им. Н.Н. Бурденко и опыт лечения около 5 тыс. больных с последствиями ЧМТ, мы комплексно изучили проблему, включая дефиниции, классификацию, неврологическую и нейровизуализационную характеристику, патогенез и саногенез, концепции и методы консервативного лечения, минимально инвазивной и реконструктивной нейрохирургии посттравматической патологии [1].

Совокупность предлагаемых теоретических и практических положений, реализующих философский подход, позволяет говорить о разработке учения об одном из сложнейших разделов современной нейротравматологии.

4.1. ДЕФИНИЦИИ

В клиническом течении ЧМТ могут проявляться ее различные последствия и осложнения. Между тем эти два широко употребляемые понятия, которые непременно надо разграничивать, обычно смешивают. Их развернутые дефиниции в литературе отсутствуют, включая специальную монографию «Complications and Sequelae of Head Injury», выпущенную в 1993 г. Американской ассоциацией неврологических хирургов [9].

На основании проведенного изучения мы предлагаем следующие определения понятий «последствия» и «осложнения» ЧМТ.

Последствия ЧМТ — эволюционно предопределенный и генетически закрепленный комплекс процессов в ответ на повреждение головного мозга и его покровов. К последствиям также относим стойкие нарушения анатомической целостности головного мозга, его оболочек и костей черепа, возникшие вследствие ЧМТ.

По общепатологическим законам после ЧМТ разнообразно сочетаются репаративные и дистрофические реакции, процессы резорбции и организации.

Последствия, в отличие от осложнений, неизбежны при любой ЧМТ, но в клиническом смысле о них говорят лишь тогда, когда в результате повреждений мозга, особенностей реактивности ЦНС и организма в целом, возрастных и прочих факторов развивается устойчивое патологическое состояние, требующее лечения.

Осложнения ЧМТ — присоединившиеся к травме патологические процессы (прежде всего гнойно-воспалительные), вовсе не обязательные при повреждениях головного мозга и его покровов, но возникающие при воздействии различных дополнительных экзогенных и эндогенных факторов.

Конкретизируем дефиниции последствий и осложнений ЧМТ примерами. Ликворея с формированием фистулы относится к последствиям перелома основания черепа с повреждением мозговых оболочек, а менингит, возникший вследствие той же ликвореи, является уже осложнением ЧМТ.

Хроническая субдуральная гематома или гигрома — последствие ЧМТ, а при их нагноении и формировании субдуральной эмпиемы речь идет уже об осложнении ЧМТ.

Образование оболочечно-мозгового рубца после повреждения вещества мозга является последствием ЧМТ, а нагноение того же рубца — осложнением ЧМТ.

Локальная ишемия мозга вследствие сдавления, например, задней мозговой артерии при ущемлении ствола в отверстии мозжечкового намета относится к последствиям ЧМТ, а ишемия мозга, обусловленная изменениями реологических свойств крови, появившимися вследствие ЧМТ, рассматривается как ее осложнение и т.д.

4.2. ЭПИДЕМИОЛОГИЯ

Последствия ЧМТ — «труднорастворимый осадок»; они накапливаются годами и десятилетиями и, по существу, определяют состояние здоровья населения, гуманитарное, социальное и экономическое значение повреждений головного мозга [4, 5]. Большая часть хронических больных неврологического, психиатрического, а также соматического профиля имеет травматический анамнез, страдая теми или иными последствиями ЧМТ [3, 10, 11]. Достаточно вспомнить, что количество инвалидов вследствие нейротравмы в США составляет 5,5 млн, в России — свыше 2 млн [5].

Зондажные исследования распространенности только хирургически значимых последствий ЧМТ [6] показали, что ориентировочно их частота составляет 7,4±06 на 100 выживших после ЧМТ (в пересчете на все количество получивших ЧМТ в России в год получается 35–40 тыс. человек). Представляется актуальным соединение единого популяционного исследования эпидемиологии ЧМТ с катамнестическим изучением ее последствий.

4.3. ПРИНЦИПЫ КЛИНИЧЕСКОЙ КЛАССИФИКАЦИИ

Классификационные построения последствий ЧМТ относятся к наиболее неразработанным и запутанным [2]. Либо последствия ЧМТ смешивают с ее осложнениями, либо рассматривают фрагментарно какие-либо отдельные категории посттравматической патологии. Системная классификация послед-

ствий ЧМТ еще не создана. Она отсутствует даже в специальной монографии «Complications and Sequelae of Head Injury» [9].

В основу разработанной в Институте нейрохирургии им. Н.Н. Бурденко классификации последствий [5] положены следующие принципы:

- патогенез последствий;
- морфологический субстрат;
- клинические проявления.

Как известно, внутричерепное пространство занимают вещество мозга (≈85%), ликвор (≈10%) и кровь (≈5%), на которые, как и на твердые и мягкие покровы головы, и воздействует механическая энергия. Соответственно рассматриваем три группы морфологических последствий ЧМТ:

- *тканевые*: мозговые (атрофия, рубцы, спайки и др.) и черепные (дефекты, остеолиз, остеосклероз и др.);
- *ликвородинамические* (дисциркуляция, дизрезорбция, ликворея, ликворома и др.);
- *сосудистые* (дисциркуляция, ишемия, тромбоз и др.).

С ними коррелируют три выделенные группы клинических форм последствий ЧМТ:

- преимущественно тканевые;
- преимущественно ликворные;
- преимущественно сосудистые.

Мы выделили следующие ***клинические формы тканевых последствий ЧМТ***:

- посттравматическая атрофия мозга:
  - локальная;
  - диффузная;
- посттравматический арахноидит;
- посттравматический пахименингит;
- оболочечно-мозговые рубцы:
  - без инородных тел;
  - с инородными телами;
- поражения черепных нервов;
- дефекты черепа;
- посттравматическая деформация черепа;
- сочетанные.

Клинические формы ликвородинамических последствий ЧМТ:

- гидроцефалия:
  - активная;
  - пассивная;
- порэнцефалия;
- менингоэнцефалоцеле;
- хронические гигромы;
- ликворные кисты;
- ликворея:
  - без пневмоцефалии;
  - с пневмоцефалией;
- сочетанные.

Клинические формы сосудистых последствий ЧМТ:

- ишемические поражения;
- хронические гематомы;

- аневризмы:
  - истинные;
  - ложные;
- артериосинусное соустье:
  - каротидно-кавернозное соустье;
  - другие артериосинусные соустья;
- тромбоз синусов;
- сочетанные.

Конечно, в действительности тканевые, ликворные и сосудистые последствия ЧМТ часто сочетаются, однако выделение главного их слагаемого всегда существенно для тактики лечения, а также социальной защиты пациентов [2, 3, 7, 8].

Все последствия ЧМТ, кроме того, следует разделить:

- *на собственно травматические*;
- *ятрогенные*.

Это практически важно; так, например, дефекты костей черепа в большинстве своем являются ятрогенными.

Понятно, что для каждой клинической формы последствий ЧМТ характерна своя симптоматика и своя динамика развития. Однако целесообразно выделить общие для всех последствий ЧМТ ведущие посттравматические синдромы:

- *неврологического дефицита*;
- *психических дисфункций*;
- *вегетативных дизрегуляций*;
- *эпилептический*.

Для унифицированной оценки посттравматические очаговые и диффузные изменения, выявленные с помощью КТ, разделены на 3 степени: легкую, среднюю и тяжелую — в зависимости от характера и степени патоморфологических изменений мозговой ткани, подоболочечных пространств и желудочковой системы [3].

Посттравматические очаговые КТ-изменения легкой степени — характеризуются небольшими по размерам зонами гомогенного понижения плотности (диаметром 1,5–2,5 см), локализующимися в коре и подкорковом белом веществе, чаще в полюсно-базальных или конвекситально-полюсно-базальных отделах лобной и/или височной долей. Снижение плотности варьируется от 28 до 20 Н. Равномерность коэффициента абсорбции в зонах пониженной плотности при нечеткости их границ, а также отсутствие объемного эффекта могут свидетельствовать об утрате мозговой тканью некоторых ее компонентов (частичная демиелинизация, локальное разрежение сосудистой сети, уменьшение регионального объема циркулирующей крови и др.).

Посттравматические очаговые КТ-изменения средней степени — характеризуются локальными изменениями (диаметром свыше 2,5 до 4,5 см) с более четко ограниченными участками пониженной плотности (от 25 до 18 Н), которые располагаются в коре и прилежащем белом веществе преимущественно полюсно-базальных и конвекситально-полюсно-базальных отделах лобной и/или височной долей (занимая часть или весь полюс доли, достигая нередко передних или нижних отделов желудочковой системы). При более детальном исследовании этих участков выявляются кольцевидные или тяжистые структуры слабо повышенной или одинаковой по отношению к нормальной ткани плотностью, что может свидетельствовать о наличии глиальных или негрубых

соединительнотканных рубцовых изменений и кистозных полостей небольшого размера, наиболее выраженных в периферических отделах полушария. Посттравматические очаговые изменения средней степени могут оказывать умеренное объемное воздействие на ликворные пространства.

Посттравматические очаговые КТ-изменения тяжелой степени характеризуются обширными зонами неравномерного понижения плотности (диаметром свыше 4,5 см), в пределах которых определяются высокоплотные образования различной формы и размеров, чаще имеющие шаровидную, кольцевидную или удлиненно-тяжистую форму. Это может указывать на наличие выраженных глиальных рубцов, а также соединительнотканных тяжей, множественных кистозных полостей в зоне грубого рубцово-спаечного и атрофического процесса. Рубцовые изменения обусловливают грубую деформацию мозга с подтягиванием различных отделов желудочковой системы, чаще прилегающего бокового желудочка. Посттравматические очаговые КТ-изменения тяжелой степени также могут характеризоваться кистозными внутримозговыми полостями с четкими округлыми краями и плотностью, соответствующей ЦСЖ, при нередком сообщении с желудочковой системой и/или субарахноидальным пространством.

Посттравматические диффузные КТ-изменения легкой степени характеризуются умеренной атрофией мозга, проявляющейся незначительным расширением желудочковой системы (церебровентрикулярный индекс Эванса — от 16,0 до 18,0), расширением субарахноидальных щелей и борозд на 1–2 мм.

Посттравматические диффузные КТ-изменения средней степени характеризуются значительным расширением желудочковой системы (церебровентрикулярный индекс Эванса — от 18,1 до 20,0), расширением субарахноидальных борозд и щелей на 3–4 мм, а также порой умеренным снижением плотности мозговой ткани (на 2–4 Н).

Посттравматические диффузные КТ-изменения тяжелой степени характеризуются грубым расширением желудочковой системы (церебровентрикулярный индекс Эванса свыше 20,0), расширением субарахноидальных борозд и щелей свыше 4 мм, распространенным снижением плотности мозговой ткани на 5 Н и более.

4.4. КЛИНИЧЕСКИЕ ФОРМЫ ТКАНЕВЫХ ПОСЛЕДСТВИЙ ЧЕРЕПНО-МОЗГОВОЙ ТРАВМЫ

4.4.1. ПОСТТРАВМАТИЧЕСКАЯ АТРОФИЯ МОЗГА

Атрофия мозга есть запущенный ЧМТ-процесс уменьшения объема мозгового вещества (как серого, так и белого). В ее основе лежат, наряду с первичной гибелью клеток, последующие дегенеративно-деструктивно-дистрофические изменения: демиелинизация аксонов, ишемия, глиоз, уменьшение числа функционирующих капилляров, запустевание периваскулярных пространств и др. Различают диффузную и локальную посттравматическую атрофию. Ее развитие, характер и степень выраженности определяются биомеханикой и тяжестью ЧМТ, возрастом пострадавшего, его анамнезом, в частности дотравматической патологией, качеством лечения, и другими факторами.

Понятно, что к носителям указанной врожденной или приобретенной патологии относится лишь та категория лиц, у которых отсутствует клиническая манифестация, и обнаружение различных субстратов является случайной находкой.

Конечно, значительная часть случайных находок в дальнейшем может обрести симптомное проявление — постепенно или внезапно, и тогда они, естественно, выходят из очерченного нами круга.

10.3. ДИАГНОСТИКА

По определению, распознавание случайных находок в нейрохирургии является неожиданным. Подозревать скрытую патологию ЦНС — врожденную либо когда-то приобретенную — можно у любого человека, но надо ли ее искать (разумеется, в условиях клинической асимптомности)? Однако диспансеризация с отбором и упредительным обнаружением той или иной патологии по существу есть масштабное мероприятие по поиску случайных находок. Если она, бесспорно, эффективна и оправдана для выявления, например, ранних форм рака молочных желез с помощью тепловидения или туберкулеза легких с помощью флюорографии, то массовое использование МРТ для распознавания возможной патологии головного и спинного мозга нереально — в силу исключительной дороговизны и сложности метода. Таким образом, сегодня диагностика случайных находок ЦНС в основном остается случайной, главным образом при обследовании по поводу какой-то иной патологии, либо при отягощенном семейном анамнезе, когда допустимо предполагать такое же заболевание у «здоровых» родных.

Приведу пример. *Однажды ко мне обратилась женщина 36 лет, преподаватель вуза из Санкт-Петербурга. У сестры — однояйцового близнеца внезапно развилось тяжелое паренхиматозно-субарахноидальное кровоизлияние вследствие, как оказалось, разрыва мешотчатой аневризмы средней мозговой артерии слева. Спасти ее не удалось. Здоровая сестра подумала, что у нее есть то же самое. Действительно, ангиография выявила аневризму на аналогичном сосуде, что и у погибшей сестры (рис. 10.2). Пациентка настояла на операции, которая прошла успешно.*

10.4. КРИТЕРИИ ДЛЯ ХИРУРГИЧЕСКОГО ЛЕЧЕНИЯ

Случайные находки со стороны ЦНС, выявляемые при жизни благодаря методам неинвазивной нейровизуализации, послужили предпосылкой для развития превентивной нейрохирургии. Однако при всех несомненных преимуществах оперирования неподточенного болезнью организма все же потенциальные риски различных осложнений не исчезают. Поэтому необходима разработка дифференцированных показаний к нейрохирургическому лечению случайных находок. Наряду с индивидуальным подходом здесь надо учитывать два главных обстоятельства:

- *характер патологии*;
- *вероятность и темп ее проявления в будущем при полной клинической компенсации в настоящем.*

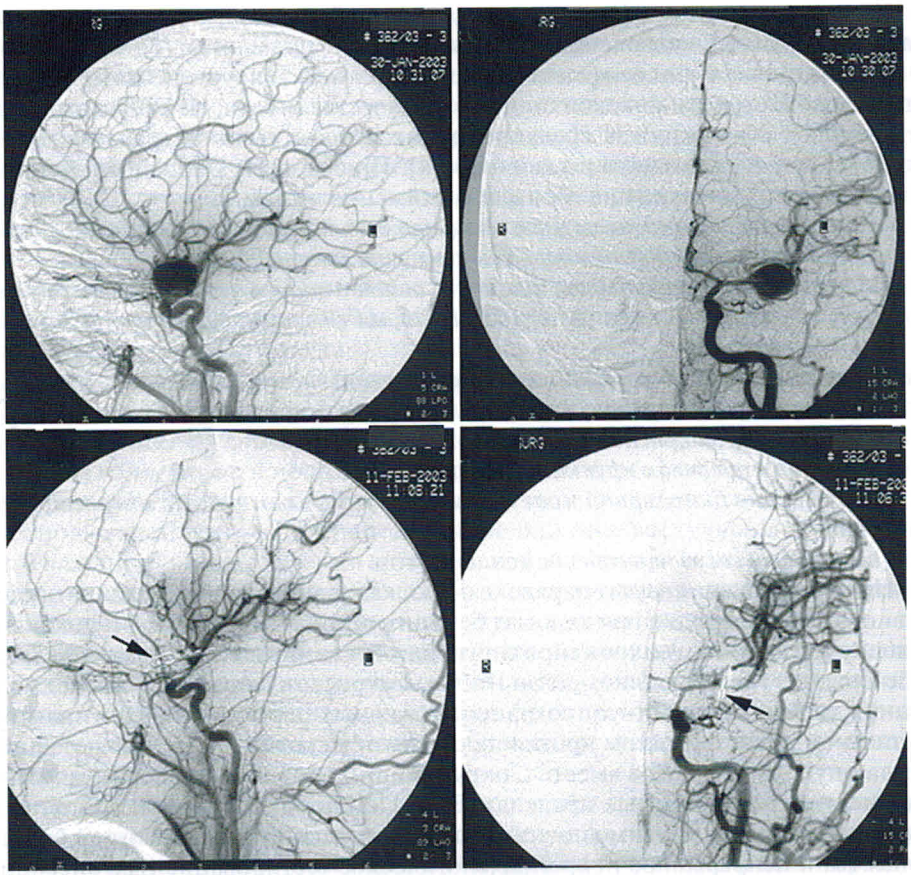

Рис. 10.2. Асимптомная мешотчатая аневризма средней мозговой артерии слева у женщины 36 лет. Ангиограммы в боковой и прямой проекциях. Вверху — до операции. Внизу — после клипирования; аневризма полностью выключена

Применительно к таким находкам, как врожденные аномалии развития, которые себя клинически не проявляют и вряд ли будут манифестировать в обозримом будущем, достаточно их констатации (как, например, V или VI желудочки мозга, пустое турецкое седло и т. п.). Если же подобная находка содержит возможность клинической декомпенсации, то наблюдение ее в динамике — вполне адекватная мера для своевременного нейрохирургического вмешательства (как, например, ликворные кисты, гидроцефалия, стеноз сильвиевого водопровода и т. п.).

Ситуация, однако, усложняется, когда среди случайных находок оказываются приобретенные патологические процессы, прежде всего опухоли. Здесь — с учетом не только клинической компенсации, но и характера и локализации очагового поражения — должен решаться вопрос либо о допустимости (в интересах нестрадающего пациента) наблюдения в динамике (как, например, при небольших менингиомах), либо о необходимости планового хирургического лечения (когда очевидна возможность быстрого срыва клинической компенсации).

К асимптомным диффузным глиомам низкой степени злокачественности, наряду с тактикой наблюдения, возможны и иные подходы.

Рассматривая с философских позиций стратегию хирургического лечения глиом головного мозга низкой степени злокачественности, H. Duffau выдвигает постулат: «Хирургия как предупреждение злокачественной трансформации глиом и функционального ухудшения» [4]. При этом H. Duffau формулирует комплекс методических приемов для достижения этой цели:

- *хирургия с пробуждением у всех пациентов с диффузными глиомами низкой степени злокачественности независимо от локализации*;
- *тщательное картирование как коры, так и длинных ассоциативных путей белого вещества мозга (SLF, ILF, IFOF, AF + зрительный тракт + пирамидный тракт)*;
- *непрерывное тестирование с нейропсихологом или логопедом в ходе основного этапа удаления опухоли*;
- *операции без микроскопа*;
- *резекция в пределах «функциональных зон»*;
- *применение биполярной коагуляции при работе в глубине операционной раны*;
- *сохранение сосудов, особенно вен.*

Некоторые из них звучат парадоксально, как, например, проведение оперативного вмешательства при глиомах без микроскопа (!). Казалось, и это давно общепризнано, что микронейрохирургия обеспечивает наиболее щадящее и безопасное удаление глиом. А по Duffau, микроскоп слишком суживает поле зрения, что не способствует сохранению важных нервных связей и трактов. Тотальной резекции глиом противопоставляется супратотальная ее резекция, когда опухоль удаляется вместе с окружающим здоровым веществом мозга, разумеется, в допустимых пределах. Зато Duffau осуществляет тщательное картирование как коры мозга, так и длинных ассоциативных путей белого вещества и непрерывное нейропсихологическое тестирование (все операции с пробуждением пациентов). H. Duffau не выполняет стереотаксическую биопсию для уточнения характеристики глиомы. Можно и нужно дискутировать с H. Duffau, но есть корректные сравнительные результаты хирургии глиом (grade II) в функционально важных зонах мозга (450 больных). И они говорят сами за себя: без картирования — смертность 2%, постоянный неврологический дефицит у 17% оперированных больных, тотальная (субтотальная) резекция у 40% пациентов; с картированием — смертность 0%, постоянный неврологический дефицит у 0,5% оперированных больных, у 30% — улучшение мозговых функций, у 80% — прекращение эпилептических припадков, тотальная или субтотальная резекция у 80% больных, подвергшихся хирургическому вмешательству.

Апробированная H. Duffau методика хирургического лечения глиом низкой степени злокачественности подчеркивает значительность резервов для улучшения исходов и продолжения качественной жизни оперированных, а также неисчерпанные возможности дальнейшего изучения анатомии и физиологии головного мозга. Наряду с этим она чрезвычайно важна для разработки философии превентивной нейрохирургии применительно к большой категории потенциальных пациентов.

Областями перспективного приложения превентивной нейрохирургии являются фетальная и неонатальная патологии головного и спинного мозга.

Осуществить своевременную коррекцию нейродефектов развития и убрать врожденные опухоли ЦНС у плода и младенца — реальная задача современной нейрохирургии, особенно имея в виду исключительно высокие пластические и компенсаторные возможности в этих возрастных категориях. В частности, по материалам Института нейрохирургии им. Н.Н. Бурденко, у 17% детей грудного возраста с опухолями головного мозга клиническая картина отсутствовала [2], т.е. в условиях асимптомности они были выявлены благодаря нейросонографии (применяемой в качестве обязательного скрининга — рис. 10.3). Самое главное во всех этих наблюдениях — операции прошли без осложнений, а катамнез на глубину до 5 лет показал дальнейшее нормальное развитие детей, подвергшихся хирургическому вмешательству в клинически асимптомной стадии опухолей головного мозга.

Философскими являются решения, когда случайно обнаружена артериальная аневризма головного мозга, церебральная или спинальная артериовенозная мальформация. У человека нет никакой симптоматики, абсолютно полноценная жизнь, но есть постоянная угроза внезапного разрыва с возможностью развития критического состояния. Об этом свидетельствует статистика, обосновывая предупредительные прямые или эндоваскулярные операции. Но очевидно также, что разрыв артериальной аневризмы может не состояться в течение жизни, а операция сама по себе — тяжелое физическое и психическое испытание, чревата еще осложнениями, пусть сравнительно редкими.

Осложнение вследствие нейрохирургического вмешательства всегда плохо, прежде всего для больного, но также и для врача. Однако есть существенная психологическая разница между осложнением при спасительной плановой или ургентной операции и осложнением при предупредительной операции у здорового человека.

При всех несомненных преимуществах оперирования не подточенного болезнью организма потенциальные риски различных осложнений не исчезают. В Институте нейрохирургии им. Н.Н. Бурденко профилактически прооперированно с их согласия 575 человек, у которых случайно были обнаружены асимптомные мешотчатые артериальные аневризмы мозга. Люди избавлены

Рис. 10.3. Асимптомная опухоль прозрачной перегородки у младенца 6 мес. Выявлена нейросонографией при плановом скрининге. Окружность головы и общее развитие соответствуют возрасту ребенка. Слева: общий вид мальчика; справа: магнитно-резонансная томограмма в боковой и прямой проекциях. Видна большая опухоль прозрачной перегородки внутрижелудочкового расположения

от реальной угрозы жизненно опасного разрыва аневризмы. Но в 3% наблюдений отмечены осложнения, инвалидизирование пациентов [3]. Эти цифры соответствуют данным литературы как при прямых [9, 12, 15], так и эндоваскулярных [10] вмешательствах при неразорвавшихся аневризмах. Процент мал, но ведь за ним — конкретные люди.

Аналогична ситуация с артериовенозными мальформациями (рис. 10.4), при профилактическом выключении которых также возможны различные осложнения вплоть до тяжелой инвалидизации. Поэтому идет изучение степени риска разрыва артериальных аневризм и артериовенозных мальформаций. В частности, считается, что при малых размерах мешотчатой аневризмы до 0,5 см риск предупредительного ее выключения превышает риск спонтанного разрыва; при больших аневризмах мозга предупредительное их эндоваскулярное выключение или клипирование представляется оправданным.

Выжидать или упреждать со стентированием внутренних сонных артерий при их выраженном стенозе, по данным дуплексного сканирования, в условиях клинической асимптомности и полностью компенсированного мозгового кровообращения? Как указывает в своем обзоре H.-J. Steiger [13], средняя встречаемость интракраниальных доброкачественных опухолей, аневризм и каротидстенозов в популяции Европы и Северной Америки составляет около 1% каждого из этих видов патологии. В Японии частота артериальных внутричерепных аневризм еще выше [14]. С возрастом асимптомные патологии ЦНС встречаются все чаще [11, 16]. Широкий скрининг с помощью неинвазивных визуализационных технологий может быть оправдан для выявления асим-

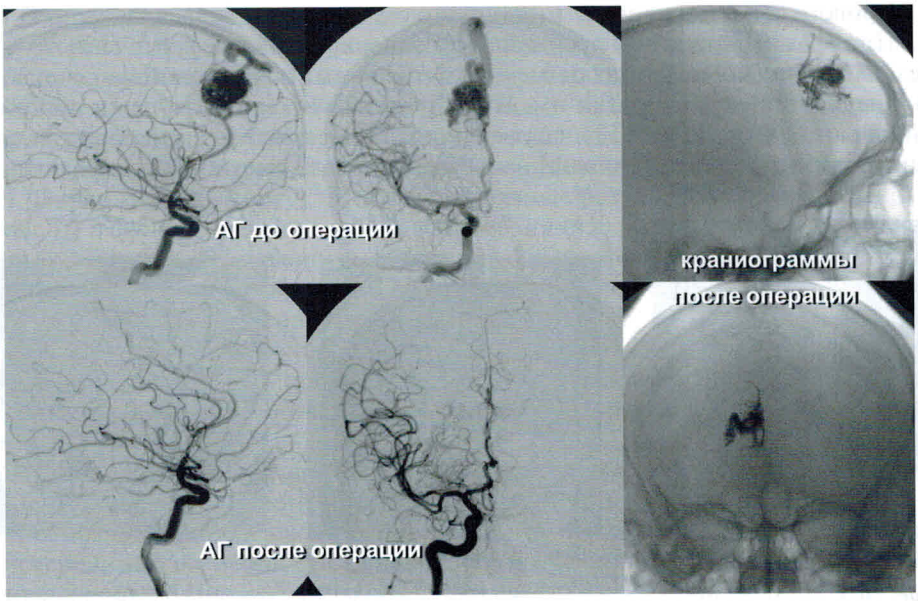

Рис. 10.4. Асимптомная артериовенозная мальформация лобной доли справа у 17-летнего юноши. Ангиограммы. Слева: вверху — до операции, внизу — после тотальной эмболизации артериовенозной мальформации. Справа краниограммы в боковой и прямой проекциях после эмболизации артериовенозной мальформации композицией ONIX

птомных интракраниальных аневризм и каротидных стенозов с последующей превентивной операцией при условии очень низкого уровня связанной с ней инвалидизации [13].

Вместе с тем допустимым уровнем периоперационного инсульта летальности при каротидэндартерэктомии в связи с асимптомными стенозами внутренней сонной артерии считается 3%. Сравнивая эти данные с 5% ежегодным риском инсульта при клинически асимптомных стенозах, следует всегда адекватно и тщательно взвешивать все «за» и «против»: что же предпочтительнее для нестрадающего человека — 5%-ный ежегодный риск инсульта без оперативного вмешательства или 3%-ная угроза того же инсульта или летальности при выполнении каротидэндартерэктомии?

Итак, случайные находки приобретенной патологии в плане тактики лечения могут быть разделены на три следующие группы.

Первая группа — обнаружение остаточных субстратов или остаточных явлений, перенесенных в анамнезе травм и заболеваний ЦНС. Например, такие последствия ЧМТ, как порэнцефалия, оболочечно-мозговые рубцы, внутримозговые или субарахноидальные ликворные кисты, если они, разумеется асимптомны. Они не требуют какого-либо активного лечения и тем более хирургии. Вполне достаточно их констатации.

Вторая группа — обнаружение субстратных возрастных изменений, таких, например, как атеросклеротические стенозы магистральных артерий головы и шеи, атрофическая водянка головного мозга или остеохондроз позвоночника. При их клинической асимптомности целесообразны наблюдение в динамике и при определенных показаниях — предупредительная фармакотерапия. Однако, когда, например, даже асимптомный еще стеноз сонных артерий достигает критических цифр — 70–80% сужения просвета сосуда и особенно при эмбологенных бляшках, то даже в условиях полностью еще компенсированного мозгового кровообращения появляются аргументы в пользу превентивного хирургического лечения (рис. 10.5) — эндартерэктомии, ангиопластики, стенти-

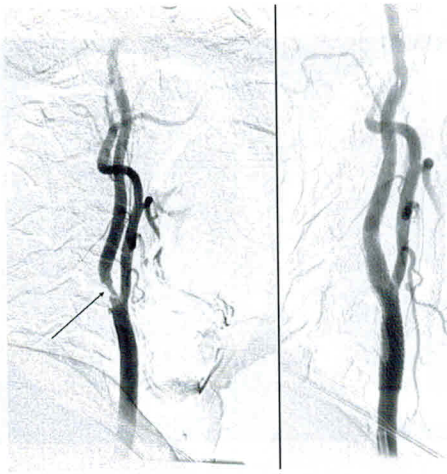

Рис. 10.5. Стеноз внутренней сонной артерии слева. Ангиограммы: слева — до операции; справа — после стентирования; проходимость внутренней сонной артерии полностью восстановлена

рования. И все же вопрос, что лучше — упреждать или выжидать — остается открытым и во всяком случае требует индивидуального подхода. Иначе, учитывая неуклонное увеличение в популяции пожилых и стариков, подобные операции обретут опасную массовость. При этом легкость выявления стенозирующих сосудистых процессов с помощью ультразвуковых методов порой будет блокировать поиск истинной причины заболевания.

Приведу пример опасной фетишизации картинок. *У мужчины 70 лет во время лечения в стационаре пневмонии при дуплексном сканировании обнаружили субкритический стеноз левой внутренней сонной артерии, клинически показавшийся асимптомным. Перевели больного в нейрохирургию, где при ясном диагнозе какими либо другими исследованиями пренебрегли и тут же успешно выполнили каротидную эндартерэктомию.*

Между тем у пациента все более четко проявлялись нарушения памяти и неловкость в правой руке. Сделанная спустя 2 мес после операции на шее КТ обнаружила большую внутримозговую опухоль в левой лобной доле (рис. 10.6). Очевидно, что при, казалось бы, асимптомном стенозе каротид всегда необходимо более полное обследование с нейровизуализацией головного мозга. И его, несомненно, осуществили бы, приложив к пациенту клиническое мышление.

И вообще, в чарующей мистерии картинок любое изображение способно обрести свой истинный смысл только на основе клинического мышления, гарантирующего адекватную тактику лечения больного,

Третья группа — обнаружение патологических процессов головного и спинного мозга, обладающих потенцией опасного роста, но еще полностью клинически компенсированных, таких, например, как опухоли или хронические субдуральные гематомы. Если при ХСГ минимально инвазивное вмешательство (дренирование) гарантирует исцеление больного практически без какого-либо риска, то с опухолями ЦНС ситуация гораздо сложней и опасней. Ее необходимо рассматривать дифференцированно с учетом локализации и гистобиологических качеств бластоматозного процесса, ставя на первый план возможное качество жизни пациента и ее продолжительность.

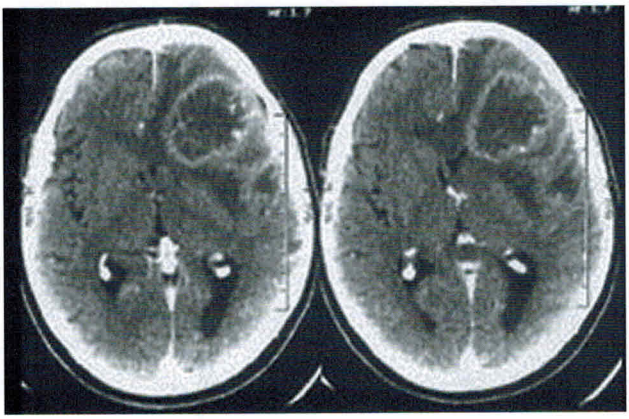

Рис. 10.6. Больной К., 70 лет, оперирован по поводу «асимптомного» 80% стеноза внутренней сонной артерии слева. Компьютерная томография с контрастным усилением спустя 2 мес после каротидэндартерэктомии. Аксиальные срезы. Видна большая глиобластома лобной доли слева. Диагноз верифицирован на операции (удаление опухоли)

Принцип «*non nocere*», именно он должен определить тактику нейрохирурга. При маленьких асимптомных менингиомах нет оснований прибегать к хирургическому вмешательству. Значительная часть из них растет исключительно медленно. Располагаю наблюдениями конвекситальных и базальных менингиом, когда на протяжении десятилетий клинически их проявление отсутствовало, а по данным КТ и МРТ в динамике — достоверного увеличения объема опухолей не отмечалось. Я консультировал эти случаи с профессорами Ю.М. Филатовым, А.А. Потаповым, А.Д. Кравчуком, Д.И. Пицхелаури, и наши мнения о консервативном ведении пациентов совпадали.

При необходимости для асимптомных менингиом и невринoм в настоящее время имеется достаточно эффективная радиохирургия. В определенных ситуациях, тем более при увеличении размеров опухолей оболочечно-сосудистого ряда, в Институте нейрохирургии им. Н.Н. Бурденко успешно используют «гамма-нож» или «кибер-нож». Если размеры асимптомной менингиомы вышли за пределы применения радиохирургии, то, при согласии пациента, ее удаляют привычным способом.

Нейрохирургические решения при внутримозговых опухолях и сложней, и разнообразней с учетом их локализации, распространенности и гистобиологических качеств. Вероятность длительного бессимптомного течения здесь значительно суживается, что требует раннего уточнения их природы. При полушарных и подкорковых опухолях после нейровизуализационных суждений (при опухолях ствола и средней линии дело чаще ограничивается данными МРТ) их окончательные гистологические и биологические характеристики при необходимости уточняются стереотаксической биопсией. Это и определяет тактику лечения, варианты которой простираются от наблюдения в динамике до назначения лучевой или химической терапии либо оперативного вмешательства. Решающим фактором в выборе тактики и метода лечения, подчеркиваю, у асимптомных пациентов с внутримозговыми опухолями, бесспорно, является сохранение приемлемого качества их жизни, даже на ограниченные сроки.

10.5. ЗАКЛЮЧЕНИЕ

Итак, в сжатом, далеко неполном виде я попытался представить новую масштабную проблему нашей дисциплины — превентивную нейрохирургию: очертил ее границы, систематизировал, насколько смог, сферы ее приложения, рассмотрел предварительные критерии дифференцированной тактики нейрохирургических решений.

Превентивная нейрохирургия, как и любая иная предупредительная хирургия, должна быть гарантированной. В каждом случае необходимо со стороны нейрохирурга четкое обоснование предложения превентивной операции, а со стороны пациента — столь же четкое понимание ее предупредительной спасительности. Превентивная нейрохирургия должна максимально учитывать особенности психики пациента. Поэтому, наряду с аргументированными нейрохирургическими соображениями, определяющими в решении прибегнуть к хирургии случайных находок, является по-настоящему информированное согласие пациента с полным пониманием и той ответственности по отношению к самому себе, которую он добровольно берет.

Подчеркнем, что превентивной нейрохирургией могут заниматься лишь специалисты самого высокого уровня — предупредительное лечение не проявляющей себя клинически патологии головного и спинного мозга еще более ответственно, чем хирургия манифестировавшей болезни. Круг приложения превентивной нейрохирургии неизбежно будет расширяться, благодаря росту количества случайных находок и возможностей их распознавания. В этом также заключается её опасность — чрезмерная предупредительность болезни чревата неоправданным размахом операций, когда, казалось бы, неизбежный минимальный процент осложнений обретает внушительное выражение в числе случаев, не говоря уже об экономических, технических, организационных, временных и прочих обременениях. Для аналогии можно вспомнить глобальную аппендэктомию для тотального предупреждения аппендицита, естественно, не оправдавшую себя и давно отставленную.

Какими бы благими ни были мотивы, но если они угрожают основному принципу медицины — «не навреди», их не следует реализовывать. Поэтому превентивная нейрохирургия, востребованная новыми условиями диагностики и лечения, всячески должна избегать печальной участи любого глобального подхода к проблеме. Она остро нуждается в разработке своей особой философии и методологии, которой должны проникнуться нейрохирурги, решившие ею заниматься. Только философское осмысление позволит за картинкой увидеть, в отличие от больного, нестрадающего человека и, по врачебному представив угрозы его будущему, решить, надо ли ему помогать, когда и как. К нейрохирургическому лечению следует прибегать только тогда, когда есть уверенность, что оно обеспечит лучшее качество жизни, чем естественное течение патологии головного и спинного мозга.

Нейрохирург, занимающийся превентивным лечением, не может не быть в известном смысле философом, даже если он этого не осознает. Ему конкретно и осязаемо приходится сталкиваться с такими философскими категориями, как жизнь и смерть, добро и зло. Ибо, вторгаясь в патологию мозга, подчеркнем, в доклинический период, он вынужден (и не только профессионально) сомневаться в том, что дадут небольному человеку его действия: обеспечат ли здоровое будущее — *добро*, или сделают страдальцем — *зло*, активно, хотя и против желания, принесенное нейрохирургом.

Диагноз в превентивной нейрохирургии, в отличие от клинической нейрохирургии, действительно является только **картиночным**. Однако решение о выборе тактики — наблюдение или активное лечение — всегда должно быть **клинико-философским**.

Диалектика «действие или бездействие» мучительна для нейрохирурга, поскольку он видит патологический субстрат, сам по себе подлежащий удалению, но, соизмеряя, что лучше для человека, часто выбирает бездействие как оптимальный тактический вариант. С превентивной нейрохирургией складывается ситуация, когда практика давно готова к радикальным воздействиям на случайно обнаруженный патологический субстрат, ибо в хирургическом аспекте подобное уже отработано в плановой нейрохирургии (применительно к тем же, но симптомным врожденным уродствам и приобретенным болезням). Но философия предупредительного лечения, разработка дифференцированных показаний к нему находятся еще в зачаточном состоянии. «Мы можем, но надо ли?» Именно ответ на этот вопрос сегодня наиболее актуален для нового, масштабного и, безусловно, перспективного направления в нашей дисциплине — предупредительной нейрохирургии.