АЛГОРИТМЫ ОПЕРАТИВНЫХ ДОСТУПОВ НА ШЕЙНОМ ОТДЕЛЕ ПОЗВОНОЧНИКА

5.1. Переднешейный верхнеугловой доступ

Показания: доступ к шейному отделу позвоночника для выполнения радикальных оперативных вмешательств на С1–С5.

Положение: на спине, голова повернута в противоположную сторону.

Направление разреза: горизонтальная часть — на 1 см выше вырезки щитовидного хряща переднего края грудино-ключично-сосцевидной мышцы. Вертикальная часть — по медиальной поверхности мышцы вниз и внутрь, не доходя на 1 см до грудино-ключичного сочленения.

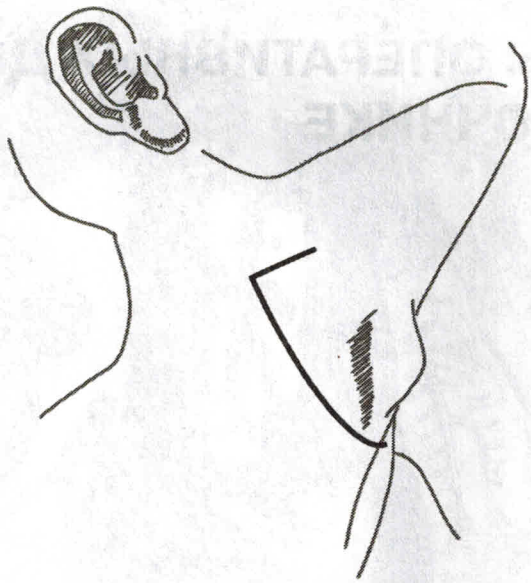

Этапы доступа:

1. Рассечение кожи, подкожной клетчатки, подкожной мышцы, поверхностной фасции шеи, поверхностного листка собственной фасции шеи вместе с верхним брюшком лопаточно-подъязычной мышцы.
2. Пересечение ветвей поперечного нерва шеи.
3. Пересечение и перевязка наружной яремной вены и ветвей лицевой вены.
4. Отведение кожно-подкожно-фасциального лоскута внутрь.
5. Рассечение соответственно кожному разрезу глубокого листка собственной фасции шеи вместе с париетальным листком внутришейной фасции.
6. Перевязывание и пересечение двубрюшной, шилоподъязычной, шило-глоточной мышц, верхней щитовидной артерии и вен.
7. Блокирование блуждающего нерва и шейной симпатической цепочки посредством периневрального введения новокаина.
8. Оттягивание грудино-ключично-сосцевидной мышцы вместе с сосудисто-нервным пучком кнаружи, а щитовидной железы, трахеи, гортани, глотки, пищевода и блуждающего нерва — в противоположную сторону.
9. Рассечение предпозвоночной фасции продольно с последующим разведением в стороны вместе с симпатическим стволом.
10. Перевязывание и пересечение передних ветвей венозного сплетения позвоночника.
11. Обнажение распатором передней и боковых поверхностей тел шейных позвонков.

5.2. Заднесрединный доступ

Показания: основной способ подхода к спинному мозгу, к остистым отросткам и телам шейных позвонков.

Положение: на животе лицом вниз.

Направление разреза: от затылочного бугра до остистого отростка VII шейного по-звонка.

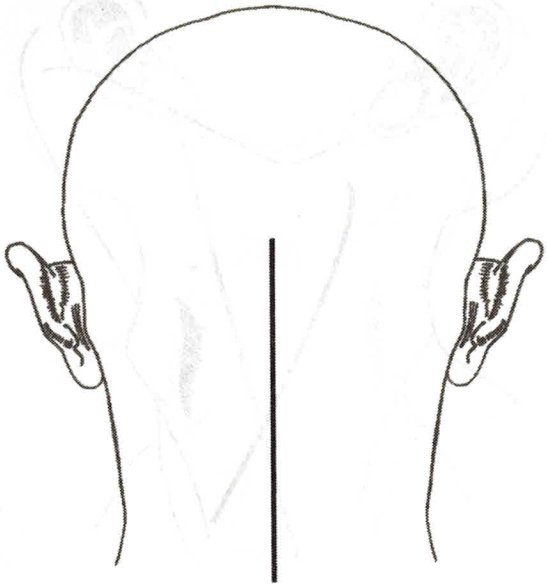

Этапы доступа:

1. Рассечение кожи, подкожной клетчатки, поверхностной фасции шеи и поверхностного листка глубокой фасции шеи.
2. Остановка кровотечения из подкожных сосудов посредством диатермокоагуляции.
3. Разведение m. trapezius, m. splenius cervicis, m. semispinalis capitis, m. semispinalis cervicis.
4. Отсечение от вершин остистых отростков поверхностного листка глубокой фасции и мышц шеи.
5. Выделение боковых поверхностей остистых отростков и дужек позвонков.
6. Удаление остистых отростков и дужек позвонков с обнажением спинного мозга.

5.3. Доступ Буркхарта

Показания: для доступа к телам С3–С6.

Положение: на спине, голова повернута в противоположную сторону.

Направление разреза: по переднему краю грудино-ключично-сосцевидной мышцы от уровня верхнего края щитовидного хряща до грудино-ключичного сочленения.

Этапы доступа:

1. Рассечение кожи, подкожной клетчатки, подкожной мышцы, поверхностной фасции шеи, поверхностного листка собственной фасции шеи вместе с верхним брюшком лопаточно-подъязычной мышцы.
2. Пересечение ветвей поперечного нерва шеи.
3. Пересечение и перевязка наружной яремной вены и ветвей лицевой вены.
4. Рассечение соответственно кожному разрезу глубокого листка собственной фасции шеи вместе с париетальным листком внутришейной фасции.
5. Перевязывание и пересечение верхней щитовидной артерии и вены.
6. Блокирование блуждающего нерва и шейной симпатической цепочки посредством периневрального введения новокаина.
7. Оттягивание грудино-ключично-сосцевидной мышцы вместе с сосудисто-нервным пучком кнаружи, а щитовидной железы, трахеи, гортани, глотки, пищевода и блуждающего нерва — в противоположную сторону.
8. Рассечение предпозвоночной фасции продольно с последующим разведением в стороны вместе с симпатическим стволом.
9. Перевязывание и пересечение передних ветвей венозного сплетения позвоночника.
10. Обнажение распатором передней и боковых поверхностей тел шейных позвонков.

5.4. Доступ Чайна

Показания: позволяет подойти к боковой и частично передней поверхностям С3–С6.

Положение: на спине, голова повернута в противоположную сторону.

Направление разреза: по заднему краю грудино-ключично-сосцевидной мышцы от сосцевидного отростка до ключицы.

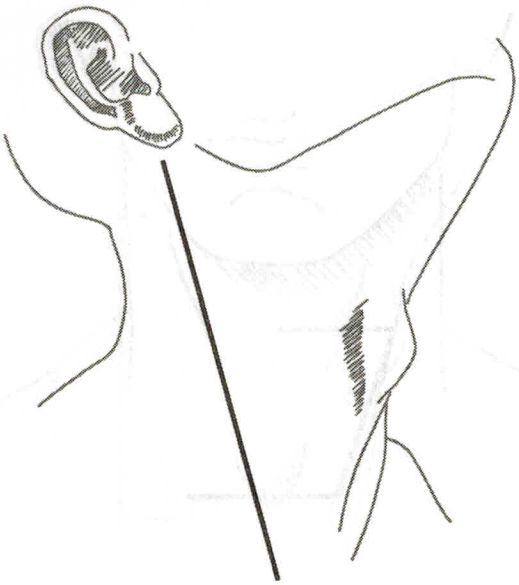

Этапы доступа:

1. Рассечение кожи, подкожной клетчатки, подкожной мышцы, поверхностной фасции шеи, поверхностного листка собственной фасции шеи вместе с нижним брюшком лопаточно-подъязычной мышцы.
2. Пересечение ветвей поперечного нерва шеи.
3. Пересечение и перевязка наружной яремной вены и ветвей лицевой вены.
4. Рассечение соответственно кожному разрезу глубокого листка собственной фасции шеи вместе с париетальным листком внутришейной фасции.
5. Блокирование блуждающего нерва и шейной симпатической цепочки посредством периневрального и субфасциального введения новокаина.
6. Оттягивание грудино-ключично-сосцевидной мышцы вместе с сосудисто-нервным пучком кнутри.
7. Рассечение предпозвоночной фасции продольно с последующим разведением в стороны вместе с симпатическим стволом.
8. Перевязывание и пересечение передних и боковых ветвей венозного сплетения позвоночника.
9. Обнажение распатором поперечных отростков шейных позвонков.
10. Отсечение сухожилий лестничных мышц от поперечных отростков шейных позвонков.

5.5. Передний скобообразный доступ

Показания: для одновременного вмешательства на телах всех шейных позвонков.

Положение: на спине, голова повернута в противоположную сторону.

Направление разреза: верхняя горизонтальная часть доступа — от срединной линии шеи над щитовидным хрящом до внутреннего края грудино-ключично-сосцевидной мышцы; вертикальная часть — по медиальному краю грудино-ключично-сосцевидной мышцы вниз до ключицы; нижняя горизонтальная часть продолжается до медиального края противоположной грудино-ключично-сосцевидной мышцы.

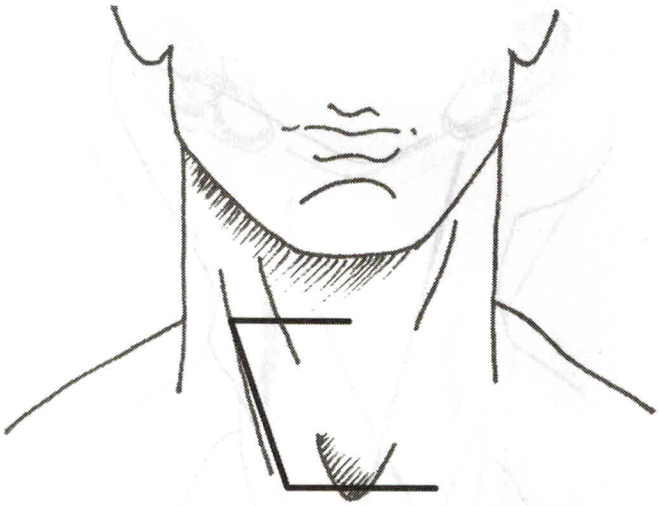

Этапы доступа:

1. Рассечение кожи, подкожной клетчатки, подкожной мышцы, поверхностной фасции шеи, поверхностного листка собственной фасции шеи вместе с верхним брюшком лопаточно-подъязычной мышцы.
2. Пересечение ветвей поперечного нерва шеи.
3. Пересечение и перевязка наружной яремной вены и ветвей лицевой вены.
4. Отведение кожно-подкожно-фасциального лоскута внутрь.
5. Рассечение соответственно кожному разрезу глубокого листка собственной фасции шеи вместе с париетальным листком внутришейной фасции.
6. Перевязывание и пересечение двубрюшной, шилоподъязычной, шило-глоточной мышц, верхней щитовидной артерии и вен в верхней части доступа.
7. Блокирование блуждающего нерва и шейной симпатической цепочки посредством периневрального введения новокаина.
8. Оттягивание грудино-ключично-сосцевидной мышцы вместе с сосудисто-нервным пучком кнаружи, а щитовидной железы, трахеи, гортани, глотки, пищевода и блуждающего нерва — в противоположную сторону.
9. Рассечение предпозвоночной фасции продольно с последующим разведением в стороны вместе с симпатическим стволом.
10. Перевязывание и пересечение передних ветвей венозного сплетения позвоночника.
11. Обнажение распатором передней и боковых поверхностей тел шейных позвонков.

5.6. Заднебоковой нижнеугловой доступ

Показания: данный доступ создает условия для одновременного подхода к телам, поперечным, суставным отросткам, дужкам позвонка и паравертебральной клетчатке.

Положение: на спине, голова повернута в противоположную сторону, под шеей небольшой валик.

Направление разреза: вертикальная часть — от сосцевидного отростка по переднему краю трапециевидной мышцы книзу до ключицы; горизонтальная часть — выше и параллельно ключице до латеральной ножки грудино-ключично-сосцевидной мышцы.

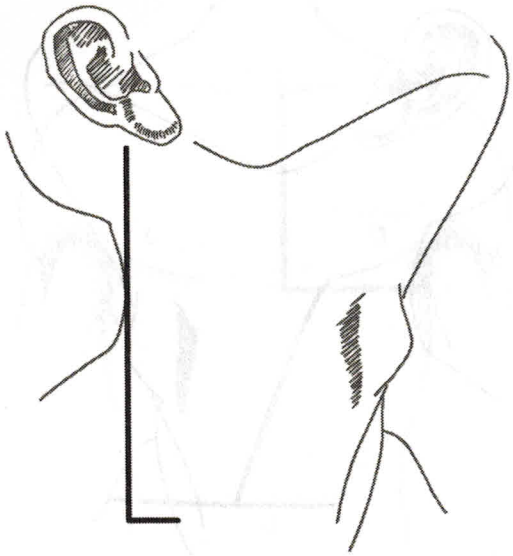

Этапы доступа:

1. Рассечение кожи, подкожной клетчатки, подкожной мышцы, поверхностной фасции шеи, поверхностного листка собственной фасции шеи и нижнего брюшка лопаточно-подъязычной мышцы.
2. Остановка кровотечения из a. et v. cervicalis superficialis a. et v. suprascapularis.
3. Пересечение ветвей шейного сплетения, латеральной и промежуточной ветвей надключичного нерва.
4. Отведение кожно-мышечно-фасциального лоскута медиально и вверх.
5. Рассечение предпозвоночной фасции и отведение кзади трапециевидной мышцы и мышцы, поднимающей ключицу, вместе с n. accesorius.
6. Отсечение сухожилий задней и срединной лестничных мышц от поперечных отростков шейных позвонков.
7. Обнажение распатором поперечных отростков шейных позвонков и при необходимости их пересечение и отведение кпереди.
8. Отслаивание распатором глубоких мышц шеи и выход к дужкам позвонков.

5.7. Переднебоковой Т-образный доступ к шейно-грудному отделу позвоночника

Показания: подход к шейно-грудному отделу позвоночника.

Положение: на спине, голова повернута в противоположную сторону.

Направление разреза: вертикальная часть — от уровня верхнего края щитовидного хряща по медиальной поверхности грудино-ключично-сосцевидной мышцы книзу до ключицы. Горизонтальная часть — над ключицей от латеральной ножки грудино-ключично-сосцевидной мышцы до медиальной ножки одноименной мышцы с противоположной стороны.

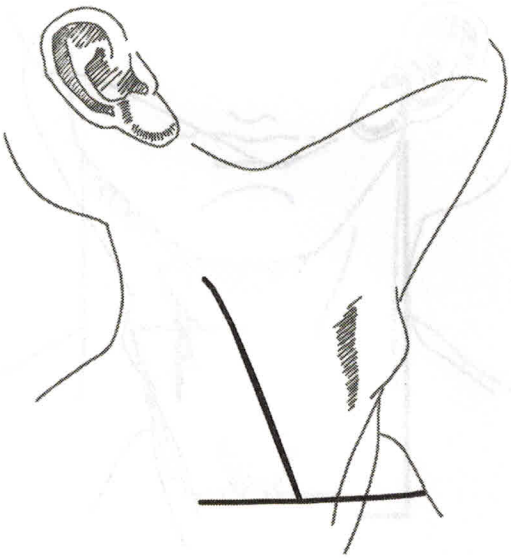

Этапы доступа:

1. Рассечение кожи, подкожной клетчатки, подкожной мышцы, поверхностной фасции шеи, поверхностного листка собственной фасции шеи вместе с верхним брюшком лопаточно-подъязычной мышцы.
2. Пересечение ветвей поперечного нерва шеи.
3. Пересечение и перевязка наружной яремной вены и ветвей лицевой вены.
4. Пересечение обеих ножек грудино-ключично-сосцевидной мышцы.
5. Отведение кожно-подкожно-мышечно фасциальных лоскутов внутрь и кнаружи.
6. Рассечение соответственно кожному разрезу глубокого листка собственной фасции шеи вместе с париетальным листком внутришейной фасции.
7. Перевязывание и пересечение двубрюшной, шилоподъязычной, шило-глоточной мышц, верхней щитовидной артерии и вен.
8. Блокирование блуждающего нерва и шейной симпатической цепочки посредством периневрального введения новокаина.
9. Оттягивание грудино-ключично-сосцевидной мышцы вместе с сосудисто-нервным пучком кнаружи, а щитовидной железы, трахеи, гортани, глотки, пищевода и блуждающего нерва — в противоположную сторону.
10. В нижней части доступа отведение ветвей дуги аорты, вен венозного угла Пирогова и грудного протока (слева) по возможности внутрь.
11. Рассечение предпозвоночной фасции продольно с последующим разведением в стороны вместе с симпатическим стволом.
12. Разведение мышечных волокон длинной мышцы шеи.
13. Обнажение распатором передней и боковых поверхностей тел шейных и верхних грудных позвонков.

Примечание. При манипуляциях в нижней части раны возможно повреждение крупных венозных сосудов, ветвей плечевого сплетения и купола плевры.