УДК 617.77-089.844
ББК 56.7
О23

Рецензент:

Доктор медицинских наук, профессор **Н.В. Душин**

Обрубов С.А., Виссарионов В.А. Эстетическая блефаропла-
О23 стика. Офтальмологические и хирургические аспекты: Руководство для врачей. — М.: ОАО «Издательство «Медицина», 2006. — 200 с.: ил. ISBN 5-225-04447-6

Руководство для врачей посвящено современным офтальмологическим и хирургическим аспектам коррекции возрастных изменений тканей век — эстетической блефаропластике. Авторы приводят основные сведения по рельефной, хирургической и топографической анатомии глазничной области. Подробно освещены офтальмологические аспекты проблемы — методы диагностики, обследования пациентов, способы эстетической блефаропластики, послеоперационные осложнения и принципы восстановительного послеоперационного лечения. Значительное место в руководстве занимает изложение собственных результатов исследований авторов.

Для специалистов в области хирургической косметологии, офтальмологов, студентов медицинских институтов и др.

ББК 56.7

Obrubov S.A., Vissarionov V.A. Esthetic blepharoplasty. Ophthalmological and surgical aspects: A manual for physicians. — Moscow: Meditsina Publishers, 2006. — 200 p.: ill.
ISBN 5-225-04447-6

The manual for physicians covers the current ophthalmological and surgical aspects of correction of age-related eyelid tissue changes — esthetic blepharoplasty. The authors provide basic information of the relief, surgical and topographical anatomy of the orbital area. They describe in detail the ophthalmological aspects of the problem — techniques of diagnosis, examination, esthetic blepharoplasty, as well as postoperative complications and principles of rehabilitative postoperative treatment. An account of the results of authors' own studies takes much room in the manual.

Readership: surgical cosmetologists, oculists, medical students, and others.

ISBN 5-225-04447-6 © С.А. Обрубов, В.А. Виссарионов, 2006

Все права авторов защищены. Ни одна часть этого издания не может быть занесена в память компьютера либо воспроизведена любым способом без предварительного письменного разрешения издателя.

Оглавление

Введение 5

Глава 1. **Клиническая анатомия глазничной области лица**. — *С.А. Обрубов, В.А. Виссарионов* 7
1.1. Рельефная анатомия глазничной области лица (нормальная анатомия век живого человека) 8
1.2. Особенности строения тканей век 16
1.3. Хирургическая анатомия кровеносных сосудов тканей век . . 31
1.4. Клиническая анатомия лимфатической сети век. 34
1.5. Хирургическая анатомия нервов век. 37
1.5.1. Двигательная иннервация 37
1.5.2. Чувствительная иннервация. 37
Литература. 42

Глава 2. **Проблемы отбора пациентов для эстетической блефаропластики**. — *В.А. Виссарионов, С.А. Обрубов* 46
2.1. Общие принципы отбора пациентов для эстетической блефаропластики 46
2.2. Оценка состояния пациента пластическим хирургом и предоперационный осмотр 51
2.3. Роль офтальмолога в отборе пациентов для эстетической блефаропластики 55
Литература. 99

Глава 3. **Синдром сухого глаза климактерического генеза в пластической хирургии**. — *Г.А. Обрубова* 101
3.1. Климактерический период: терминология и теоретические аспекты 101
3.2. Морфологические особенности некоторых структур вспомогательного аппарата глаза у женщин в климактерическом периоде 108
3.3. Клиническая картина синдрома «сухого глаза» климактерического генеза 116
3.4. Роль гинеколога в предоперационном осмотре и лечении женщин с синдромом «сухого глаза» климактерического генеза 118
3.5. Заместительная гормонотерапия: общие положения 126
3.5.1. Побочные эффекты заместительной гормонотерапии 127
3.5.2. Противопоказания для заместительной гормонотерапии 128
3.6. Принципы заместительной гормонотерапии при синдроме «сухого глаза» климактерического генеза. 129
3.7. Изменение структур вспомогательного аппарата глаза у женщин на фоне заместительной гормонотерапии 131
Литература 132

Глава 4. **Эстетическая блефаропластика**. — *В.А. Виссарионов, С.А. Обрубов* . . . 135
4.1. Эстетическая верхняя блефаропластика; техника выполнения . . . 136
4.1.1. Разметка . . . 136
4.1.2. Обезболивание . . . 137
4.1.3. Разрез . . . 138
4.1.4. Удаление жировых грыж . . . 138
4.1.5. Гемостаз . . . 139
4.1.6. Закрытие раны . . . 139
4.2. Эстетическая нижняя блефаропластика: техника выполнения . . . 141
4.2.1. Разметка . . . 141
4.2.2. Обезболивание . . . 142
4.2.3. Разрез . . . 142
4.2.4. Удаление жировых грыж . . . 142
4.3. Проблема послеоперационного воспаления с позиций теории и клиники . . . 146
Литература . . . 156

Глава 5. **Изменения органа зрения и возможные осложнения эстетической блефаропластики с позиций теории и практики**. — *С.А. Обрубов, В.А. Виссарионов* . . . 159
5.1. Центральное зрение (острота зрения) . . . 159
5.2. Периферическое зрение . . . 167
5.3. Клиническая рефракция . . . 168
5.4. Аккомодация . . . 170
5.5. Офтальмотонус . . . 171
5.6. Эпифора . . . 173
5.7. Повреждения роговицы . . . 177
5.8. Ранение наружных мышц глаза . . . 178
5.9. Гематома . . . 179
5.10. Послеоперационные патологические рубцы . . . 180
5.11. Кисты . . . 183
5.12. Нарушение пигментации кожи . . . 184
5.13. Лагофтальм . . . 184
5.14. Послеоперационный «сухой» кератоконъюнктивит . . . 185
Литература . . . 190

Вместо заключения . . . 194

Приложение . . . 197

Введение

Естественное желание человека получить стабильное здоровье, понимаемое, по определению ВОЗ, как физическое, психическое и социальное благополучие, способствовало образованию медицинских специальностей, предназначенных не только лечить больного, влиять на течение болезней, но и бороться с определенными патофизиологическими естественными процессами, происходящими в организме. Одним из таких универсальных и неотвратимых процессов, которому пытаются активно препятствовать врачи разных специальностей, в том числе и хирурги, является *старение*.

Старение приходит к началу третьего десятилетия жизни, т.е. ко времени окончания роста. Различные органы и системы подвергаются возрастным изменениям далеко не одновременно. Ускорение процессов старения зависит от генетической предрасположенности и неблагоприятных средовых факторов, связанных с обменными и эндокринными заболеваниями, а также нарушением питания, избытком ультрафиолетового облучения, интенсивным массажем, выраженной мимикой, вредными привычками, гиподинамией и др. Периорбитальная область наиболее чувствительна к этим нежелательным воздействиям. Она играет ведущую роль при выражении эмоций, свидетельствует о состоянии здоровья и раньше других областей указывает на признаки старения вследствие анатомического расположения и важности выполнения веками различных функций. Человеку вовсе не безразлично, как он выглядит, поэтому за последние 30 лет значительно возрос спрос на эстетическую хирургию и как следствие увеличилось число хирургов и клиник, оказывающих эти услуги.

По данным, опубликованным американским обществом пластической и реконструктивной хирургии (ASPRS), эстетическая блефаропластика в 1992 г. составила в среднем 13 %, в 1996 г. — 12 % от общего количества операций. По данным Института пластической хирургии и косметологии МЗ РФ в 1997—1999 гг. на долю эстетической блефаропластики приходилось в среднем до 25 % от общего количества операций. В то же время нельзя не отметить и того факта, что в последние годы в России появилось большое количество коммерческих медицинских организаций, выполняющих эстетическую блефаропластику. В силу определенных соображений данные о возрасте, количестве пациентов, прибегающих к хирургической коррекции возрастных изменений, а также количестве осложнений остаются тайной, не подлежащей единому централизованному обобщению. Однако нельзя не согласиться с общепризнанным мнением, что коммерческий интерес в этой области не должен преобладать над здравым смыслом.

11. *Малиновский Г.Ф., Моторный В.В.* Практическое руководство по лечению заболеваний слезных органов. — Минск: Бел. наука, 2000. — С. 20—27.

12. *Основы* офтальмоэндокринологии/Под ред. Н.А. Пучковской. — М.: Медицина, 1977. — С. 52—53.

13. *Ролик И.С.* Фетальные органопрепараты: клиническое применение. Руководство. — М.: РегБиоМед, 2003. — С. 67—71.

14. *Руководство* по хирургической стоматологии и челюстно-лицевой хирургии: в 2-х томах. Т.2/Под ред. В.М. Безрукова, Т.Г. Робустовой. — Изд. 2-е, перераб. и доп. — М.: Медицина, 2000. — С. 317—320.

15. *Сомов Е.Е., Бржеский В.В.* Слеза (физиология, методы исследования, клиника). — СПб.: Наука, 1994. — С. 16.

16. *Черкунов Б.Ф.* Болезни слезных органов: Монография. — Самара: ГП «Перспектива», 2001. — 296 с.

17. *Шамшинова А.М., Волков В.В.* Функциональные методы исследования в офтальмологии. — М.: Медицина, 1999. — С. 268—269.

18. *Шейман Д.А.* Патофизиология почки: Пер. с англ. — 2-е изд., испр. — М.—СПб.: «Издательство БИНОМ» — «Невский Диалект», 2002. — С. 124.

19. *Юрий Чистяков.* Графика. — Псков, 2003. — С. 105.

20. *Ярцева Н.С., Барер Г.М., Гаджиева Н.С.* Синдромы с одновременным поражением органа зрения, полости рта и зубо-челюстной системы: Учеб. пособие. — М., 2003. — С. 5—15.

21. *Jones L.T.* The lacrimal secretory system and its treatment//Amer. J. Ophthalmol. — 1966. — Vol. 62, N 1. — P. 47—60.

22. *Kanski I.* Clinical Ophthalmology. — London: Butterworth, 1989.

23. *Norn M.S.* Desiccation of the precorneal film. I. Corneal wettingtime//Acta ophthalmol. — 1969. — Vol. 47, N 4. — P. 865—880.

24. *Papel Ira D., Nachlas Nathan E.* Facial plastic and reconstructive surgery. — 1992. — P. 175—178.

25. *Raue H.* Resistance to Therapie: Think of Tooth Fillings (the mouth battery causes a wide variety of chronic pain syndromes, skin and intestinal disorders). Medical practice. — 1980. — Vol. 32, N 72. — P. 2302—2309.

26. *Schirmer O.* Studie zur Physiologie und Pathologie der Tranenabsonderung und Tranenabfuhr//Albrecht v. Graefes Arch. Ophthalmol. — 1903. — Bd 56, H. 2. — S. 197—291.

27. *Thomsen J.* Fernwirkungen von Dentallegierungen auf den Gesamtorganismus//Arztezeitschr. F. Naturheilverf. — 1990. — Vol. 31, N 3. — P. 25—29.

28. *Voll R.* Wechselbeziehungen von odontogenen und Lymphogenen herden zu Organen, Storfelden und Gewebssystemen. Uelzen: ML-Verlag. — 1977. — 192 S.

ГЛАВА 3
Синдром сухого глаза климактерического генеза в пластической хирургии

Ничто не сохнет легче слез.
М. Квинтилиан (ок. 35—96 гг.)

По данным отечественных и зарубежных авторов, занимающихся пластической и реконструктивной хирургией, в 91,7—95 % случаев пациентками клиник являются женщины в возрасте старше 35 лет, большинство из которых находятся в климактерическом периоде. Общеизвестна роль половых гормонов не только в репродуктивной системе женщины, но и других системах организма. Поскольку в конъюнктиве глазного яблока содержатся рецепторы эстрогенов [Прилепская В.Н., 2001], то на фоне снижения уровня половых гормонов часто развивается дисфункция желез Бехера. Это проявляется снижением стабильности слезной пленки и развитием синдрома «сухого» глаза. Наличие у пациентов этого синдрома либо ограничивает проведение у них эстетической блефаропластики, либо вызывает неблагоприятные последствия после операции.

Для диагностики синдрома «сухого глаза» климактерического генеза необходимо провести целенаправленное комплексное гинекологическое и офтальмологическое обследование. К сожалению, из-за пока еще недостаточной информированности и подготовленности врачей поликлинического звена синдром «сухого глаза» климактерического генеза зачастую ими вообще не выявляется, чем вводятся в заблуждение пациенты, планирующие эстетическую блефаропластику.

Исходя из вышеизложенного, в данной главе руководства систематизирована имеющаяся информация по проблеме синдрома «сухого» глаза климактерического генеза и его значение для пластической хирургии.

3.1. Климактерический период: терминология и теоретические аспекты

Климактерический период (от греч. climacter — ступень лестницы) — физиологический период в жизни женщины, в течение которого наблюдается переход от репродуктивной фа-

зы с регулярными овуляторными циклами к состоянию после прекращения менструаций. В этот период в репродуктивной системе доминируют возрастные изменения с постепенным снижением функции яичников. В климактерическом периоде сначала выключается репродуктивная, а затем гормональная функции, проявляющиеся прекращением менструаций. Репродуктивное старение начинается после 35 лет с резкого снижения фертильности [7].

В связи с вышеупомянутым определением следует высказать некоторые соображения о мужской менопаузе.

Понятие андропаузы, или мужской менопаузы, известно более 50 лет. У мужчин в отличие от женщин гормональные изменения менее выражены и начинаются постепенно. Большинство мужчин начинают осознавать подобные состояния лишь к пятидесяти годам, когда появляются такие общие признаки, как усталость, пониженная мышечная сила и выносливость, потеря либидо, некоторая сексуальная дисфункция, сопровождающаяся депрессией и умственно-эмоциональными расстройствами. Может также наблюдаться необъяснимое увеличение веса, приступы паники и бессонница, ухудшение краткосрочной памяти. В дополнение к перечисленным выше признакам мужчины обычно жалуются и на чувство холода, необходимость ночью спать в носках и утепляться в течение дня. Иногда в качестве ведущих симптомов упоминаются сухая кожа и склонность к запорам. Несмотря на вышесказанное, симптомы андропаузы все-таки выявляются случайно при проведении профилактического медицинского осмотра или при помощи различных лабораторных анализов крови и мочи, измеряющих удельное содержание включенных в эти процессы гормонов (тестостерона, свободного тестостерона и дегидроэпиандростерона, а также теста на пролактин, фолликулостимулирующий гормон и лютеинизирующий гормон). Если все перечисленные выше признаки отмечаются у мужчины 40 лет и старше, то предполагается наличие андропаузы. После соответствующего исследования функции щитовидной железы таким пациентам рекомендуют заместительную терапию гормонами щитовидной железы [31].

Нарушение репродуктивной функции женщины связано с возрастным снижением яичникового резерва, зависящего от числа примордиальных фолликулов [20], и, что крайне важно, с изменением качества ооцитов после 36-летнего возраста, несмотря на наличие регулярных менструальных циклов [27]. Необходимо отметить, что максимальное количество ооцитов в яичниках эмбриона отмечается к 5-му месяцу внутриутробного развития и оно достигает почти 7 млн. Далее происходит быстрое уменьшение их числа на 70 % между 6-м и 9-м месяцами за счет апоптоза (***рис. 3.1***). К моменту рождения девочки

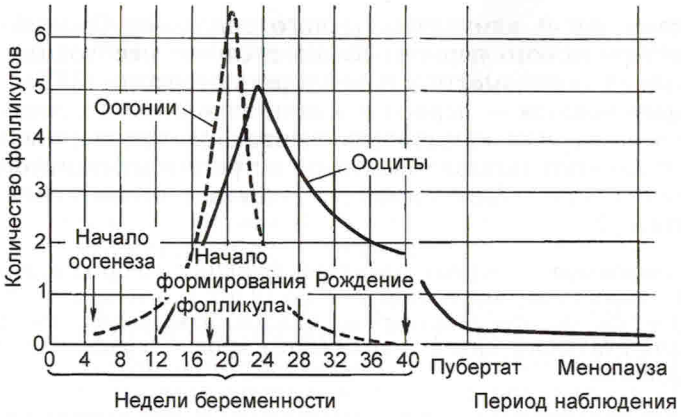

Рис. 3.1. Возрастные вариации количества фолликулов в яичнике (по T.G. Baker, 1971).

в яичниках остается около 2 млн ооцитов, количество которых продолжает уменьшаться до 300—400 тыс. к возрасту менархе [14]. До менопаузы продолжается истощение яичникового резерва (фолликулов) за счет двух процессов — овуляции (0,1 %) и атрезии (99,9 %) в результате апоптоза. Если количество фолликулов к началу пубертатного периода составляет 300 000—400 000, то к менопаузе — 1000.

Климактерический период (перименопауза) включает переход к менопаузе (пременопауза) и постменопаузе (***рис. 3.2***).

Выделение данных фаз имеет большое значение для клинической практики, поскольку они проявляются снижением и прекращением способности к зачатию, изменением характера менструальных циклов и прекращением менструаций. Также возможно появление ранних симптомов эстроген-дефицитно-

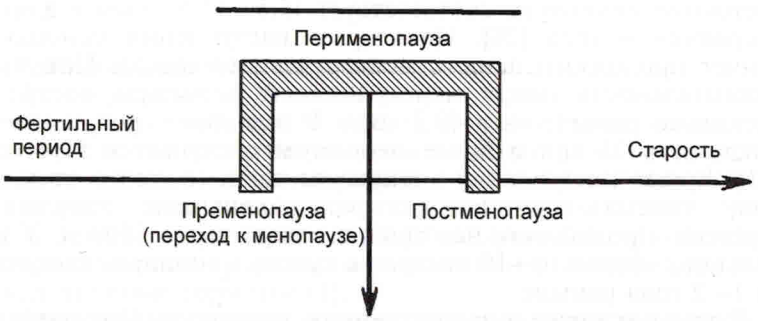

Рис. 3.2. Фазы климактерического периода (по В.И. Кулакову, Е.М. Вихляевой, 1996).

Половые стероиды циркулируют в крови как в свободном, так и связанном состоянии, основной эффект оказывают свободные стероиды, так как только они диффундируют через мембрану клетки. В свободном состоянии находится 1 % этих гормонов, а около 70 % связывается с β-глобулином.

Таким образом, организм женщины в детородный период функционирует в циклическом режиме из-за воздействия различных концентраций половых гормонов. В климактерическом периоде у 60—80 % женщин могут иметь место нарушения, связанные с дефицитом эстрогенов, которые могут влиять на состояние и функции конъюнктивы век и глазного яблока.

3.2. Морфологические особенности некоторых структур вспомогательного аппарата глаза у женщин в климактерическом периоде

Кожа век состоит из популяции клеток, имеющих различное эмбриональное происхождение, и представлена двумя основными слоями. Наружный слой эктодермального происхождения — эпидермис — состоит из кератиноцитов, т.е. кератинпродуцирующих клеток. Между эпидермальными клетками находятся меланоциты — клетки, выделяющие меланин. Основная толща кожи представлена дермой — соединительнотканной структурой, пронизанной кровеносными сосудами и имеющей мезодермальное происхождение. Дерма содержит также структуры эктодермального происхождения — потовые железы и волосяные фолликулы. Соединительнотканные волокна дермы состоят из двух типов протеинов: коллагена, который составляет 97,5 % ее массы и эластина — 2,5 %. Коллаген, продуцируемый фибробластами, определяет упругость кожи. Еще одним важным компонентом дермы являются гликозаминогликаны (ГАГ) и гликопротеины, благодаря своим уникальным гигроскопическим свойствам повышающие тургор кожи.

Функциональное и структурное состояние кожи век зависит от активности процессов регенерации дермальных фибробластов, состояния капиллярной сосудистой сети, гармоничного взаимодействия отдельных ее компонентов. Любое изменение этого баланса ведет к нарушению качественного состояния кожи. Изменение гормональных соотношений, особенно с наступлением менопаузы, наряду с неблагоприятными внешними воздействиями (избыточная инсоляция, курение, чрезмерное потребление алкоголя и др.) вносит свой вклад в процессы старения кожи. Впервые на взаимосвязь между половыми гормонами и состоянием кожи женщин в

постменопаузе указали F. Albright и соавт. в 1941 г. [12], а M. Brincat и соавт. [15] в 1983 г. продемонстрировали эффект воздействия экзогенных половых гормонов на некоторые ее характеристики. К настоящему времени имеются фактические данные, свидетельствующие о наличии рецепторов к эстрогенам в эпидермисе, дерме и кровеносных сосудах [26].

У женщин, находящихся как в позднем репродуктивном периоде, так и в постменопаузальном климактерическом периоде, изменения в эпидермисе неспецифичны [3]. Сосочковый рисунок постепенно сглаживается, что соответствует «огрублению» рельефа кожи. Наблюдаются очаговые патологические изменения: вакуольная дистрофия эпидермоцитов, папилломатоз, паракератоз, дискератоз, иногда — атрофия.

Толщина дермы также уменьшается. Если у женщин, находящихся в позднем репродуктивном периоде, она имеет толщину до 2,1 мм, то в постменопаузальном климактерическом периоде — до 0,6 мм. Если пучки коллагеновых волокон хорошо структурированы и достаточно плотно упакованы у женщин, находящихся в позднем репродуктивном периоде, то в постменопаузальном климактерическом периоде они истончены и их упаковка рыхлая.

Обращает на себя внимание и изменение эластических волокон. Преимущественно линейная конфигурация волокон, наблюдающаяся у женщин в позднем репродуктивном периоде, сменяется их фрагментацией и явлениями эластоза в постменопаузальном климактерическом периоде.

Микроциркуляция кожи век претерпевает изменения уже у женщин в позднем репродуктивном периоде. Капилляры отличаются извитой конфигурацией и неравномерной шириной просвета, утолщением стенок. В глубоких слоях дермы обращают на себя внимание крупные вены с отечными стенками и извитым ходом. Их просвет имеет неправильную форму и, как правило, полнокровен.

У женщин, находящихся в постменопаузальном климактерическом периоде, капилляры немногочисленны, в стенках венул, артериол, мелких вен — явления склероза и фибриноидного набухания. Они также отличаются извитостью хода и неравномерной толщиной стенок. Лимфатические капилляры расширены [3].

Особого внимания заслуживают морфологические данные об изменениях в мышечных пучках круговой мышцы глаза.

▲ У женщин, находящихся в ***позднем репродуктивном периоде***, мышечные пучки различной толщины расположены плотно, разделены эндомизием неодинаковой ширины (***рис. 3.5***). Последний отличается плотной упаковкой тонких пучков коллагеновых волокон, среди которых находятся эластические волокна, некоторые из которых фрагментированы. В эндомизии наблюдаются очаги мукоидного набухания, что

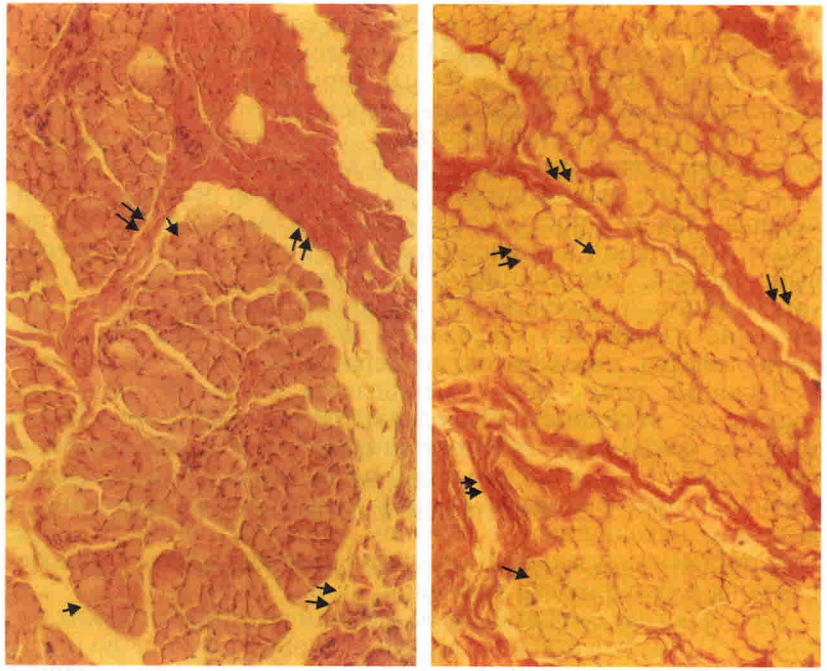

а б

Рис. 3.5. Круговая мышца глаза пациентки, находящейся в позднем репродуктивном периоде. Пучки мышечных волокон (↑) упакованы плотно, эндомизий (↑↑) тонкий, его волокна плотно расположены.

а — окраска гематоксилином и эозином, ×80; б — окраска по методу Ван-Гизона, ×80.

может быть связано с нарушением микроциркуляторных процессов, о которых свидетельствуют дилатация и стаз многих капилляров эндомизия и мышечной ткани, а также лимфостаз. Некоторые капилляры отличаются неравномерным диаметром просвета и «гофрированностью» стенок. В стенках мелких артериол и венул — явления склероза (***рис. 3.6***) [3].

У женщин, находящихся в ***перименопаузальном климактерическом периоде***, толщина мышечных пучков несколько возрастает, а плотность их упаковки заметно снижается по сравнению с предшествующей группой (***рис. 3.7; 3.8***). В единичных мышечных волокнах отмечена вакуолизация саркоплазмы (дистрофия). Ширина эндомизия увеличивается (***табл. 3.2***), его коллагеновые волокна эндомизия тонкие, располагаются рыхло. Многие эластические волокна подвергаются фрагментации, хотя определяются и линейные структуры. Большинство капилляров — с явлениями стаза, их стенки «гофрированы»,

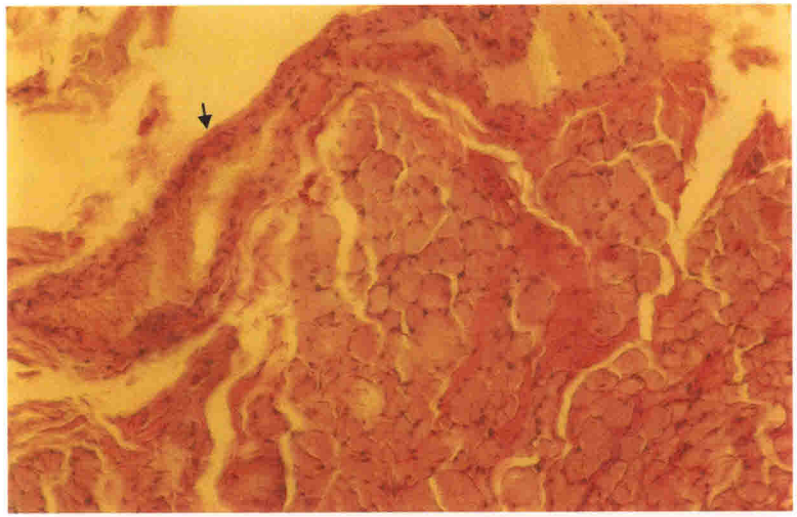

а

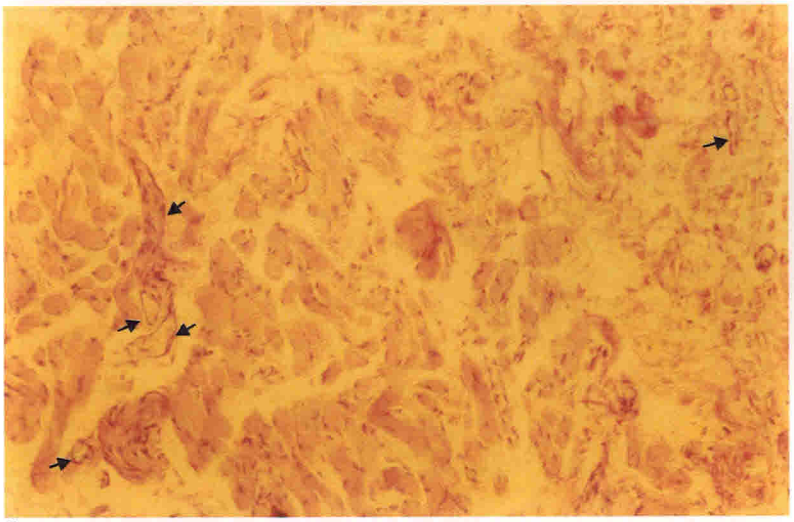

б

Рис. 3.6. Круговая мышца глаза пациентки, находящейся в позднем репродуктивном периоде.

а (↑) — артериола со склерозированными стенками и неравномерной шириной просвета. Окраска гематоксилином и эозином, ×180; б (↑) — капилляры расширенные с неравномерной шириной просвета и явлениями стаза в мышечной ткани. Окраска гематоксилином и эозином, ×80.

21. *Holland E.F., Studd J.W., Mansel J.P. et al.* Obstet. Gynecol. — 1994. — Vol. 83, N 2. — P. 180—183.

22. *Kuiper G.G., Enmark E., Pelto-Nuillo E. et al.*//Proc. Natl. Acad. Sci. U.S.A., 1996. — Vol. 93. — P. 5925—5930.

23. *Kuiper G.G., Shughrue P.J., Merchentaler I. et al.*//Front Neuroendocrinol. — 1998. — Vol. 19. — P. 253—286.

24. *Lurie N. et al.* Preventive care for womwn. Does the sex of the physician matter?//N. Engl. J. Med. — 1993. — Vol. 329. — P. 478—482.

25. *Maheux R., Naud F., Rioux M. et al.*//Amer. J. Obstet Gynecol. — 1994. — Vol. 170, N 2. — P. 642—649.

26. *MacLean A.B., Nicol L.A., Hodgins M.B.*//J. Reprod. Med.— 1990.— Vol. 35, N 11. — P. 1015—1016.

27. *Munne S., Alikani M., Tomkin G. et al.*//Fertil. Steril. — 1995. — Vol. 64. — P. 382—391.

28. *McKinlay S.M.*//Maturitas. — 1992. — Vol. 14. — P. 103—115.

29. *Pierard-Franchimont C., Letawe C., Goffin V. et al.*//Maturitas. — 1995. — Vol. 22. — P. 151—154.

30. *Paquet F., Pierard-Franchimont C., Fumal I. et al.*//Maturitas. — 1998. — Vol. 28. — P. 221—227.

31. *Ross G.* Mens Health Issues in Clinical Practice: Using Homeopathy as Part of a Complementary Medical Approaches//Biomedical Therapy. — 1997. — Vol. 15, N 3. — P. 94—95.

32. *Schmidt J.B., Binder M., Macheiner W. et al.*//Maturitas. — 1994. — Vol. 20. — P. 25—30.

33. *West C.* Reconceptualizing gender in physician-patient relationships// Soc. Sci. Med. — 1993. — Vol. 36, N 66.

Глава 4
Эстетическая блефаропластика

Хирургия есть искусство и, как таковое, она более всего требует творчества и меньше всего мирится с шаблоном.

В.В. Вересаев (1867—1945)

Нож должен быть смычком в руке настоящего хирурга.

К. Лангенбек

Термин «блефаропластика» ввел в 1829 г. Фрикке (цит. по В.П. Одинцову, К.Х. Орлову, 1933), и она в хирургии лица является технически наиболее тонким и сложным хирургическим вмешательством. История блефаропластики может быть понята и должна быть излагаема в связи с историей пластической хирургии, которая представляет собой обширную, очень важную художественную проблему, где физиология и хирургия подают руки друг другу [7]. Кожнопластическая хирургия, получив свое начало от древних индусских врачей, живших за 1400 лет до нашей эры, пройдя итальянскую школу брахиопластики [Тальякоцци, 1587], к началу XIX в. развилась в самостоятельную область хирургии глаза [5].

Блефаропластика в широком понимании этого термина подразумевает восстановление эстетики и сохранение (или восстановление) функции век в случаях их дефекта. Таким образом, нельзя не учитывать, что выполнение блефаропластики неразрывно связано с сохранением функции целостности глазного яблока. Для коррекции эстетических деформаций, связанных с процессами старения, как правило, достаточно иссечения избытков вялых тканей, приближая форму век к конфигурации, характерной для более молодого возраста. При заболеваниях (например, ксантелазмах) приходится иссекать измененные участки кожи и заменять при необходимости кожей других областей головы, а при различной более сложной патологии, включающей дефекты

конъюнктивы, мышц, кожи, необходимы сложные перемещения тканей. Таким образом, где оптимальное сохранение функции и формы достигнуто, там успех блефаропластики обеспечен и очевиден.

4.1. Эстетическая верхняя блефаропластика: техника выполнения

Эстетическая блефаропластика производится по эстетическим показаниям, когда возрастные изменения век придают лицу вид усталости, а никакими средствами декоративной косметики улучшить внешность не представляется возможным. Исходя из анализа деформации, в каждом конкретном случае иссекается избыточная кожа или операция сочетается с удалением жировых грыж. Возможно проведение операций в области верхних (верхняя блефаропластика), или нижних (нижняя блефаропластика) или одномоментно в области верхних и нижних век. Объем вмешательства обязательно согласуется с пациентом. Следует обратить внимание на его профессию, необходимость значительного сокращения зрительных нагрузок (минимум) на 3—4 нед. После обследования пациента при отсутствии местных или общих противопоказаний хирург приступает к блефаропластике.

4.1.1. Разметка

Планирование верхней блефаропластики начинают с разметки при спокойно сомкнутых веках, когда кожа находится в состоянии максимального естественного расправления, в положении пациента лежа. Точность определения избытков кожи зависит также от степени натяжения тканей вокруг орбитальной области (положение бровей, натянутость кожи нижних век, висков).

Чтобы увеличить стойкость нарисованных линий, веки должны быть полностью очищены от естественного кожного жира. За ночь до манипуляции пациентки должны удалить весь макияж. Затем, перед разметкой, веки обезжиривают спиртовыми растворами.

Нижняя граница разметки кожи проходит по естественной (пальпебральной) вкладке от одного угла глаза до другого, соответственно верхнему краю хряща века (***рис. 4.1***). При маркировке этой линии разреза краской важно, чтобы она находилась на 7—9 мм выше ресничного края, если собственная складка расположена низко. Это касается лиц с европейским строением век. У лиц же с монголоидным строением естественная складка расположена более низко и горизонтально.

Рис. 4.1. Разметка в области кожи верхних век: нижняя граница.

Внутренний конец разметки проводят в назальном направлении, чтобы охватить участки явно нависающей кожи, но никогда не переходит за назально-орбитальное вдавление на кожу носа. Проведение разреза так далеко кнутри может привести к почти необратимому разрастанию соединительной ткани с образованием эпикантуса. Кстати, нельзя забывать, что область внутреннего угла глаза относится к келоидоопасной.

Планирование разметки в **латеральном направлении** определяется объемом латерального нависания кожи. Если у пациента отсутствует нависание, то разрез заканчивают сразу за латеральным углом глазной щели. Если нависание обширное, разрез можно провести на 1 см или более за латеральный край глазницы. Направление предстоящего послеоперационного рубца всегда должно лежать между латеральным углом глазной щели и латеральной частью брови. В этом месте пациентки-женщины могут его замаскировать макияжем.

Верхняя граница будущего разреза проходит по основанию складки, сформировавшейся при взятии избытка кожи браншами анатомического пинцета. При этом край века не должен смещаться кверху и обнажать склеру. Форма иссекаемого участка напоминает запятую с суживающимся краем у внутреннего угла глаза (здесь избыток кожи всегда меньше) и расширением у наружного угла (***рис. 4.2***). Как показывают наблюдения, чаще всего пациенты связывают неудачу верхней блефаропластики с изменением визуальной конфигурации века — «круглый глаз», которое возникает после неполного иссечения избытка нависающих тканей в наружных отделах век.

4.1.2. Обезболивание

После завершения разметки проводят местную анестезию. В подкожное пространство верхнего века вводят примерно 2—3 мл 1 % раствора тримекаина с добавлением 0,1 % рас-

Рис. 4.2. Разметка в области кожи верхних век: верхняя граница.

твора адреналина (из расчета на 20 мл анестетика 3—4 капли адреналина). Перед тем как сделать разрез, должно пройти 5—7 мин, чтобы проявился сосудосуживающий эффект от введенного адреналина.

4.1.3. Разрез

Рассечение тканей верхних век, удаление намеченного краской участка кожи и другие хирургические манипуляции следует выполнять крайне осторожно, учитывая тонкость покровов и высокую функциональную значимость век. Для повышения точности, ровности линии разреза кожу век желательно при возможности растянуть. Пациенты с тонкой кожей, пожилые лица нуждаются в удалении меньшей части круговой мышцы, в то время как у пациентов с толстой кожей иссечение можно проводить через все слои (кожа, круговая мышца, подлежащая клетчатка) вплоть до апоневроза леватора верхнего века.

4.1.4. Удаление жировых грыж

При наличии жировых грыж волокна круговой мышцы глаза расслаивают тупым путем в среднем и внутреннем отделах, надсекают орбитальную фасцию. После этого окологлазничный жир свободно выходит в рану. Перед манипуляцией в жировую ткань вводят местный анестетик, поскольку при подкожном его введении он не проникает через тарзоорбитальную фасцию. Дополнительная местная анестезия необходима, так как при пережатии комка жировой ткани пациент почувствует боль. Далее избыток жировой ткани иссекают строго по дну раны, и культю грыжи обрабатывают (лигатура,

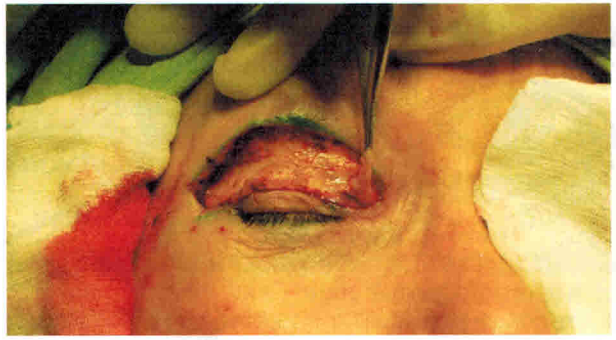

Рис. 4.3. Удаление кожно-мышечного лоскута и жирового тела на верхних веках.

электрокоагуляция и др.) (***рис. 4.3***). Подтягивание жира наружу опасно из-за возможности разрыва ткани с кровотечением в полость глазницы. Удалять необходимо только тот жир, который легко выходит в рану. Особое внимание требуется при удалении жира во внутреннем отделе — в зоне блокового нерва, где травма и даже глубокая анестезия могут вызвать диплопию. В области центрального отложения также важно не удалять слишком много жира, так как это приведет к западению века по ходу рубца с появлением трудно устранимой деформации (в таких случаях пациенты обращают внимание на своеобразное «печальное» выражение глаз).

4.1.5. Гемостаз

Кровотечение из раны обычно незначительное. Его останавливают электрокоагуляцией наиболее интенсивно кровоточащих сосудов, а затем — прикладыванием салфеток, смоченных холодным изотоническим раствором натрия хлорида. Последнее предпочтительнее, так как в дальнейшем заживление будет происходить без очагов некроза от электроприжигания или механического сдавления в лигатуре.

4.1.6. Закрытие раны

На рану накладывают наружные или внутрикожные швы. Края раны должны сводиться свободно. Возможно незначительное обнажение склеры, быстро проходящее по мере уменьшения послеоперационного отека тканей.

При выраженном увядании тканей верхнего века особую трудность представляет коррекция внутреннего угла глаза, где часто остается некоторый избыток кожи, трудно поддающийся удалению по стандартной методике. Частичное улучшение