6 Стандартные операции при остром и хроническом синусите

Эндоскопическая хирургия пазух возникла, по существу, из оперативного лечения хронической эмпиемы и хронического гиперпластического синусита. Поэтому последующее описание стандартных операций будет ориентировано, главным образом, на эти показания. Изредка такие операции применяют при рецидивирующем и осложнённом остром синусите, когда простая ринохирургия не приносит желаемого результата. Другие показания (эндоскопическое лечение осложнений синуситов, травм, пороков развития и новообразований) будут рассмотрены в отдельных главах, поскольку в этих случаях используются комбинации описанных методик либо требуются специальные их модификации.

Операции на полости носа

Септопластика

Во многих случаях коррекция носовой перегородки является необходимой предпосылкой для хорошего обзора операционного поля, безопасных условий оперирования, а также для создания идеальной формы носовой полости. Более того, коррекция часто показана из-за своей способности приводить к улучшению вентиляции хронически воспалённой слизистой оболочки. Поэтому план лечения должен включать мобилизацию и выпрямление перегородки.

Роль септопластики, как дополнительной меры по устранению причины хронического риносинусита, можно легко понять из КТ-изображения одностороннего гемисинусита на стороне выраженного искривления или шипа перегородки, который, оказывая давление на среднюю носовую раковину, приводит к её латеральному смещению и стенозированию полулунной щели (Рис. 6.**1**).

От описанной Киллианом (Killian) резекции перегородки с разрушением хряща следует отказаться, поскольку она совершенно необоснованно лишает перегородку опоры и не улучшает функцию верхнего сегмента, который так важен для физиологии прохождения воздушного потока. Эта операция была заменена методикой с экономным иссечением хряща, которую впервые описал Cottle. В каждом конкретном случае метод, разумеется, может быть модифицирован; описанный ниже собственный метод автора этой книги представляет собой лишь один из множества вариантов (Wigand, 1978). «Подводные камни», связанные с одновременным выполнением ринопластики и ЭХП, будут рассмотрены в Главе 10.

Вначале делают полупроникающий разрез вдоль края перегородочного хряща в левом или правом преддверии носа в месте перехода кожного покрова в слизистую оболочку (Рис. 6.**2**). Через этот разрез с помощью полуострого дис-

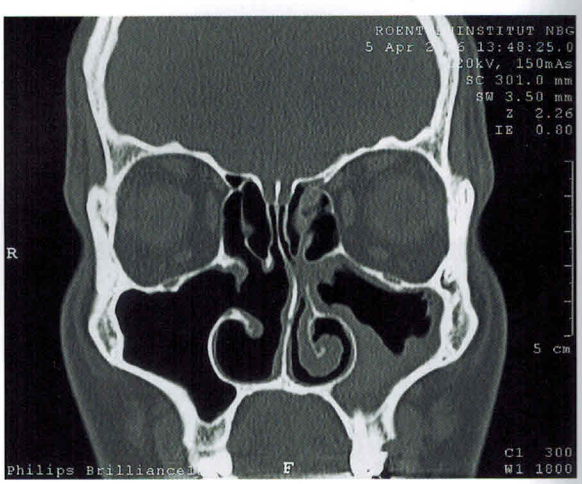

Рис. 6.**1** Заметное выпуклое искривление носовой перегородки влево, вызывающее сужение среднего носового хода; оно способствует развитию одностороннего хронического гемисинусита из-за давления на среднюю носовую раковину и стенозирования полулунной щели.

сектора полностью отслаивают перихондрий книзу до дна носа только на стороне разреза. Эта отсепаровка продолжается кзади, дальше места соединения хряща с костной перпендикулярной пластинкой. Противоположная сторона хряща также может быть обнажена в объёме, необходимом для подрезания или надрезания/мобилизации перихондрия вдоль нижнего края.

В случае создания «туннеля» в задне-нижнем сегменте переднего отдела основания перегородки выполняют обнажение премаксиллы и нёбных гребней вместе с выступающим дорсальным краем четырёхугольного хряща (Рис. 6.**3 a, b**). При этом сбивают мешающие латеральные гребни премаксиллы и нёбных отростков (см. Рис. 2.**3** и 2.**35**). Затем по всей длине высвобождают зачастую подвёрнутый нижний край, который нередко образует около сошника «восходящий гребень»; далее хрящ подрезают, отсекая полоску снизу.

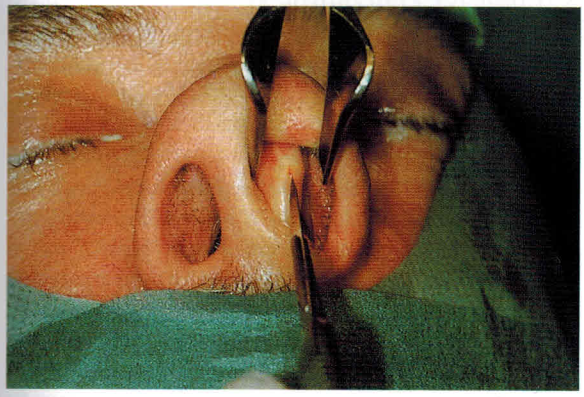

Рис. 6.**2** Полупроникающий разрез в левом преддверии носа на всю длину нижнего края перегородки.

Сам сошник, вместе с перпендикулярной пластинкой, полностью выделяют с обеих сторон и резецируют в нужном объёме. Вначале открывают уже упомянутое соединение хряща с костью и уже отсюда обнажают перпендикулярную пластинку кзади до клиновидной пазухи и кверху почти до места её прикрепления к своду носа. Затем центральную пластинку вырезают долотом, подравнивают её на боковом столике, выпрямляют, если нужно, зауживают и возвращают на центральное место (Рис. 6.**4**, см. также Рис. 2.**33**). Этот этап завершается частичной резекцией выступа сошника, главным образом, его треугольного блока (Рис. 6.**5**). Успешное исправление перегородочной инфраструктуры значительно облегчает проведение эндоскопических вмешательств на решётчатом лабиринте, а также способствует облегчению послеоперационного ухода и восстановлению слизистой оболочки.

Чтобы получить от подвижности перегородки максимальную пользу, выполнение последнего этапа коррекции перегородки нужно отложить до тех пор, пока эндоскопическое вмешательство на пазухе не будет полностью закончено. После обнажения четырёхугольного хряща с обеих сторон выполняют заключительный этап вмешательства на перегородке — наложение преддверного ротирующего шва — специального шва (Рис. 6.**6**), который не только

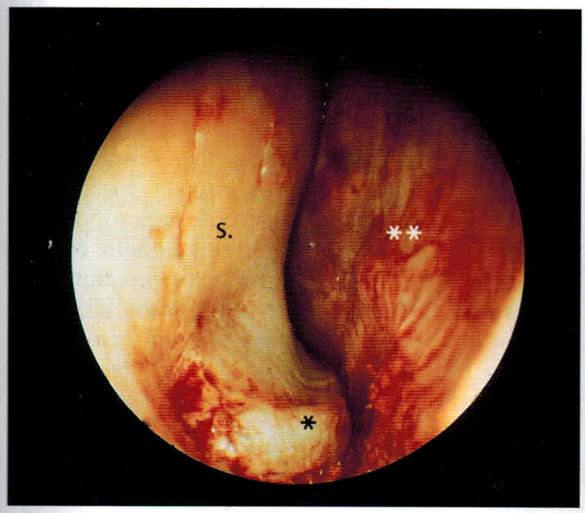

a

Рис. 6.**3 a** Рассечение костно-хрящевого соединения над премаксиллой после полного обнажения перегородки (S.). Справа видна внутренняя поверхность слизистой оболочки (**) и перихондрия перегородки. Избыточный хрящ в области дна носа формирует гребень (*).

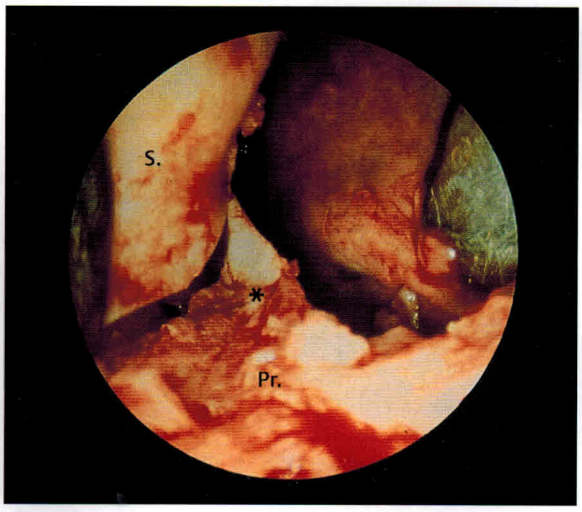

b

b Вид сверху на премаксиллу (Pr.), перед её сужением. Слизистая оболочка перегородки (S.) с обеих сторон отделена от кости до самого дна носа. Избыточный хрящ резецирован.

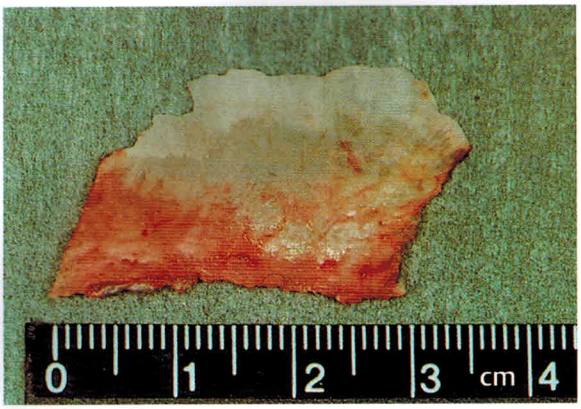

Рис. 6.**4** Удалённый фрагмент перпендикулярной пластинки перегородки (сантиметровая шкала). После выпрямления, в конце операции его реимплантируют.

Рис. 6.**5** Поперечный гистологический срез треугольного блока сошника с прикреплённым к нему нижним краем четырёхугольного хряща (*) (эластика-ван Гизон, × 4).

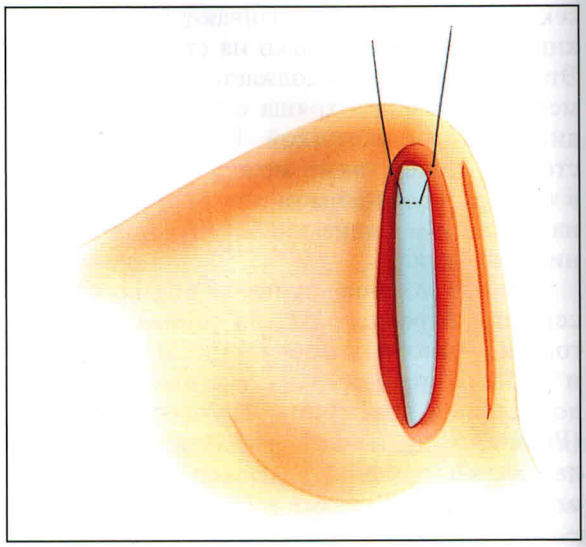

Рис. 6.**6** Схема хрящевого ротирующего шва, применяемого для закрытия полупроникающего разреза справа. Тонкий узел ротирует опустившийся четырёхугольный хрящ вверх, к его первоначальному положению в носовой колумелле.

сопоставляет края раны, но ещё и ротирует четырёхугольный хрящ в передне-верхнем направлении. Хрящевая часть перегородки, таким образом, вновь обретает прежнее натяжение относительно спинки носа, которое часто утрачивается после удаления перпендикулярной пластинки. С помощью ротирующего шва хрящ удерживается в своём первоначальном положении, при этом проседание слабого треугольника предотвращается. К проседанию спинки носа гораздо чаще приводит задняя ротация четырёхугольного хряща, чем резекция его нижнего края. Если перегородочный хрящ был рассечён лишь с одной стороны, принятие дополнительных мер является излишним. Когда из-за повреждения или предыдущего хирургического вмешательства пластинка фрагментируется, поднять инфраструктуру можно с помощью ротационной фиксации задне-нижнего края хряща к премаксилле посредством викрилового шва. В дополнение к хрящевому ротирующему шву, для надёжного закрытия полупроникающего разреза на края раны накладывают два более глубоких отдельных шва.

Дополнительное использование фибринового клея может оказаться полезным как в случае повреждения слизистой оболочки, так и при реимплантации кости или хряща. Хотя обычно потребности в адгезиве не возникает. Умеренное сдавление реконструированной перегородки в течение 3–4 дней наложенными с обеих сторон сплинтами (см. Рис. 4.**11**), которые фиксируются одним или двумя матрацными швами, доказало свою эффективность и в отношении стабилизации перегородки, и в отношении профилактики образования гематомы. В случае, если во время операции было выраженное кровотечение из костных кровеносных сосудов, а слизистая оболочка перегородки при этом осталась интактной, чтобы обеспечить выход крови при возможном послеоперационном кровотечении, в III области перегородки (см. Рис. 2.**30 c**) желательно сделать маленький вертикальный разрез. Лечение носового кровотечения описания не требует;

этот вопрос, наряду с вопросом нормального кровоснабжения, детально обсуждался Stamm и соавт. (2000).

Если перегородочная инфраструктура представляется устойчивой и опасений по поводу возникновения гематомы нет, тампонирование носа после септопластики проводить не обязательно. Однако в случае сочетания септопластики с конхотомией или обширной операцией на пазухах полезна тампонада в течение одного или двух дней губкой Merocel или гелевой губкой. В этом случае желательно введение дыхательных трубок (см. Главу 4).

При одновременном выполнении ринопластики и ЭХП имеются свои «подводные камни». В случаях сопутствующего хронического риносинусита на фоне выраженной деформации носа — к примеру, при заметно искривлённом носе — может быть затруднён эндоскопический обзор и могут возникнуть препятствия для послеоперационного очищения раны. В принципе, ЭХП можно комбинировать с ринопластикой (Millmann and Smith, 2002), однако следует убедиться в том, что остающиеся на длительное время сплинты и тампонада носа не будут мешать непосредственному послеоперационному уходу за пазухами.

Турбинэктомия

Нет необходимости рассматривать здесь различные показания и методики, применяемые для уменьшения размера носовых раковин (Clement and White, 2001), особенно нижних. Уменьшение нижней или средней раковины требуется при выполнении многих операций на решётчатом лабиринте, особенно в том случае, если нужно улучшить носовое дыхание или если нужно расширить операционное поле, чтобы обеспечить хороший обзор и возможность введения инструментов, необходимых для лечения синусита.

Резекция нижней носовой раковины

Часто бывает необходимо резецировать избыточно гипертрофированную кавернозную мягкую ткань. Для этого с успехом применяют поверхностное линейное прижигание CO_2-лазером; его вполне можно выполнять как самостоятельную амбулаторную процедуру под местным обезболиванием с помощью спрея. При этом можно ожидать немедленного уменьшения заложенности носа, однако пациента следует проинформировать о таких преходящих явлениях, как образование корок и неприятный запах. При чрезмерно выраженной дряблой гиперплазии удовлетворительного результата можно достичь путём резецирования полоски раковины с помощью длинных носовых ножниц, которые накладывают вдоль свободного лобулярного края нижней раковины; хотя в этом случае довольно распространены умеренное образование корок и кровотечение из краёв раны, а также боль во время послеоперационного лечения. Полезно применение биполярного каутера и фибринового клея. Объёмные задние концы (Рис. 6.7) срезают острыми петлями.

Самой лучшей процедурой для уменьшения костной основы нижней носовой раковины является подслизистая частичная резекция отрезка турбинальной кости по методу Legler. Эта методика предохраняет слизистую оболочку и в каждом конкретном случае может быть модифицирована (Passali и соавт., 2003).

Резекция средней носовой раковины

Среднюю носовую раковину следует рассматривать как структуру, защищающую средний носовой ход (Рис. 6.**8 a, b**). Она защищает полулунную щель от патогенных загрязнений, сохраняя выводные отверстия околоносовых пазух чистыми. С другой стороны, в случае гиперплазии или дисплазии раковины она может блокировать вентиляцию и дренаж пазух. При эндоскопии остиомеатального комплекса с помощью жёсткого эндоскопа, а также при послеоперационных манипуляциях на вскрытых решётках раковина обычно является болезненным препятствием. Подрезание средней носовой раковины способствует, главным

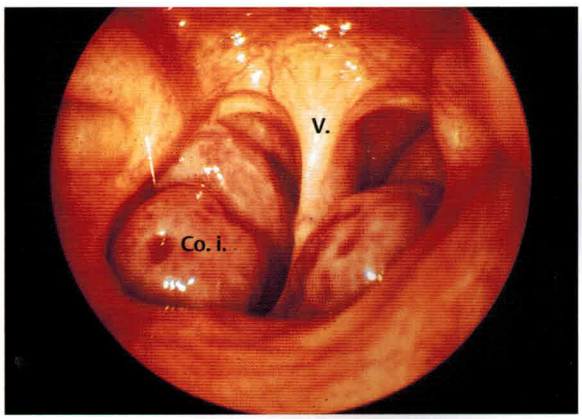

Рис. 6.**7** Объёмные задние концы нижней (Co. i.) и средней раковин суживают хоану. Вид через трансорально введённый 90° эндоскоп. V. — сошник.

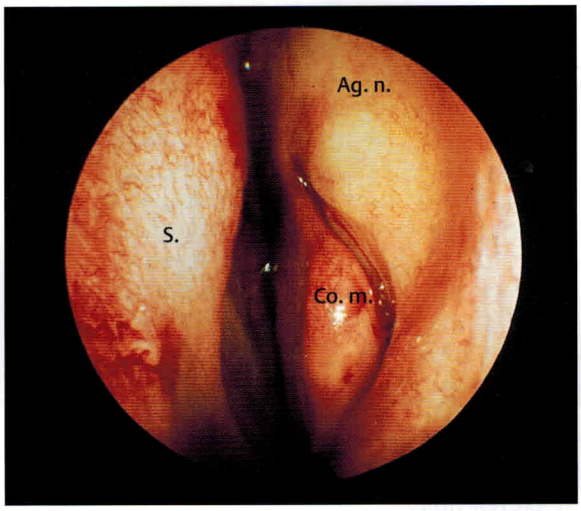

a

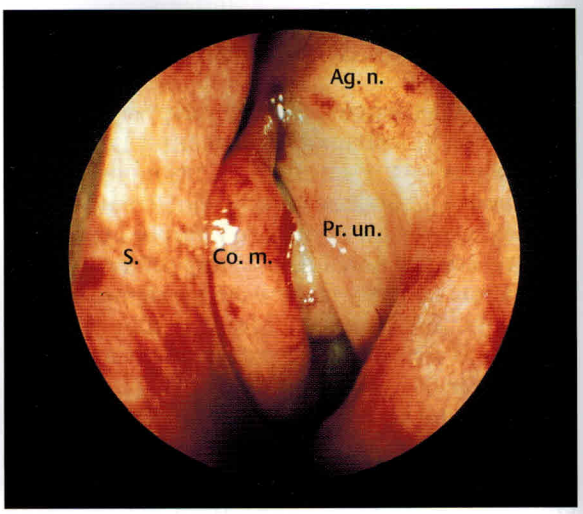

b

Рис. 6.**8 a, b** Левая средняя носовая раковина, блокирующая средний носовой ход. **a** До медиализации. S. — перегородка носа. Co. m. — средняя носовая раковина. Ag. n. — agger nasi. **b** После медиализации средней носовой раковины (Co. m.) стали видны крючковидный отросток (Pr. un.) и булла. S. — перегородка носа. Ag. n. — agger nasi.

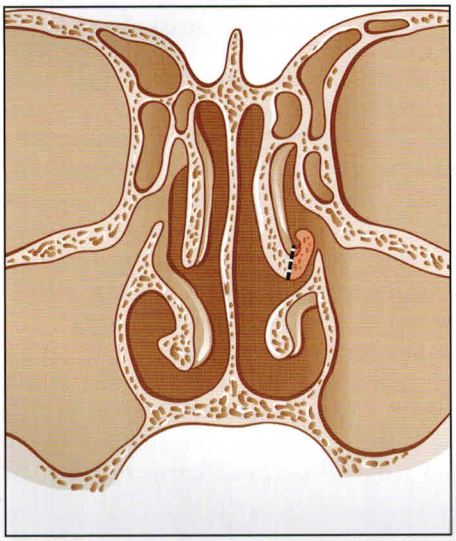

a

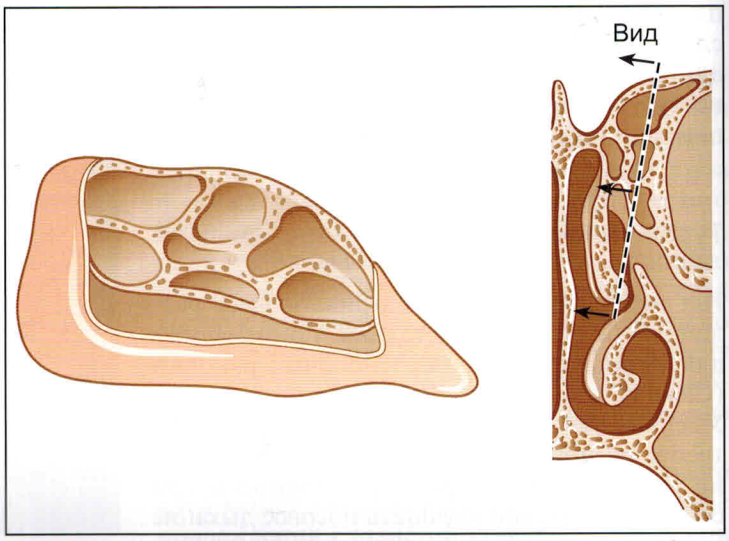

b

Рис. 6.**9 a, b** Подрезание средней носовой раковины для расширения доступа к среднему носовому ходу и решётчатому лабиринту (схема).

a Резекция объёмного края параллельно вертикальной базальной пластинке.

b Вертикальная базальная пластинка, в верхнем сегменте видны перегородки турбинальных клеток.

образом, хорошему обзору среднего носового хода. В большинстве случаев при операциях на решётчатом лабиринте автор использует особую методику, при которой медиально расположенное свободно свисающее тело раковины истончается в плоскости прохождения её базальной пластинки и дорсального прикрепления к клиновидной кости (Рис. 6.**9 a, b**). С помощью режущего кольцевого конхотома загнутый гиперплазированный край резецируется спереди назад до его дорсального конца. Это подрезание открывает широкую «дверь» в средний носовой ход и облегчает доступ к решётчатому лабиринту практически без всякого повреждения обонятельной щели и с сохранением всей биологически активной слизистой оболочки носа. Мешающее кровотечение из турбинальных сосудов можно остановить с помощью биполярной коагуляции.

Ограниченная резекция средней носовой раковины может также потребоваться, если её передний конец полипозно изменён и блокирует

8 Неудачи и повторные хирургические вмешательства

Показания и предпосылки

- Запланированные или спонтанные двухэтапные операции
- Сохраняющееся или вновь возникшее расстройство носового дыхания
- Персистирующий или рецидивирующий синусит
- Расстройство обоняния
- Послеоперационные осложнения
- Хирургические ошибки
- Неадекватный послеоперационный уход
- Нарушенное анатомическое строение
- Системная дисфункция слизистой оболочки
- Вредные привычки и неблагоприятные факторы окружающей среды

Принципы

Несмотря на свою популярность, эндоскопическая хирургия пазух (ЭХП) до настоящего времени считается опасной и в долгосрочной перспективе недостаточно эффективной, а также якобы часто требует проведения повторных операций. Осложнения ЭХП и их устранение будут затронуты в главе 9, посвящённой травмам; причины неудач и принципы ревизионных вмешательств будут проанализированы ниже.

При наличии жалоб у ранее оперированного пациента ринолог должен проанализировать клиническую картину и послеоперационный анамнез, включая социально-психологические аспекты; затем провести тщательный эндоскопический осмотр и, возможно, назначить КТ сканирование, лабораторные исследования (с целью поиска причинных агентов) и клиническое обследование.

Показания для повторной операции (если, конечно, она не была запланирована в качестве дополнительного вмешательства в рамках двухэтапного протокола) основываются на полученных при обследовании данных; они диктуются и подкрепляются имеющимися у пациента симптомами. Врач, верный принципу этиотропной терапии, безусловно должен стремиться идентифицировать и обдумать все возможные причины нежелательного исхода — например, хирургические ошибки, недостаточный послеоперационный уход, нарушенное анатомическое строение, системную недостаточность слизистой оболочки или вредные привычки — и приложить усилия для предотвращения подобных неудач в дальнейшем.

Причины неудач и их устранение

Персистирующий или рецидивирующий хронический синусит

Сохраняющийся после предшествующей ЭХП **синусит** является основной жалобой пациентов, которые продолжают или вновь начинают страдать от заложенности носа, гиперсекреции, головных болей, астматического бронхита и т.д. Среди таких неудовлетворённых пациентов много тех, кто сообщает о возникновении жалоб лишь по прошествии нескольких недель или месяцев после операции, причём в течение всего этого периода они чувствовали заметное улучшение. Те пациенты, которые все еще наслаждаются свободным носовым дыханием и отсутствием головных болей в лобной области, часто жалуются на изолированный астматический бронхит и постоянно посещают пульмонолога, принимают многочисленные симптоматические средства, пока в качестве причины распространяющегося раздражения слизистой оболочки не начинает рассматриваться скрыто протекающий синусит.

В таких случаях во время эндоскопии носа может создаться впечатление о восстановлении слизистой оболочки видимых полостей; для вы-

явления очагов в отдалённых областях показана КТ визуализация. В качестве альтернативы исследователь может обнаружить незначительные изменения — отёк слизистой оболочки или мелкие полипы. Если в результате этих изменений блокируется маленькое верхнечелюстное окно или лобно-носовой проток (Рис. 8.**1 a, b**), их проходимость можно восстановить с помощью небольшого вмешательства. Одиночные рубцовые тяжи, перекрывающие передний отдел решётчатого лабиринта (Рис. 8.**2**), могут привести к формированию порочного круга в виде блокирования, реинфицирования и полипоза. Наиболее неблагоприятным вариантом является повторная окклюзия решётчатых пазух рубцовоизменённой гиперплазированной слизистой оболочкой (Рис. 8.**3**).

Несмотря на проведенное ранее хирургическое вмешательство, **хронический синусит** по разным причинам (резистентные микроорганизмы, блокирование лимфооттока рубцовой тканью, некротизированные остатки кости и

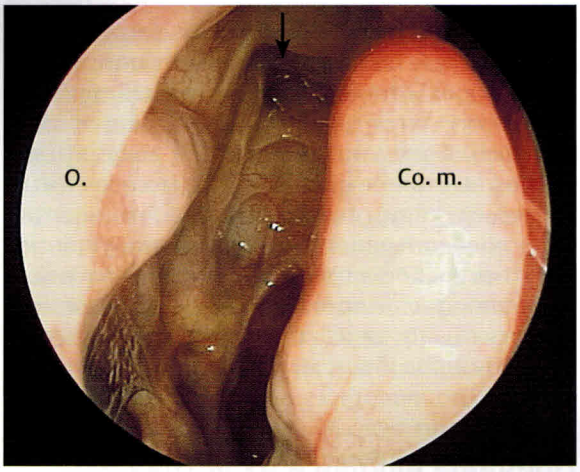

a

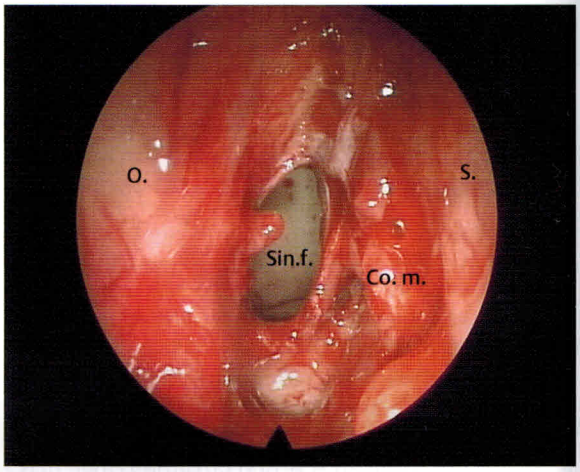

b

Рис. 8.1 **a, b** Повторное закрытие лобно-носового протока тонким фиброзно-слизистым рубцом (↓).

a Здоровый, на первый взгляд, решётчатый лабиринт по прошествии 6 месяцев с момента пансинусной операции; пациент страдает от головных болей в лобной области. O. — глазница. Co. m. — средняя носовая раковина.

b Повторно вскрытое и расширенное лобно-решётчатое окно обеспечивает дренирование эмпиемы лобной пазухи (Sin. f.). O. — глазница. Co. m. — средняя носовая раковина. S. — перегородка носа.

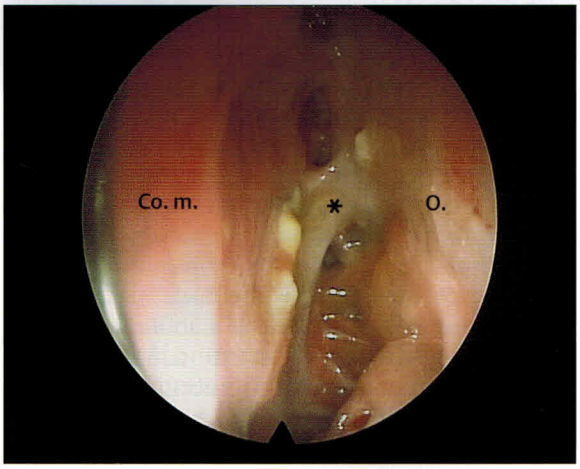

Рис. 8.**2** Маленький свежий рубец (*), тянущийся через самую переднюю решётчатую клетку, блокирует лобно-носовой проток. O. — глазница. Co. m. — средняя носовая раковина.

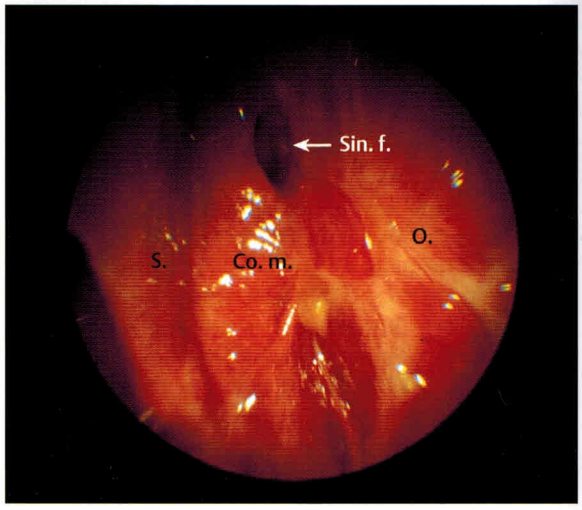

Рис. 8.**3** Рубцовоизменённый левый решётчатый лабиринт с оставшимися блокированными клетками, поддерживающими течение хронического риносинусита. Sin. f. — лобная пазуха. O. — глазница. Co. m. — средняя носовая раковина. S. — перегородка носа.

секвестры) может **прогрессировать** (Рис. 8.**4**). **Облитерация** переднего отдела решётчатого лабиринта коллагеновыми тяжами приводит к расстройству вентиляции и механизма самоочистки прилегающих островков слизистой оболочки, а также к реорганизации лимфатической сети, вызывающей развитие гиперпластического мукозита в ранее здоровых отделах. Подобная ситуация нередко возникает в области вновь образованного соустья лобной пазухи и даже у края широкой антростомы (Рис. 8.**5 a**). К таким же последствиям способны привести грануляции; они могут разрастаться, эпителизироваться и, принимая форму крупных полипов (Рис. 8.**5 b**), блокировать назоантростому. Chu и соавт. (1997) проанализовали случаи хирургических ревизий и установили места, где имеется склонность к развитию персистирующего синусита; похожее сообщение сделал Ramadan (1999).

Ещё одной кардинальной проблемой является **латерофиксация** резецированной средней носовой раковины. После частичной турбинэктомии с экзентерацией полипозно-изменённых турбинальных клеток, сагиттальная базальная пластинка теряет устойчивость и приобретает склонность к боковому смещению (Рис. 8.**6 a, b**); подобная ситуация нередко возникает и при расщеплении concha bullosa. Профилактика латерофиксации с помощью так называемой методики синехий — фиксация раковины к носовой перегородке (Bolger и соавт., 1999; Lindemann и соавт., 2002) — представляется спорной с точки зрения сохранения открытой обонятельной щели.

Повреждение мукопериоста может привести к **остеонеогенезу** в виде наложения. Такой ограниченный, а иногда и распространённый, рост новой кости, как правило, возникает после радикальных операций, сопровождающихся обширными потерями выстилающего мукопериоста. Под нетронутым мукопериостом костные разрастания не возникают. Встречается такой остеонеогенез нерегулярно, патогенез его неизвестен; это напоминает похожие реакции при хирургии среднего уха. Излюбленными местами его возникновения являются верхнечелюстные и клиновидные пазухи (Рис. 8.7). При возникновении остеонеогенеза в области оперирован-

Рис. 8.**4** Оставшийся в левой верхнечелюстной пазухе костный фрагмент (*) привёл к формированию гранулёмы и персистирующего мукозита (аксиальная КТ).

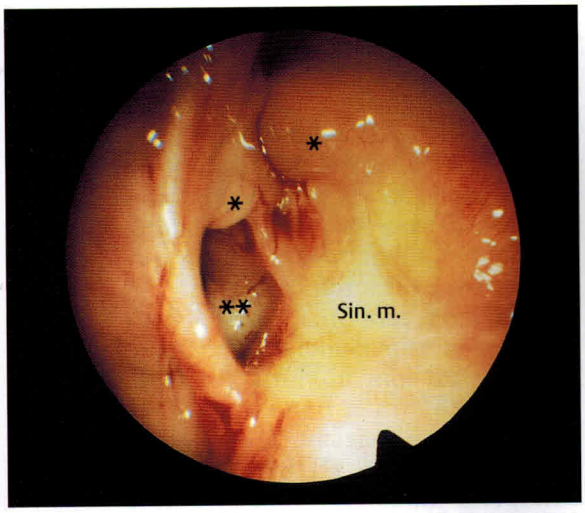

a

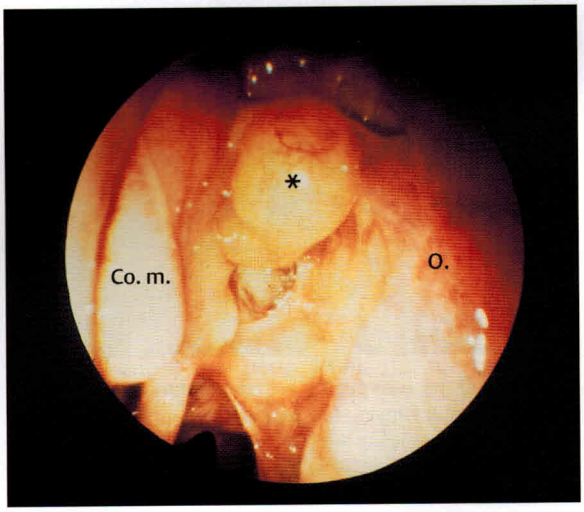

b

Рис. 8.**5**

a Небольшие отечные полипы (*) вблизи открытой антростомы (**). Обзор оперированной левой верхнечелюстной пазухи (Sin. m.) с помощью эндоскопа, проведенного через клыковую ямку.

b Крупный грануляционный полип в переднем отделе левого решётчатого лабиринта блокирует лобно-носовой проток; состояние после эндоскопической этмоидэктомии, сопровождавшейся недостаточным послеоперационным уходом. O. — глазница. Co. m. — средняя носовая раковина.

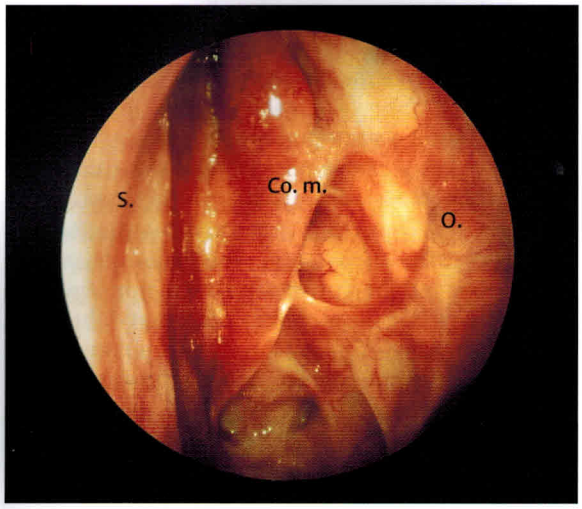

a

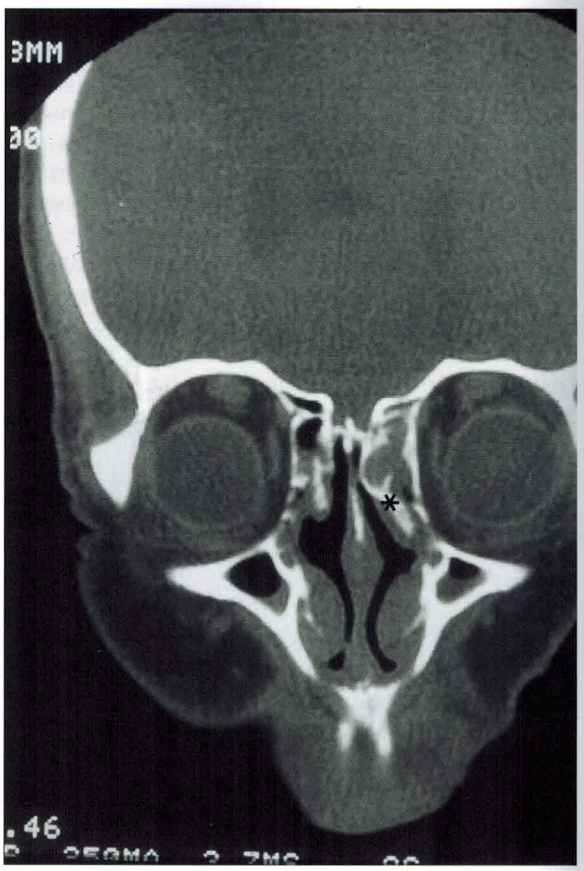

b

Рис. 8.**6 a, b** Латерофиксация средней носовой раковины после эндоскопической этмоидэктомии.

a Окклюзия передних решётчатых клеток средней носовой раковиной (Co. m.), фиксированной рубцовым образованием к латеральной стенке решётчатого лабиринта (70° эндоскоп). O. — глазница, S. — перегородка носа.

b На корональной КТ видны латерофиксация левой средней носовой раковины (*) к глазничной стенке и персистирующий этмоидит.

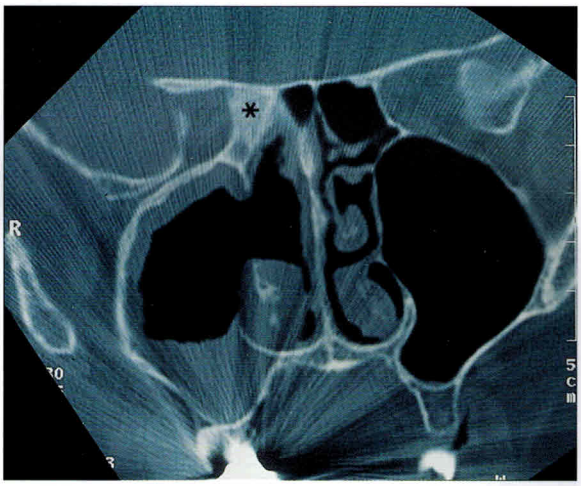

Рис. 8.**7** Остеонеогенез (*) правой клиновидной кости на фоне персистирующего одностороннего пансинусита после множественных эндоназальных и наружных пансинусных операций с калечащими турбинэктомиями.

ного лобно-носового протока развивается его выраженный стеноз — лишнее напоминание о необходимости сохранения, по меньшей мере, 50 % слизистой выстилки протока.

Все эти структурные изменения системы узких околоносовых полостей, рассмотренные здесь в общих чертах, приводят к задержке отделяемого, вызывая формирование порочного круга в виде инфицирования, воспаления, гиперплазии слизистой оболочки и обструкции. Персистирование и рецидивирование синуситов гораздо чаще является результатом нарушения биомеханики, чем следствием генуинного поражения слизистой оболочки.

С другой стороны, устойчивые к лечению персистирующие или рецидивирующие грануляции или полипы должны насторожить ринолога в отношении возможных системных заболеваний — муковисцидоза, непереносимости НПВС (болезни Видаля), синдрома цилиарной дисфункции и гранулематоза Вегенера (Рис. 8.**8**). Под маской не вызывающей подозрений полипозной гиперплазии может скрываться даже инвертированная папиллома.

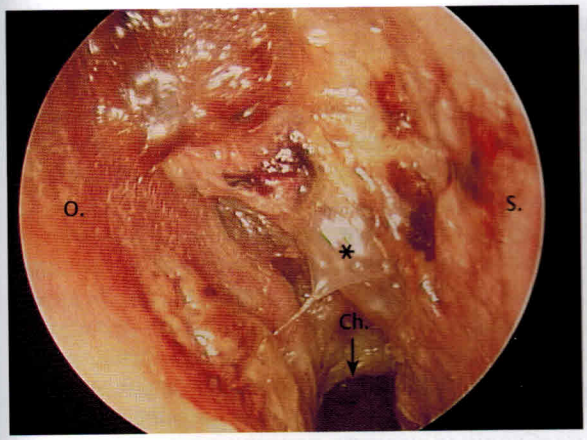

Рис. 8.8 Устойчивые к лечению секретирующие грануляции (*), расположенные в правом решётчатом лабиринте, привели к разрушению средней носовой раковины. При гистологическом исследовании биоптата был выявлен гранулематоз Вегенера (70° эндоскоп). O. — глазница. S. — перегородка носа. Ch. — хоана.

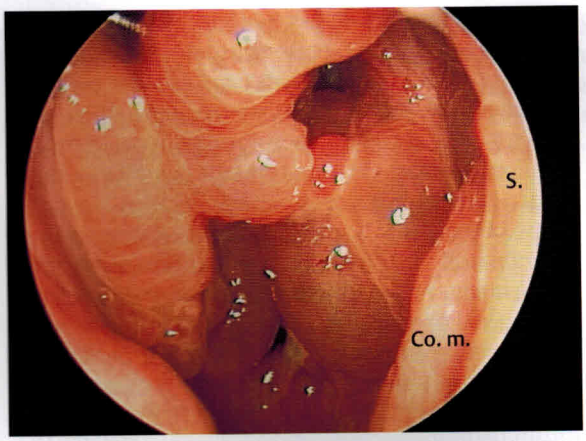

Рис. 8.9 Массивный рецидивирующий полипоз после пансинусной операции с облитерацией решётчатого лабиринта и окклюзией выводных путей околоносовых пазух. S. — перегородка носа. Co. m. — средняя носовая раковина.

Эндоскопическое исследование полости носа и параназального операционного поля позволяет выявить патологическое отделяемое, отек слизистой и полипы, а также оценить сообщение оперированных пазух с полостью носа. Гораздо более информативным методом является **новое КТ сканирование**, позволяющее определить поражение клеток и полостей, повторное образование полипов, закрытие протоков и окон грануляциями и рубцами. Оно представляет особую ценность при выявлении блокированных отсеков и мукоцеле, которые иногда могут приводить к поражению костных структур. Поэтому в дополнение к эндоскопическому исследованию представляется разумным использование КТ для выявления облитерированных или стенозированных узких мест, где вентиляция и дренаж затруднены. Во всех подобных случаях, особенно если прогрессирующий носовой полипоз приводит к нарушению функциональной анатомии (Рис. 8.**9**), пациенту необходимо без колебаний предлагать новую пансинусную операцию с сопутствующим применением стероидов.

Лабораторные исследования включают взятие мазков для выявления причинных микроорганизмов и грибов; возможно тестирование на наличие аллергического синдрома, если оно не было проведено ранее. Взятие биоптата для гистологического исследования позволяет дифференцировать более серьёзные нарушения. Также возможно назначение общего клинического обследования для исключения сахарного диабета, болезней крови и почек и других системных нарушений; необходимо выяснить вопрос о постоянном приёме препаратов, влияющих на слизистую оболочку (например, антигипертензивных средств и антиконвульсантов), и наличии вредных факторов окружающей среды (см. ниже).

Ревизионные вмешательства при персистирующих или рецидивирующих синуситах после ранее выполненных эндоназальных операций на пазухах, в основном, производятся через расширенный эндоназальный эндоскопический доступ. Он был предложен при «повторном плановом вмешательстве» после ЭХП в педиатрической практике (Walner и соавт., 1998). Через этот доступ можно повторно выполнить второе или даже третье вмешательство. Я не вижу никакой необходимости переходить к наружному доступу, если при первоначальной операции в ходе использования трансфациального или трансорального подходов не была разрушена костная суперструктура. Однако даже в этой ситуации, которая в наши дни встречается редко, вполне можно достичь выздоровления, используя только эндоскопию. Основной заботой при любом виде доступа является окончательное формирование или реорганизация внутриносовых структур для обеспечения свободного прохождения воздуха или отделяемого, благодаря достижению полной пневматизации, причём с максимально возможным сохранением оставшейся слизистой оболочки. С этой целью в ходе проведения ревизионных вмешательств особое внимание уделяют областям, вызывающим блокаду. Поэтому «вторая попытка» нацелена на репонирование и резецирование отклонённых носовых раковин, иногда на ревизионную

Эндоскопическая хирургия околоносовых пазух и переднего отдела основания черепа

Почти двадцать лет прошло после публикации первого издания этой монографии по эндоскопической хирургии околоносовых пазух (ЭХП). И вот долгожданное, полностью переработанное и дополненное второе издание, наконец, успешно издано, в том числе, впервые, на русском языке.

Эндоскопическая хирургия околоносовых пазух и переднего отдела основания черепа, написанная М. Э. Вигандом, одним из пионеров в данной области, является важной вехой в области хирургии околоносовых пазух. Сегодня ЭХП является всемирно распространенным методом выбора при хирургическом лечении хронических риносинуситов; в течение последних лет к показаниям были добавлены травмы, пороки развития и опухоли.

Особенности настоящего издания:

- Наполнены самым современным содержанием основные положения, включая базовую концепцию лечения хронических риносинуситов и главы, посвященные диагностике, инструментам и анестезии.
- Детали эндоскопического и микроскопического подходов подробно иллюстрированы в главе по эндоскопической анатомии, которая построена как руководство для учебного курса.
- Демонстрация типичных операций на перегородке носа и околоносовых пазухах дополнена уникальным разделом, посвященным транскраниальному вскрытию переднего отдела основания черепа и околоносовых полостей в ходе междисциплинарного нейроринохирургического вмешательства.
- Четыре специальные главы посвящены лечению осложнений риносинуситов, травм, пороков развития и опухолей.
- Более 580 иллюстраций и схематических рисунков дополняют и обогащают текст. Изображения отличного качества фокусируют внимание на анатомических аспектах и облегчают ориентацию в полости носа и околоносовых пазухах, что помогает хирургу достичь целей вмешательства и избежать ложных путей. Включение столь большого количества иллюстраций и схем трансформирует руководство в некоторое подобие иллюстрированного атласа.

Книга предназначена не только для оториноларингологов, но и для всех специалистов, желающих узнать больше об ЭХП и ее расширенных приложениях. Настоящее издание носит выдающийся характер, отражая опыт одного из истинных мастеров в своей области, а также современное состояние обсуждаемой темы.

ISBN 978-5-91803-001-1

9 785918 030011

Медицинская литература
www.medlit.biz