УДК 616.831-005.4-089 01-УПС-2474
ББК 56.138.7
Х49

**Рецензент:**
*А.Э. Талыпов* — д-р мед. наук, ст. научн. сотрудник отделения нейрохирургии ГБУЗ «Научно-исследовательский институт скорой помощи им. Н.В. Склифосовского Департамента здравоохранения г. Москвы».

Х49 **Хирургия массивного ишемического инсульта** / В. В. Крылов [и др.]. — М. : ГЭОТАР-Медиа, 2016. — 136 с. : ил.

ISBN 978-5-9704-3808-4

В книге освещены эпидемиология, патогенез, диагностика, особенности течения и хирургического лечения массивного ишемического инсульта. Особое внимание уделено описанию хирургической тактики при злокачественной форме заболевания. Представлены показания к хирургическому лечению при злокачественных формах инсульта. Определены показания для мониторинга внутричерепного давления у больных с массивным ишемическим инсультом, а также описана динамика внутричерепного давления после проведения декомпрессивной краниотомии.

Предназначена для нейрохирургов, неврологов, анестезиологов-реаниматологов, реабилитологов, врачей смежных специальностей, клинических ординаторов и студентов.

УДК 616.831-005.4-089
ББК 56.138.7

*Права на данное издание принадлежат ООО Издательская группа «ГЭОТАР-Медиа». Воспроизведение и распространение в каком бы то ни было виде части или целого издания не могут быть осуществлены без письменного разрешения ООО Издательская группа «ГЭОТАР-Медиа».*

© Коллектив авторов, 2016
© ООО Издательская группа «ГЭОТАР-Медиа», 2016
© ООО Издательская группа «ГЭОТАР-Медиа», оформление, 2016

**ISBN 978-5-9704-3808-4**

# ОГЛАВЛЕНИЕ

Авторский коллектив . . . . . 5
Список сокращений и условных обозначений . . . . . 6

**Глава 1. Эпидемиология, этиология, патогенез и диагностика супратенториального массивного ишемического инсульта** . . . . 7
1.1. Эпидемиология массивного ишемического инсульта . . . . . 7
1.2. Этиология и патогенез массивного ишемического инсульта . . . 8
1.3. Диагностика массивного ишемического инсульта *(совместно с Е.В. Григорьевой, Ю.В. Кемеж, О.М. Урванцевой)* . . . . . 10
Нейровизуализация . . . . . 10
Лабораторная диагностика . . . . . 19
Литература . . . . . 21

**Глава 2. Особенности течения супратенториального массивного ишемического инсульта** . . . . . 27
2.1. Клиническая картина . . . . . 28
2.2. Дислокационный синдром . . . . . 28
2.3. Геморрагическая трансформация и множественная ишемия головного мозга . . . . . 35
2.4. Внечерепные осложнения . . . . . 37
Литература . . . . . 38

**Глава 3. Лечение массивного супратенториального ишемического инсульта** . . . . . 42
3.1. Интенсивная терапия . . . . . 42
3.2. Мониторинг внутричерепного давления . . . . . 46
3.3. Хирургическое лечение . . . . . 48
Методика проведения декомпрессивной краниотомии . . . . . 56
3.4. Ранняя реабилитация больных, особенности ухода . . . . . 71
Литература . . . . . 72

**Глава 4. Массивный инфаркт мозжечка** *(совместно с И.М. Годковым)* . . . 81
4.1. Эпидемиология и этиология массивного инфаркта мозжечка . . . . . 81
4.2. Клиническая картина и диагностика инфаркта мозжечка *(совместно с Е.В. Григорьевой, Ю.В. Кемеж)* . . . . . 83

4.3. Окклюзионная гидроцефалия и дислокационный синдром при инфаркте мозжечка . . . . . 88
4.4. Нейрохирургическая тактика при массивном инфаркте мозжечка . . . . . 90
Литература . . . . . 99

**Глава 5. Протоколы диагностики и лечения массивного ишемического инсульта** . . . . . 105
Определение понятий . . . . . 105
5.1. Клинические рекомендации Ассоциации нейрохирургов России по диагностике и лечению злокачественных форм ишемического инсульта в бассейне средней мозговой артерии *(совместно с О.Н. Древалем, Р.С. Джинджихадзе, В.А. Лазаревым)* . . . . . 106
Патофизиология внутричерепной гипертензии на фоне злокачественного инсульта . . . . . 107
Клиническая картина . . . . . 108
Результаты рандомизированных исследований . . . . . 109
Диагностика . . . . . 111
Консервативное лечение . . . . . 113
Хирургическое лечение . . . . . 114
Краниопластика . . . . . 116
Литература . . . . . 116
5.2. Клинические рекомендации Ассоциации нейрохирургов России по диагностике и лечению злокачественной формы ишемического инсульта мозжечка *(совместно с В.А. Лазаревым, Р.С. Джинджихадзе)* . . . . . 118
Клиническая картина . . . . . 119
Патофизиологические аспекты злокачественного течения инфаркта мозжечка . . . . . 120
Хирургическое лечение злокачественного инфаркта мозжечка . . . . . 121
Госпитализация больных . . . . . 123
Тактика ведения больных с массивным инфарктом мозжечка . . . . . 124
Хирургическая тактика . . . . . 125
Техника хирургического вмешательства . . . . . 126
Консервативное лечение . . . . . 127
Литература . . . . . 127

# АВТОРСКИЙ КОЛЛЕКТИВ

**Крылов Владимир Викторович** — д-р мед. наук, проф., акад. РАН, руководитель отделения неотложной нейрохирургии ГБУЗ «Научно-исследовательский институт скорой помощи им. Н.В.Склифосовского ДЗ г. Москвы», зав. кафедрой нейрохирургии и нейрореанимации ГБОУ ВПО «Московский государственный медико-стоматологический университет им. А.И. Евдокимова» Минздрава России, главный внештатный специалист-нейрохирург Минздрава России

**Никитин Андрей Сергеевич** — канд. мед. наук, ассист. кафедры нейрохирургии и нейрореанимации ГБОУ ВПО «Московский государственный медико-стоматологический университет им. А.И. Евдокимова» Минздрава России

**Дашьян Владимир Григорьевич** — д-р мед. наук, проф. кафедры нейрохирургии и нейрореанимации ГБОУ ВПО «Московский государственный медико-стоматологический университет им. А.И. Евдокимова» Минздрава России

**Буров Сергей Алексеевич** — д-р мед. наук, зам. начальника ФГКУ «Центральный клинический военный госпиталь ФСБ России»

**Петриков Сергей Сергеевич** — д-р мед. наук, зам. директора, руководитель регионального сосудистого центра ГБУЗ «Научно-исследовательский институт скорой помощи им. Н.В. Склифосовского ДЗ г. Москвы», проф. кафедры нейрохирургии и нейрореанимации ГБОУ ВПО «Московский государственный медико-стоматологический университет им. А.И. Евдокимова» Минздрава России

**Асратян Саркис Альбертович** — канд. мед. наук, зав. отделением нейрохирургии ГБУЗ «Государственная клиническая больница им. В.М. Буянова ДЗ г. Москвы»

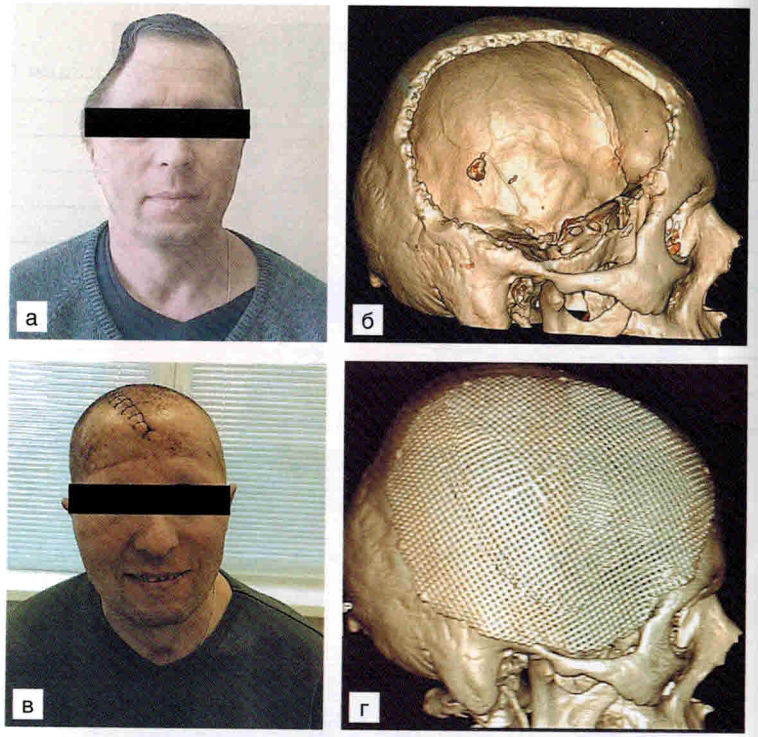


**Рис. 3.17.** Краниопластика у больного с массивным ишемическим инсультом после декомпрессивной краниотомии: а — внешний вид больного до краниопластики; б — 3D-КТ после декомпрессивной краниотомии; в — внешний вид больного после краниопластики; г — 3D-КТ после краниопластики

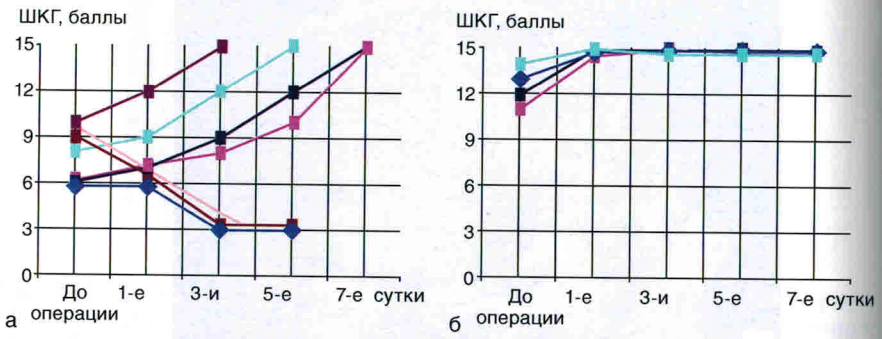


**Рис. 4.5.** Динамика уровня бодрствования больных после проведения изолированной вентрикулостомии: а — до операции снижение бодрствования до сопора и комы ($n$=7); б — до операции снижение бодрствования до оглушения ($n$=4)

# Глава 4

# Массивный инфаркт мозжечка

## 4.1. ЭПИДЕМИОЛОГИЯ И ЭТИОЛОГИЯ МАССИВНОГО ИНФАРКТА МОЗЖЕЧКА

В общей структуре ИИ инфаркт в вертебро-базилярном бассейне встречается у 20–25% больных и включает в себя поражение стволовых структур, мозжечка, таламуса, базальных отделов височных долей и затылочных долей. В отличие от ИИ в каротидном бассейне, ИИ в вертебро-базилярном бассейне характеризуется большей летальностью в острейшем периоде заболевания. Так, при самой опасной форме инсульта в вертебро-базилярном бассейне — остром тромбозе базилярной артерии — летальность в остром периоде заболевания достигает 90% [5, 17].

Спектр ИИ в вертебро-базилярном бассейне разнообразен и определяется местом окклюзии конкретной артерии и развитостью коллатерального кровообращения, при этом последний фактор зачастую играет определяющую роль [13, 31, 50]. Например, при наличии хорошо развитого коллатерального кровотока острая окклюзия позвоночной или ба-

зилярной артерий может протекать с минимальным неврологическим дефицитом [13]. Среди всех ИИ вертебро-базилярного бассейна изолированный инфаркт мозжечка, встречается в 10% случаев, что составляет 2–3% от всех ИИ головного мозга [41, 44, 63]. К такому виду инсульта относят инфаркт мозжечка без сочетания с ишемией стволовых отделов головного мозга [44].

Среди изолированных инфарктов мозжечка отдельно следует выделить обширный инфаркт мозжечка, имеющий особенности клинического течения. При этой форме мозжечкового ИИ на 2–3-и сутки заболевания развивается выраженный отек зоны инфаркта, обладающий масс-эффектом. Такое осложненное течение инфаркта мозжечка является злокачественным и встречается у 5–15% больных с мозжечковым инсультом [42, 45]. При этом происходит сдавление ликворопроводящих путей задней черепной ямки (ЗЧЯ), что ведет к развитию острой окклюзионной гидроцефалии и далее к фатальному повреждению ствола головного мозга. Даже при своевременно диагностированной и экстренно купированной острой окклюзионной гидроцефалии (путем дренирования) нарастание масс-эффекта в задней черепной ямке может привести к восходящему транстенториальному вклинению и/или вклинению миндалин мозжечка в большое затылочное отверстие, что приводит к сдавливанию ствола головного мозга. Летальность от злокачественной формы инфаркта мозжечка при консервативном лечении составляет 80% [21, 32]. Злокачественное течение инфаркта мозжечка требует срочного привлечения нейрохирурга и решения вопроса о хирургическом лечении: наружном вентрикулярном дренировании и/или ДКТ задней черепной ямки. Вовремя выполненное хирургическое вмешательство, по данным разных авторов, позволяет снизить летальность с 80% до 6–30% [35, 49, 64]. Основные причины ИИ в ЗЧЯ такие же, как и при инфарктах в каротидном бассейне — гемодинамически значимые стенозы экстра- и интракраниальных артерий, осложнившиеся тромбоэмболией и тромбозом, кардиогенная тромбоэмболия [44, 59, 62, 63]. У пациентов моложе 60 лет наиболее частой причиной массивного инфаркта является интракраниальная диссекция позвоночной артерии, включающая устье задней нижней мозжечковой артерии [7]. Более редкие причины инфаркта мозжечка — это гематологические заболевания, васкулиты, фибромускулярная дисплазия. В ряде случаев причину установить не удается.



## 4.2. КЛИНИЧЕСКАЯ КАРТИНА И ДИАГНОСТИКА ИНФАРКТА МОЗЖЕЧКА

Клиническая картина при ИИ мозжечка определяется бассейном пораженной мозжечковой артерии. В структуре ИИ поражение бассейна задней нижней мозжечковой артерии встречается в 40–50% случаев, бассейна верхней мозжечковой артерии — в 30–40%, бассейна передней нижней мозжечковой артерии — в 3–6%, одновременно двух смежных сосудистых бассейнов — в 15%. Инфаркты в зоне смежного кровоснабжения, между бассейнами, встречаются крайне редко [2, 10, 12, 14, 44, 55]. Обширный инфаркт мозжечка обычно возникает при поражении всего бассейна верхней мозжечковой или задней нижней мозжечковой артерии, наиболее часто в бассейне задней нижней мозжечковой артерии при острой окклюзии позвоночной артерии [61]. Поскольку проксимальные отделы мозжечковых артерий участвуют в кровоснабжении стволовых структур, в случае выключения их у устья может наблюдаться разнообразная стволовая симптоматика: альтернирующие синдромы, нарушение бодрствования, нарушения дыхания и т. д.

В случае ишемии в бассейне задней нижней мозжечковой артерии в клинической картине превалируют вестибулярные нарушения в виде головокружения (80%), тошноты (60%), характерна головная боль в шейнозатылочной области (64%), нарушение походки (70%), атаксия в конечностях (50%), нистагм, редко дизартрия. При инфаркте в бассейне медиальной ветви задней нижней мозжечковой артерии в клинической картине заболевания может быть только головокружение, таким пациентам нередко ставят диагноз «лабиринтит» [3, 38, 40, 48, 52, 65]. При изолированном поражении мозжечка в бассейне верхней мозжечковой артерии в клинической картине превалируют координаторные расстройства, связанные с поражением зубчатых ядер. Симптоматика в этом случае обычно представлена атаксией в конечностях (у 73% больных), нарушением походки (у 70% больных), дизартрией (у 60% больных), тошнотой (у 40% больных), головокружением (у 37% больных), нистагмом (у 7% больных) [26]. В клинической картине инфаркта в бассейне передней нижней мозжечковой артерии частым специфичным симптомом является потеря слуха на стороне инфаркта. Среди других симптомов встречаются атаксия в конечностях, нарушение походки, головокружение, тошнота, нистагм [39].

В структуре ишемических нарушений мозгового кровообращения в мозжечке встречаются и гемодинамические варианты на фоне значимого стеноза магистральной артерии вертебро-базилярного бассейна. Клинически это проявляется преходящим головокружением, атаксией и дизартрией на фоне изменения положения головы или туловища. По данным нейровизуализации, у данной категории пациентов определяются единичные или множественные постишемические очаги на границе бассейнов кровоснабжения мозжечковых артерий [2].

В острейшем периоде заболевания (в течение первых 8 ч после развития неврологической симптоматики) при нативной рентгеновской КТ зоны ишемии еще не определяются, зону инфаркта возможно определить с помощью DWI и перфузионных методов исследования: КТ или МРТ, однофотонной эмиссионной КТ (рис. 4.1) [9, 47, 60].

При злокачественном течении инфаркта мозжечка на повторных КТ или МРТ определяются признаки острой окклюзионной гидроцефалии: расширение желудочковой системы с увеличением значений вентрикулокраниальных коэффициентов, сглаженность или отсутствие конвекситальных субарахноидальных борозд, сдавление или отсутствие базальных субарахноидальных цистерн, более выраженное в задней

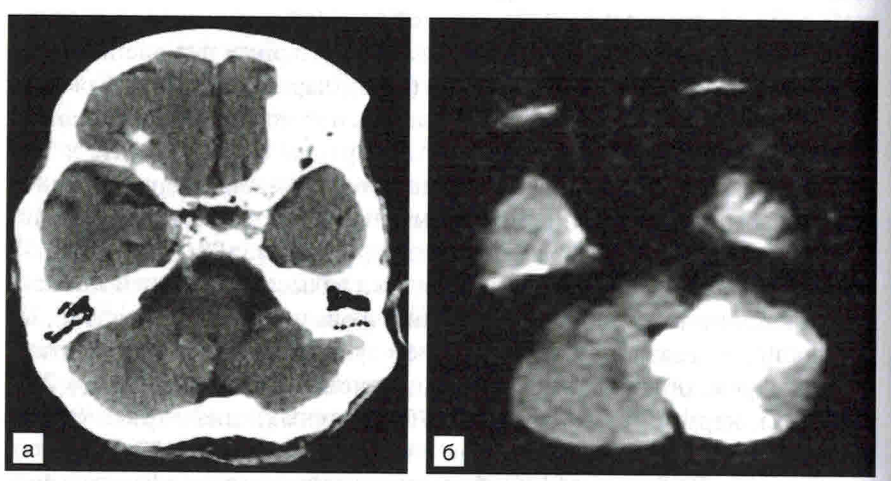


**Рис. 4.1.** Компьютерная томография и магнитно-резонансная томография (DWI) головного мозга больного с массивным инфарктом мозжечка, 6 ч от начала заболевания: а — компьютерная томография. Четкой зоны ишемии не визуализируется; б — магнитно-резонансная томография, DWI. Визуализируется массивная зона ишемии левого полушария мозжечка



черепной ямке (рис. 4.2). Прямая компрессия ствола головного мозга при нейровизуализации также проявляется в виде сдавления цистерн ЗЧЯ, на сагиттальных проекциях определяется исчезновение ликворных пространств сзади и спереди от ствола (рис. 4.3). Построение снимков в сагиттальной плоскости позволяет оценить как развитие восходящего мозжечково-транстенториального вклинения, так и дислокацию миндалин мозжечка в большое затылочное отверстие с компрессией продолговатого мозга [33]. В отдельных случаях злокачественного течения инфаркта мозжечка масс-эффект деформирует только IV желудочек без значимой компрессии ствола мозга. В других случаях, обычно при более обширной зоне ишемии, масс-эффект вызывает как деформацию IV желудочка, так и сдавление ствола (рис. 4.4).

Проводить количественную оценку масс-эффекта в ЗЧЯ у больных со злокачественным течением инфаркта мозжечка позволяет шкала,

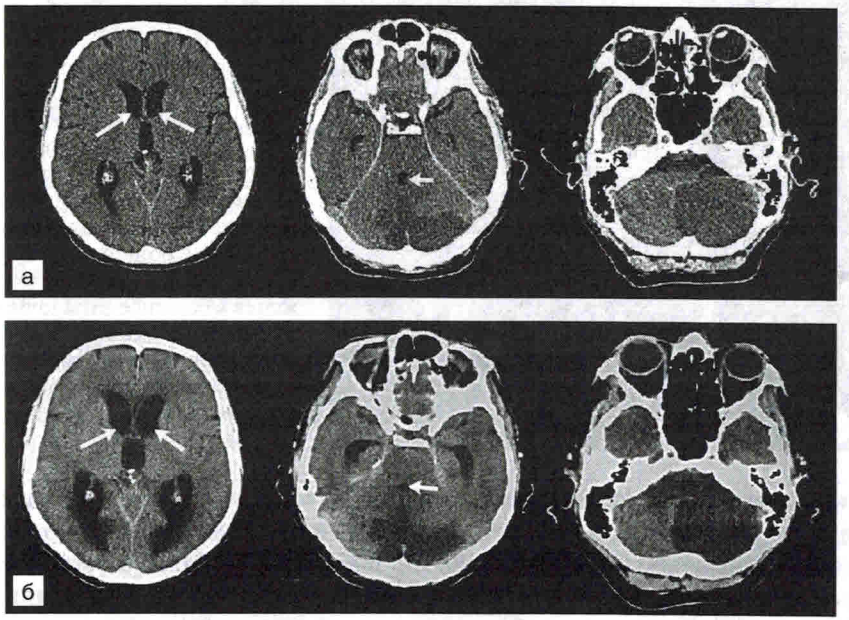


**Рис. 4.2.** Компьютерная томография головного мозга больного с массивным инфарктом мозжечка: а — 12 ч от начала заболевания. Желудочковая система не изменена (белые стрелки). Шкала комы Глазго 15 баллов; б — 36 ч от начала заболевания. Отмечается сдавление IV желудочка (малая белая стрелка), расширение желудочковой системы (большие белые стрелки). Шкала комы Глазго 6 баллов

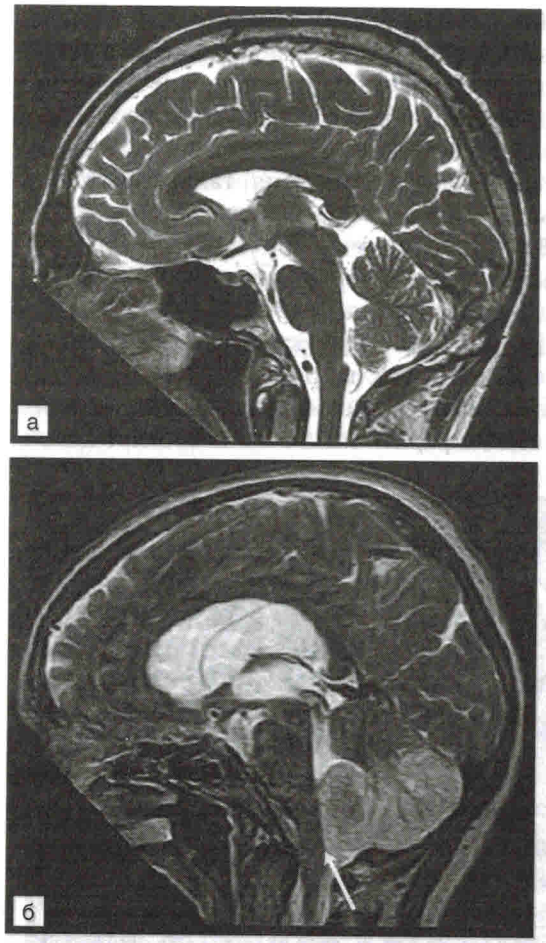


**Рис. 4.3.** Магнитно-резонансная томография головного мозга, Т2-режим, сагиттальные срезы через срединную линию: а — норма; б — инфаркт мозжечка со злокачественным течением и прямой компрессией ствола головного мозга (белая стрелка), 48 ч от начала заболевания. Отмечается отсутствие ликворных пространств вокруг ствола на уровне инфаркта мозжечка, сужение четверохолмной и охватывающей цистерн, дислокация миндалин мозжечка в большое затылочное отверстие, окклюзионная тривентрикулярная гидроцефалия, сглаженность борозд больших полушарий головного мозга

предложенная M. Jauss и соавт. (2001) (табл. 4.1). По данной шкале оценивают три показателя — степень компрессии IV желудочка (от 0 до 3 баллов), компрессию четверохолмной цистерны (от 0 до 3 баллов), степень расширения нижних рогов боковых желудочков (от 0 до 3 баллов). Масс-эффект рассчитывают по сумме всех баллов. Масс-эффект определяют как минимальный при сумме баллов от 0 до 3, умеренный — при 4–6 баллах и выраженный — при 7–9 баллах [25]. В настоящее время это наиболее практичная методика оценки масс-эффекта у больных со злокачественным течением инфаркта мозжечка.



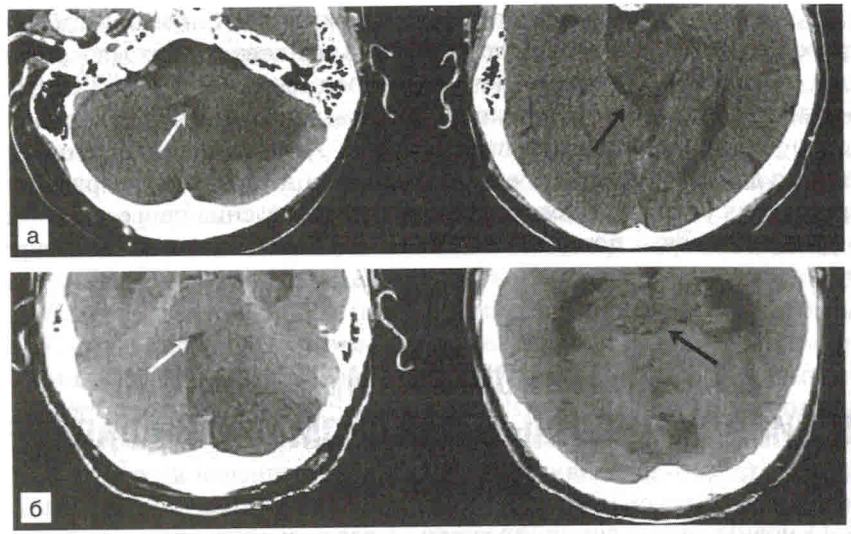


**Рис. 4.4.** Компьютерная томография головного мозга больных с массивным инфарктом мозжечка, 48 ч от начала заболевания: а — компрессия IV желудочка (белая стрелка), охватывающая цистерна практически не изменена (черная стрелка), 3 балла по шкале M. Jauss и соавт.; б — компрессия IV желудочка (белая стрелка), грубое сдавление охватывающей цистерны (черная стрелка), 7 баллов по шкале M. Jauss и соавт.

**Таблица 4.1.** Шкала M. Jauss и соавт. по оценке масс-эффекта у больных со злокачественным инфарктом мозжечка

| Значения показателя масс-эффекта, баллы | Показатели масс-эффекта | | |
|---|---|---|---|
| | Компрессия IV желудочка | Компрессия охватывающей цистерны | Расширение нижнего рога бокового желудочка |
| 0 | Нет | Нет | Нет |
| 1 | Минимальная | Минимальная унилатеральная | Минимальное |
| 2 | Более чем на 50% | Умеренная билатеральная | Умеренное |
| 3 | Облитерация | Облитерация | Выраженное |

Исследование результатов регистрации стволовых вызванных потенциалов позволяет оценить степень повреждения стволовых структур при злокачественном течении инфаркта мозжечка. В литературе мы

нашли только одно исследование стволовых вызванных потенциалов, проведенное D. Krieger и соавт. (1992) у 11 пациентов со злокачественным течением инфаркта мозжечка, которым выполнена ДКТ ЗЧЯ [34]. Больным выполняли регистрацию стволовых вызванных потенциалов до и после проведения декомпрессии ЗЧЯ. У всех пациентов до операции, по данным стволовых вызванных потенциалов, было нарушение проведения сигнала. После операции восстановление проведения вызванных стволовых потенциалов отмечено у 9 пациентов, все эти пациенты выжили.

## 4.3. ОККЛЮЗИОННАЯ ГИДРОЦЕФАЛИЯ И ДИСЛОКАЦИОННЫЙ СИНДРОМ ПРИ ИНФАРКТЕ МОЗЖЕЧКА

Основным фактором, приводящим к развитию злокачественного течения инфаркта мозжечка, является поражение не менее 1/3 полушария мозжечка [1, 4, 61]. G. Koh и соавт. (2000) при анализе результатов исследования 90 пациентов с инфарктом мозжечка определили, что средний объем инфаркта, вызывающий масс-эффект, ведущий к развитию острой окклюзионной гидроцефалии и компрессии ствола головного мозга, составляет 24 см$^3$ [33]. Большему объему поражения способствует недостаточность коллатерального кровообращения в бассейнах мозжечковых артерий [63]. В случае злокачественного течения обширного инфаркта мозжечка происходит постепенное нарастание отека зоны инфаркта, что приводит к развитию масс-эффекта с компрессией ликворопроводящих путей и ствола. Клиническое ухудшение обычно развивается на 2–3-и сутки от начала заболевания и, в первую очередь, проявляется прогрессирующим снижением уровня бодрствования, появлением геми- или тетрапареза, глазодвигательными нарушениями. Обычно в течение 24 ч от начала ухудшения у больных развивается кома [23].

При снижении бодрствования у больного с обширным инфарктом мозжечка необходимо определить, что является причиной неврологического ухудшения — острая окклюзионная гидроцефалия, прямая компрессия ствола очагом ишемии или их сочетание, первичная ишемия ствола или внечерепные причины [19]. Установление причины ухудшения определяет тактику лечения. Для острой окклюзионной гидроцефалии при злокачественном течении инфаркта мозжечка характерно



прогрессирующее снижение уровня бодрствования, часто сочетающееся с поражением гомолатерального отводящего нерва и парезом взора вверх [21, 30]. Симптомами компрессии ствола очагом инфаркта мозжечка являются появление гомолатерального гемипареза или тетрапареза, одно- или двустороннего патологического рефлекса Бабинского, горизонтального пареза взора, расходящегося косоглазия, прогрессирующего ухудшения уровня бодрствования. Возможно появление симптомов поражения черепных нервов мостомозжечкового угла, различных ядер черепных нервов, расположенных в стволе, появление бульбарного синдрома [22, 23, 26, 30]. Симптомами восходящего транстенториального вклинения являются парез взора вверх, угнетение бодрствования до комы, появление анизокории, сменяющейся максимальным миозом, развитие децеребрации [18, 67]. Проявлением вклинения миндалин мозжечка в большое затылочное отверстие с компрессией продолговатого мозга являются нарушения дыхания и гемодинамики, бодрствования. Данные о том, какой тип аксиальной дислокации встречается чаще при развитии масс-эффекта вследствие инфаркта мозжечка — восходящий или нисходящий, в литературе обнаружить не удалось.

В ряде случаев ранняя диагностика инфаркта мозжечка затруднена, особенно в КТ-негативный период заболевания. Так, S. Savitz и соавт. (2007) проанализировали 15 наблюдений поздно диагностированных инфарктов мозжечка [57]. Всем пациентам при поступлении выполняли КТ головного мозга, на которой признаки ишемии в мозжечке отсутствовали. У пациентов устанавливали диагнозы: мигрень, полинейропатия, токсическая энцефалопатия, гастрит, гастроэнтерит, менингит. Неправильная диагностика была связана с отсутствием или необнаружением таких симптомов поражения мозжечка, как нарушение координации и походки. Превалирование в клинической картине гипертензионной симптоматики в виде головной боли, тошноты, рвоты трактовалось неправильно. Из 15 больных у 7 на 2–4-е сутки заболевания развилась кома. У 1 больного причиной ухудшения явилось увеличение зоны ишемии с вовлечением ствола, что в дальнейшем привело к летальному исходу. У 6 больных заболевание сопровождалось развитием острой окклюзионной гидроцефалии и масс-эффектом в ЗЧЯ с компрессией ствола. Эти пациенты были оперированы — им проводили дренирование желудочковой системы, иногда в сочетании с декомпрессивной трепанацией ЗЧЯ. В связи с запоздалой диагностикой злокачественного течения инсульта выжил только один пациент, в итоге 6 из 15 больных умерли (40%).