УДК 616.8-089+616.832-006
ББК 54.57
Е16

Авторы:

Г.Ю. Евзиков, докт. мед. наук, доцент кафедры нервных болезней ММА им. И.М. Сеченова, заведующий нейрохирургическим отделением Клиники нервных болезней им. А.Я. Кожевникова

В.В. Крылов, член-корр. РАМН, проф., заведующий кафедрой нейрохирургии МГМСУ, руководитель отделения неотложной нейрохирургии НИИ скорой помощи им. Н.В. Склифосовского

Н.Н. Яхно, академик РАМН, заведующий кафедрой нервных болезней ММА им. И.М. Сеченова, директор Клиники нервных болезней им. А.Я. Кожевникова

Е16 **Евзиков Г.Ю., Крылов В.В., Яхно Н.Н.**

Хирургическое лечение внутримозговых спинальных опухолей. – М.: «ГЭОТАР-Медиа», 2006. — 120 с.: ил.

ISBN 5-9704-0109-9

В монографии освещены особенности клинической картины и диагностики внутримозговых спинальных опухолей с помощью магнитно-резонансной томографии. Детально рассмотрены вопросы хирургической тактики при опухолях различной гистологической природы. Подробно представлены все этапы операций при данных образованиях. Особое внимание уделено методике микрохирургического удаления опухолей. Представлен сравнительный анализ результатов операций в зависимости от степени радикальности вмешательства и гистологического типа опухоли.

Издание предназначено для нейрохирургов, неврологов, специалистов лучевой диагностики.

УДК 616.8-089+616.832-006
ББК 54.57

Права на данное издание принадлежат издательской группе «ГЭОТАР-Медиа». Воспроизведение и распространение в каком бы то ни было виде части или целого издания не могут быть осуществлены без письменного разрешения издательской группы.

ISBN 5-9704-0109-9

© Евзиков Г.Ю., Крылов В.В., Яхно Н.Н., 2006
© Издательская группа «ГЭОТАР-Медиа», 2006

ОГЛАВЛЕНИЕ

Введение 5

Глава 1. Частота встречаемости и биологические особенности внутримозговых спинальных опухолей 7

Эпидемиология внутримозговых спинальных опухолей 7

Биологические особенности спинальных глиом 8

Эпендимомы 8

Астроцитомы 12

Различия спинальных и полушарных глиом 13

Биологические особенности внутримозговых спинальных опухолей неглиальной природы 14

Гемангиобластомы 14

Метастазы рака и меланомы 15

Эктопические невриномы и менингиомы 16

Глава 2. Клиническая характеристика внутримозговых спинальных опухолей 18

Клиническая картина заболевания при внутримозговых спинальных опухолях 18

Клинические особенности опухолей различной гистологической природы 24

Эпендимомы 24

Эпендимомы конечной нити 26

Астроцитомы 28

Глава 3. Магнитно-резонансная томография в диагностике внутримозговых спинальных опухолей 29

Общие принципы использования магнитно-резонансной томографии для диагностики внутримозговых спинальных опухолей 29

Магнитно-резонансная томографическая диагностика наиболее распространенных видов внутримозговых спинальных опухолей 34

Эпендимомы 34

Астроцитомы 54

Магнитно-резонансное томографическое исследование в оценке результатов оперативного лечения внутримозговых спинальных опухолей 61

Глава 4. Хирургическое лечение внутримозговых спинальных опухолей 65
Хирургическая тактика при лечении внутримозговых спинальных опухолей 65
Эпендимомы 68
Астроцитомы 69
Методика удаления внутримозговых спинальных опухолей 70
Ламинэктомия, вскрытие твердой мозговой оболочки 70
Особенности расположения опухолей по отношению к поверхности спинного мозга 72
Микрохирургическое удаление интрамедуллярных опухолей, для которых не характерен экзофитный рост (интрамедуллярные опухоли без выхода на поверхность и выходящие на поверхность спинного мозга) 74
Миелотомия 74
Внутриопухолевая резекция 79
Удаление опухоли 80
Особенности удаления интра-экстрамедуллярных опухолей 82
Причины нерадикального удаления опухолей 83
Методика удаления эпендимом конечной нити 84
Осложнения после удаления внутримозговых спинальных опухолей и послеоперационная летальность 89

Глава 5. Результаты хирургического лечения внутримозговых спинальных опухолей 91
Принципы оценки результатов операций 91
Результаты операций в зависимости от вида проведенного вмешательства 93
Результаты операций в зависимости от гистологического вида опухоли 97
Эпендимомы 98
Астроцитомы 100
Оценка результатов в зависимости от тяжести предоперационных клинических проявлений 102
Результаты операций при эпендимомах конечной нити 104

Список литературы 106

ВВЕДЕНИЕ

Возможность успешного удаления внутримозговых спинальных опухолей практически не обсуждается в российской медицинской литературе. В связи с этим у большинства нейрохирургов сложилось мнение о бесперспективности хирургического вмешательства при данной патологии. Подобные взгляды уходят корнями в традиционные представления середины XX века, когда немногочисленные попытки удаления интрамедуллярных опухолей заканчивались в большинстве случаев нарастанием неврологического дефицита. Неудачные результаты большинства вмешательств привели к тому, что при условии сохранения у пациента способности к самостоятельному передвижению и самообслуживанию операцию считали слишком опасной, а возможность оперативного лечения обсуждали лишь при развитии грубых неврологических выпадений. Объем операции в большинстве случаев ограничивался декомпрессией спинного мозга и биопсией опухоли. За последние 25 лет в нейрохирургии произошли серьезные изменения, которые связаны с внедрением в клиническую практику метода магнитно-резонансной томографии (МРТ), микрохирургических технологий, ультразвукового аспиратора. Вышеуказанные методы позволили изменить взгляд на хирургическую тактику при внутримозговых спинальных опухолях и послужили основанием для изменения представлений о перспективах лечения этих больных.

Данная книга явилась результатом многолетней работы нейрохирургического отделения Клиники нервных болезней им. А.Я. Кожевникова Московской медицинской академии им. И.М. Сеченова, практикующего активный хирургический подход к лечению интрамедуллярных опухолей. Мы надеемся, что она поможет неврологам и нейрохирургам по-новому оценить возможности хирургического лечения таких больных, считавшихся ранее бесперспективными.

Авторы выражают благодарность за помощь в работе ассистенту кафедры патоморфологии Московской медицинской академии

МАГНИТНО-РЕЗОНАНСНАЯ ТОМОГРАФИЧЕСКАЯ ДИАГНОСТИКА НАИБОЛЕЕ РАСПРОСТРАНЕННЫХ ВИДОВ ВНУТРИМОЗГОВЫХ СПИНАЛЬНЫХ ОПУХОЛЕЙ

Эпендимомы

При МРТ-исследовании у пациентов с эпендимомами можно четко визуализировать фузиформное увеличение размеров спинного мозга в сагиттальной плоскости и разграничить солидную часть опухоли и сателлитные или опухолевые кисты. Большинство спинальных эпендимом при сканировании в сагиттальной плоскости имеют характерную вытянутую эллипсовидную форму.

На Т1-взвешенных изображениях опухоль имеет изо- или гипоинтенсивный по сравнению со спинным мозгом сигнал.

По данным трех наиболее крупных исследований МРТ-диагностики эпендимом, 84–89% опухолей в различной степени накапливают контраст при внутривенном введении парамагнетиков. При контрастировании отмечается быстрое и гомогенное повышение интенсивности сигнала от опухолевой ткани. На этом фоне появляется возможность определить истинный размер эпендимомы и дифференцировать ткань опухоли и прилежащую зону отека мозговой ткани. Неравномерное накопление контраста связано, по-видимому, с последствиями перенесенных внутриопухолевых кровоизлияний [5, 37, 72, 180].

В случаях, когда клиническая манифестация связана с кровоизлиянием, в режиме Т1 в острой и подострой фазе процесса в проекции опухоли могут выявляться образования с гиперинтенсивным сигналом — гематомы. Гематомы могут определяться в области полюсов опухоли и в ткани самого образования. В редких случаях возможно сочетание внутриопухолевых и полюсных кровоизлияний (рис. 8). Наличие гиперинтенсивного сигнала в области полюсов опухоли не всегда является следствием кровоизлияний, характерных для эпендимом. В нашей серии наблюдений в одном случае встречалась опухоль, в которой обнаруживались подобные изменения при МРТ-исследовании, что позволило

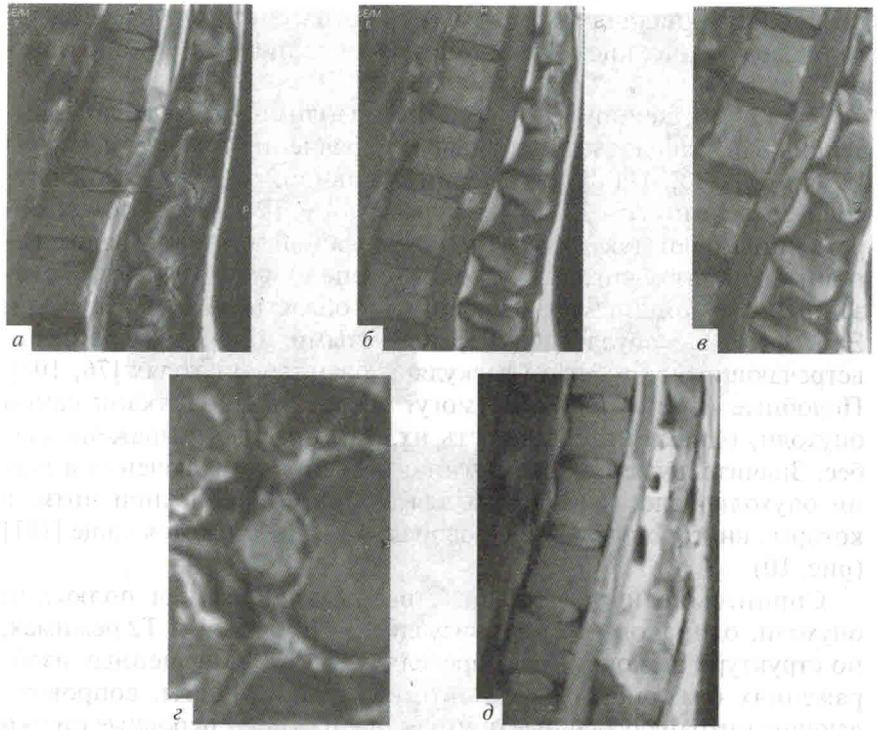

Рис. 8. Интра-экстрамедуллярная миксопапиллярная эпендимома конуса и начальных отделов конечной нити.
а — поясничный отдел позвоночника, сканирование в сагиттальной плоскости, Т2-взвешенное изображение. Определяется опухоль эллипсовидной формы, имеющая неоднородный МР-сигнал, расположенная в проекции L1–L2 позвонков, поражающая область конуса и корешки «конского хвоста». Выше орального отдела опухоли видна зона отека мозга в виде участка гиперинтенсивного сигнала конусовидной формы в проекции верхних отделов тела L1 позвонка; *б* — сканирование в сагиттальной плоскости, Т1-взвешенное изображение без контрастирования. Опухоль имеет изоинтенсивный по отношению к мозгу сигнал. В проекции нижнего полюса опухоли на уровне диска L2 определяется неправильной полуовальной формы образование, прилежащее к нижнему полюсу опухоли, в виде участка гиперинтенсивного МР-сигнала*а* — кровоизлияние в подострой фазе течения; *в* — сканирование в сагиттальной плоскости, Т1-взвешенное изображение с контрастированием. Отмечается неоднородное по интенсивности и распределению накопление контраста в ткани опухоли; *г* — сканирование в аксиальной плоскости — опухоль распространяется эксцентрично с латерализацией влево; *д* — сканирование в сагиттальной плоскости, Т2-взвешенное изображение. Исследование в первые сутки после удаления эпендимомы. В проекции удаленной опухоли отмечается резкое расширение переднего ликвороносного пространства. Признаков компрессии корешков нет.

предполагать наличие эпендимомы, но на операции была выявлена дермоидная киста с липомами в области полюсов образования (рис. 9).

На Т2-взвешенном изображении эпендимома имеет гиперинтенсивный или изоинтенсивный по сравнению с мозгом сигнал [5, 37, 72, 180]. На фоне гиперинтенсивного сигнала самой опухоли эпендимомы в 20–33% наблюдений в Т2-взвешенном изображении имеют так называемый «полюсной знак» — ободок гипоинтенсивного сигнала высокой степени выраженности, связанный с отложением гемосидерина в области полюсов опухоли. Этот феномен обусловлен перенесенными микрогеморрагиями, встречающимися в богато васкуляризованных опухолях [76, 106]. Подобные изменения также могут встречаться и в ткани самой опухоли, однако интенсивность их, как правило, выражена слабее. Значительные по объему гипоинтенсивные включения в ткани опухоли более характерны для эпендимом конечной нити, в которых внутриопухолевые кровоизлияния встречаются чаще [181] (рис. 10).

Сирингомиелические кисты, выявляющиеся над полюсами опухоли, одинаково хорошо визуализируются в Т1 и Т2 режимах, но структура стенок лучше определяется на Т1-взвешенных изображениях (см. рис. 11). Сирингомиелические кисты, сопровождающие интрамедуллярные опухоли, часто имеют неровные стенки и содержат большое количество перегородок (рис. 12). Кисты, расположенные над верхним полюсом эпендимом шейного отдела спинного мозга, особенно при локализации образования в области верхнешейных сегментов, могут распространяться на продолговатый мозг, вызывать его резкое расширение (сирингобульбия) с уменьшением размеров большой затылочной цистерны или ее полным исчезновением. Сегментарная распространеннсть кист широко варьирует: от 2–3 см до тотального поражения спинного мозга по всей длине (рис. 13). В редких случаях сирингомиелические кисты могут возникать и при врастании в конус спинного мозга эпендимом конечной нити. Эти кисты также могут иметь фенестрированный просвет с большим количеством перемычек и распространяться вверх, вплоть до продолговатого мозга (рис. 14). Помимо сирингомиелии, при эпендимомах конечной нити возможно формирование ликворных кист в субарахноидальном пространстве. Образование этих кист связано с локальными оболочечными кровоизлияниями и последующим развитием спаечного

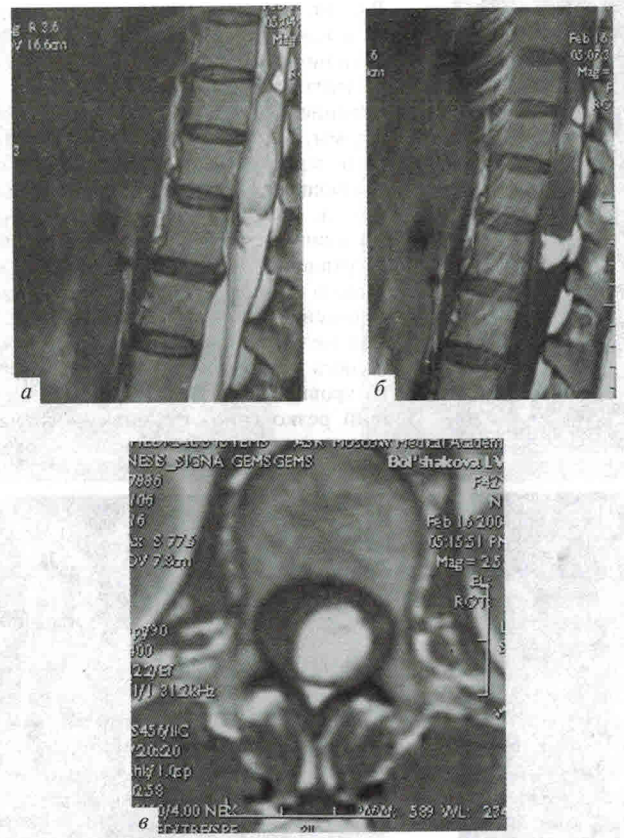

Рис. 9. Интра-экстрамедуллярная дермоидная киста поясничного утолщения и конуса с липомами в области полюсов образования.
а — нижнегрудной и верхнепоясничный отдел позвоночника, сканирование в сагиттальной плоскости, Т2-взвешенное изображение. Определяется опухоль эллипсовидной формы, имеющая неоднородный умеренно гиперинтенсивный МР-сигнал. Опухоль расположена в проекции Th12–L1 позвонков и поражает область конуса и нижние отделы поясничного утолщения. В верхнем и нижнем полюсах опухоли расположены участки полуовальной формы с выраженным гиперинтенсивным сигналом; *б* — сканирование в сагиттальной плоскости, Т1-взвешенное изображение с контрастированием. Отмечается неоднородное накопление контраста, преимущественно в верхних отделах опухоли, патологические образования в области полюсов опухоли сохраняют гиперинтенсивный сигнал; *в* — сканирование в аксиальной плоскости, Т1-взвешенное изображение, срез, проходящий через нижний полюс опухоли — однородный резко выраженный гиперинтенсивный сигнал от патологического образования. Опухоль на основании МР-характеристик была принята за эпендимому с двумя полюсными гематомами в подострой фазе течения кровоизлияния.

привести к резкому локальному повышению давления и нарушению микроциркуляции в перифокальной зоне мозга.

Некоторые хирурги считают проведение облучения бесперспективным. Отказ от лучевой терапии, по их мнению, обоснован тем, что при ее применении не достигается достоверного увеличения срока жизни и существует высокий риск нарастания неврологических расстройств и стойкого снижения качества жизни [122].

МЕТОДИКА УДАЛЕНИЯ ВНУТРИМОЗГОВЫХ СПИНАЛЬНЫХ ОПУХОЛЕЙ

Ламинэктомия, вскрытие твердой мозговой оболочки

Ламинэктомия при вмешательствах по поводу внутримозговых опухолей спинного мозга производится с учетом необходимости создания максимально широкого доступа к опухоли, позволяющего свободно ее осматривать и проводить хирургические манипуляции на всем ее протяжении. Учитывая сложность манипуляций в области полюсов опухоли, необходимо проводить ламинэктомию из расчета необходимости обнажения спинного мозга на 1–2 см выше и ниже соответствующих полюсов опухоли. Эта протяженность доступа позволяет создать условия для адекватного освещения и возможности широкого обзора полюсов опухоли. В условиях нормальной ширины позвоночного канала ламинэктомия для вмешательства на срединно-расположенных внутримозговых опухолях производится с сохранением фасеточных суставов. Необходимость в медиальной фасетотомии возникает только при медиальном смещении фасеточных суставов и центральном стенозе позвоночного канала. При проведении ламинэктомии необходимо обращать внимание на возможное расширение просвета позвоночного канала и резкое истончение дужек, а также на полное отсутствие эпидуральной клетчатки на уровне опухоли. В таких условиях подведение под дужку грубых кусачек может быть причиной дополнительной компрессии спинного мозга. Для уменьшения возможной дополнительной компрессии мозга при ламинэктомии мы используем для подведения под дужку позвонка пистолетные кусачки с толщиной рабочей поверхности не более 3 мм.

Проведение резекции задних структур позвонка до обнажения боковых поверхностей дурального мешка при срединно-расположенных образованиях считаем нецелесообразным. Достаточный обзор создается при ширине ламинэктомии, равной 2 см. Для проведения операции при внутримозговых опухолях в большинстве случаев, необходим симметричный обзор спинного мозга с обеих сторон. Для симметричного обзора спинного мозга при опухолях среднегрудного, нижнегрудного отдела спинного мозга, поясничного утолщения и конечной нити операции проводятся в положении больного на животе. Хирург и ассистент располагаются по бокам от больного. Стол наклоняется на 15–25° в сторону оперирующего хирурга. При асимметричном расположении опухоли возможно проведение операции в положении больного на боку (противоположном по отношению к преимущественному распространению опухоли). При расположении опухоли в шейном отделе спинного мозга положение больного для проведения операции определяется распространенностью процесса. При опухолях шейного отдела спинного мозга с распространением не ниже Th1–2 позвонков возможно проведение операции в положении больного сидя с соответствующим подъемом плечевого пояса над верхним краем операционного стола (см. цв. вклейку рис. 26). Вторая возможная позиция — положение на животе с легкой флексией головы («prone-position»). Хирург находится перед головой пациента. Мы предпочитаем оперировать в этом положении. По нашим наблюдениям, при выведении в этой позиции рук вверх и дополнительной флексии головы легко достижимы опухоли, распространяющиеся и на уровень средне-грудного отдела позвоночника (см. цв. вклейку рис. 27). Для опухолей грудного отдела спинного мозга и поясничного утолщения локализация ламинэктомии определяется предоперационной рентгеновской разметкой, которая проводится на операционном столе после укладки больного или непосредственно перед операцией в рентгеновском кабинете. При проведении разметки с учетом подвижности кожи больного его необходимо уложить в то положение, которое планируется на операционном столе. Предоперационную разметку можно не проводить при опухолях шейного отдела спинного мозга, ориентируясь при планировании операционного разреза на расположение остистых отростков C7 и Th1 позвонков. При этом необходимо на основании МР-томограмм или рентгенограмм соотнести длину последних для определения наиболее длинного остистого отростка.

В ходе скелетирования дужек и при проведении ламинэктомии необходимо постоянно контролировать надежность гемостаза, ибо вследствие протяженности ламинэктомии (в среднем 4–5 позвонков) на этом этапе вмешательства возможна неоправданно большая кровопотеря.

Вскрытие ТМО также производится только после достижения гемостаза, который исключает затекание крови из мягких тканей и из эпидуральных вен в субдуральное пространство. При манипуляциях на ТМО у больных с интрамедуллярными опухолями необходимо учитывать возможность ее резкого истончения за счет выраженного расширения мозга и длительности процесса опухолевого роста. Через истонченную ТМО может просвечивать спинной мозг и его поверхностная сосудистая сеть, а также опухоль, если она выходит на поверхность спинного мозга (см. цв. вклейку рис. 28). Вскрытие ТМО проводится срединным разрезом вне зависимости от локализации опухоли. При вскрытии ТМО необходимо учитывать возможность ее спаивания с арахноидальной оболочкой. При наличии спаек они предварительно разделяются тупым микрохирургическим диссектором. После рассечения ТМО ее края для надежной фиксации, лучшего обзора раны и гемостаза в эпидуральном пространстве подшивают к мышечным валикам или подтягивают на нитях к краям раны. Укладка турунд или скрученных ватников сбоку от дурального мешка позволяет надежнее изолировать эпидуральное пространство и препятствует дальнейшему затеканию крови из него субдурально (см. цв. вклейку рис. 29).

Все дальнейшие действия хирурга определяются расположением опухоли по отношению к поверхности спинного мозга, поэтому перед обсуждением техники операций необходим детальный анализ особенностей расположения опухолей.

Особенности расположения опухолей по отношению к поверхности спинного мозга

Проведение миелотомии в ходе удаления интрамедуллярных опухолей является причиной возможного усугубления неврологической симптоматики после операции. В связи с этим расположение опухоли по отношению к поверхности спинного мозга становится важным фактором, определяющим тактику вмешательства.

Интрамедуллярные опухоли часто выходят на поверхность спинного мозга и могут формировать опухолевые узлы экстрамедуллярного

расположения. В соответствии с этими особенностями роста внутримозговые спинальные опухоли целесообразно разделить на 3 группы.

1. Интрамедуллярные опухоли, не выходящие на поверхность спинного мозга.

2. Интрамедуллярные опухоли, выходящие на поверхность мозга. Они раздвигают или инфильтрируют вещество мозга и выходят на его поверхность, но не образуют экзофитные узлы над поверхностью.

3. Интра-экстрамедуллярные опухоли, вырастающие из спинного мозга и формирующие опухолевые узлы за пределами спинного мозга.

По нашим данным, интрамедуллярное расположение без выхода на поверхность мозга отмечается в 82% наблюдений, выход на поверхность мозга — в 11% наблюдений, образование экстрамедуллярных узлов — в 7%. Выход на поверхность мозга наиболее типичен для эпендимом и гемангиобластом. Интра-экстрамедуллярное расположение характерно для эктопических неврином и гемангиобластом (табл. 2).

Эпендимомы спинного мозга, располагаясь в большинстве наблюдений в проекции центрального канала, в процессе роста приводят к резкому истончению задних столбов и постепенно раздвигают их. Эти опухоли часто выходят на поверхность мозга в проекции задней продольной щели. В большинстве наблюдений опухоли раздвигают мозговое вещество только в участках максимального

Таблица 2. Варианты расположения опухолей по отношению к поверхности спинного мозга в зависимости от их гистологической структуры.

Гистологический вид опухоли	Расположение опухоли			Количество больных
	Интрамедуллярно	Интрамедуллярно с выходом на поверхность	Интра-экстрамедуллярно	
Эпендимома	55	9	2	66
Астроцитома	37	2	1	40
Липома	3	1	1	5
Гемангиобластома	3	2	2	7
Невринома	–	–	2	2
Дермоидная киста	–	–	1	1
Менингиома	1	–	–	1
Всего	99 (82%)	14 (11%)	9 (7%)	122

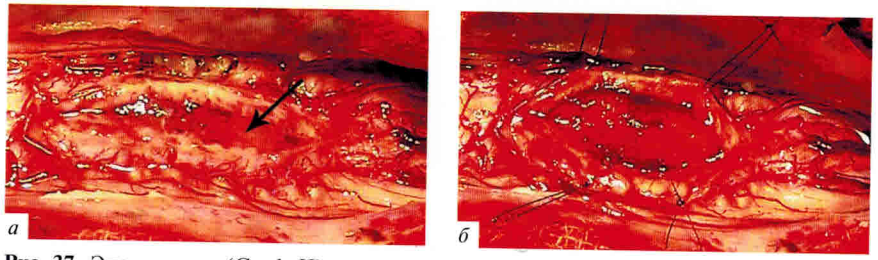

Рис. 37. Эпендимома (Grade II) поясничного утолщения. Интраоперационная фотография после проведения миелотомии.
а — через миелотомический дефект хорошо видна опухоль серого цвета (указана стрелкой). Задние столбы атрофированы незначительно. Толщина задних столбов в области миелотомии составляет 2–2,5 мм. Задние столбы над миелотомическим доступом расходятся незначительно; *б* — после наложения 4 «пиальных швов» края миелотомического дефекта разошлись на 7–12 мм. Хорошо видна дорзо-латеральная поверхность опухоли.

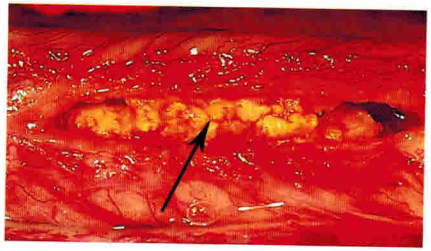

Рис. 38. Дермоидная киста поясничного утолщения и конуса. Интраоперационная фотография после проведения миелотомии. Через миелотомический дефект видна опухоль (указана стрелкой), представленная желтовато-белыми массами с характерным «жемчужным» блеском — элементы многослойного плоского ороговевающего эпителия. Ткань опухоли мягкая, лишенная кровеносных сосудов. Задние столбы расходятся незначительно. «Пиальные швы» не накладываются.

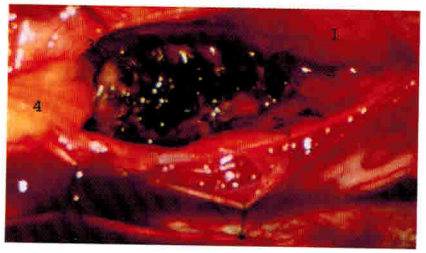

Рис. 39. Пилоцитарная астроцитома шейного отдела спинного мозга. Интраоперационная фотография произведена на этапе удаления опухоли. Каудальный полюс образования удален. Хорошо видны гладкие, слегка желтоватые стенки (*1*) и дно (*2*) ложа опухоли, в проекции каудального полюса. Ложе представлено атрофичными задними столбами спинного мозга. Опухолевый узел серовато-желтого цвета со следами коагуляции в месте отсечения мобилизованных фрагментов (*3*). Задне-боковая поверхность узла уже отделена от мозга. В области переднего полюса опухоль также отделена от мозга, там установлен ватник (*4*). В проекции одного из пиальных швов мягкая мозговая оболочка начинает разрываться и отделяться от ткани мозга.

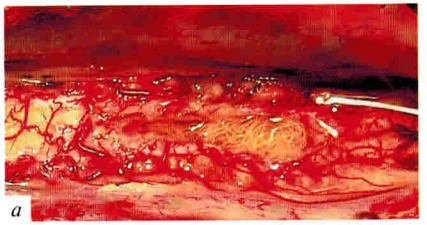

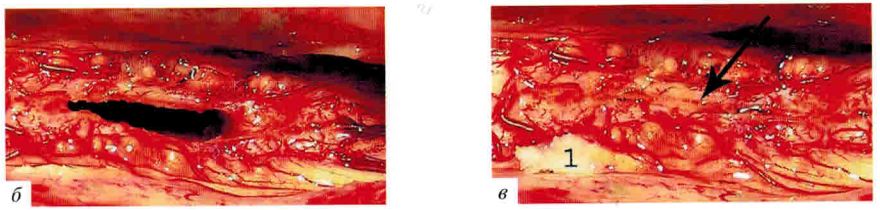

Рис. 40. Эпендимома (Grade II) поясничного утолщения. Интраоперационная фотография.
а — на этапе повторного гемостаза после удаления опухоли и снятия пиальных швов. В ложе удаленной опухоли уложен фрагмент марлевой турунды; *б* — ложе удаленной опухоли после завершения гемостаза. Признаков сохраняющегося кровотечения нет. Между краями миелотомического дефекта сохраняется небольшой диастаз; *в* — после разделения спаек между арахноидальной оболочкой и ТМО на вентро-латеральных поверхностях мозга края миелотомического доступа (указаны стрелкой) полностью смыкаются. Виден кальцифицированный фрагмент арахноидальной оболочки (*1*).

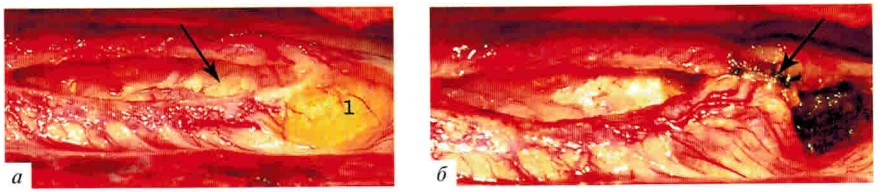

Рис. 41. Дермоидная киста поясничного утолщения и конуса. Интраоперационная фотография.
а — после субтотального удаления холестеатомных масс. В ложе остаются небольшие фрагменты образования, плотно фиксированные к мозгу (указаны стрелкой). В конусе остается липома (*1*); *б* — после парциального удаления липомы и наложения «пиальных швов» (указаны стрелкой) на края миелотомии в области ее нижнего полюса. На остатки липомы уложена гемостатическая марля (*1*).