ОГЛАВЛЕНИЕ

Соавторы 7

Предисловие 8

Глава 1. Помощь на месте происшествия 9

Глава 2. Эвакуация и помощь в приемном отделении 15

Глава 3. Лучевая диагностика 25

Глава 4. Острый период. Часть I 33

Глава 5. Острый период. Часть II 39

Глава 6. Лечение в отделении травмы спинного мозга 44

Глава 7. Урологические нарушения 55

Глава 8. Сестринский уход 66

Глава 9. Лечебная физкультура 77

Глава 10. Трудотерапия 83

Глава 11. Социальные нужды больного и его семьи 89

Глава 12. Уход за больным после переезда из больницы домой 94

Глава 13. Отдаленный период. Часть I 101

Глава 14. Отдаленный период. Часть II 109

Глава 15. Травмы спинного мозга в развивающхся странах 116

ГЛАВА 2
ЭВАКУАЦИЯ И ПОМОЩЬ В ПРИЕМНОМ ОТДЕЛЕНИИ

Эндрю Свэйн, Дэвид Гранди

Эвакуация и транспортировка в больницу

Если нет непосредственной опасности для жизни (пожар, угроза обрушения здания, остановка сердца и т.д.), то пострадавшего, у которого нельзя исключить травму спинного мозга, вначале нужно должным образом уложить на спинальной доске (щите) или обездвижить с помощью фиксатора и только после этого перемещать из того положения, в котором он был обнаружен. Фиксаторы (рис. 2.1) представляют собой короткие щиты, к которым можно зафиксировать спину пострадавшего, сидящего в автомобиле, в то время как его голова и шея удерживаются в нейтральном положении (руками другого медицинского работника или с помощью жесткой воротниковой шины). В некоторых случаях снимают крышу автомобиля или складывают задние сидения, чтобы через заднее окно можно было продвинуть под пострадавшего длинную доску. Спинальную доску (рис. 2.2) также можно просунуть через открытую боковую дверь автомобиля в косом направлении, однако это требует скоординированных действий и предварительной тренировки членов бригады, потому что пострадавшего нужно осторожно перевалить на доску, не допуская скручивания позвоночника, а затем уложить на спину. Фиксаторы не обеспечивают надежной иммобилизации таза и поясничного отдела позвоночника, но их можно не снимать при перемещении на доску.

Чтобы предотвратить движения в шейном отделе позвоночника, наряду с фиксатором или доской обязательно нужно использовать жесткую воротниковую шину правильно подобранного размера. Если нет воротниковой шины подходящего размера, следует фиксировать голову и шею руками. Маленьких детей удобно привязывать к детскому сиденью — между головой и боковыми подушечками сидения при необходимости размещают дополнительные прокладки, а голову ребенка фиксируют с помощью налобной ленты.

Если пострадавший лежит свободно, его желательно переворачивать вчетвером: один отвечает за голову и шею (он и руководит перекатом), второй — за плечи и грудную клетку, третий — за бедра и живот, четвертый — за ноги. Вначале придают позвоночнику правильное нейтральное положение, а потом перекатывают пострадавшего, как бревно, чтобы подложить под него доску. Существует

Рис. 2.1. Пострадавший в момент извлечения из транспортного средства с использованием полужесткого воротника и фиксатора Кендрика



Рис. 2.2. Спинальная доска с валиками для головы и фиксирующими лентами

и другой способ переноса на доску — с помощью раздвижных носилок, которые осторожно смыкают вокруг тела пострадавшего (рис. 2.3).

Положение головы относительно горизонтальной плоскости (сгибание-разгибание) зависит от возраста. У детей младше 8 лет голова относительно велика и выступает затылок, что приводит к сгибанию шеи, если ребенок лежит на плоской поверхности. Это нежелательное сгибание устраняется при использовании детской доски, которая снабжена подкладкой под грудную клетку (рис. 2.4). У пожилых пострадавших, наоборот, иногда имеется грудной кифоз, в этом случае между затылком и спинальным щитом нужно положить подушку, чтобы избежать переразгибания. Иными словами, правильная укладка обязательно должна обеспечивать нейтральное положение головы относительно горизонтальной плоскости у каждого пострадавшего в зависимости от его возраста и индивидуальных особенностей. Например, нельзя принудительно добиваться разгибания при фиксированном сгибании шейного отдела позвоночника, обусловленном анкилозирующим спондилоартритом.

Маленьких детей уложить на доску часто не удается. Вместо нее можно использовать вакуумную шину (предназначенную для ноги взрослого), которую оборачивают вокруг ребенка как вакуумный матрац (см. ниже). Иногда в тех случаях, когда ребенок неуправляем или очень испуган, его лучше транспортировать на руках медицинского сотрудника или одного из родителей, стараясь, насколько возможно, поддерживать позвоночник в нейтральном положении.

Пострадавших в сознании или с установленной эндотрахеальной трубкой транспортируют в положении на спине. Неинтубированых больных в бессознательном состоянии следует транспортировать в положении на боку; это достигается поворотом набок доски, к которой пострадавший должен быть пристегнут несколькими лентами. Чтобы предотвратить движения в шейном отделе позвоночника, помимо жесткой воротниковой шины нужно использовать мешочки с песком или валики, которые фиксируются с помощью ленты к шине и лбу (рис. 2.5). Если пострадавший активно сопротивляется фиксации и мечется, то ему не проводят полной иммобилизации головы и шеи, потому что обусловленный ею дискомфорт может спровоцировать резкое движение снизу в шейном отделе позвоночника. В этих случаях ограничиваются жесткой воротниковой шиной и терпеливо уговаривают

Рис. 2.3. Раздвижные носилки

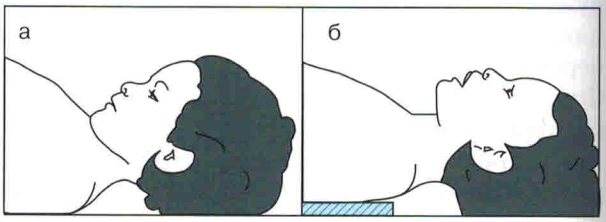

Рис. 2.4. У маленьких детей крупная голова с выступающим затылком, поэтому пребывание лежа на доске опасно для них сгибанием шейного отдела позвоночника (а). Это сгибание можно устранить, подложив мягкую подкладку под лопатки (б)

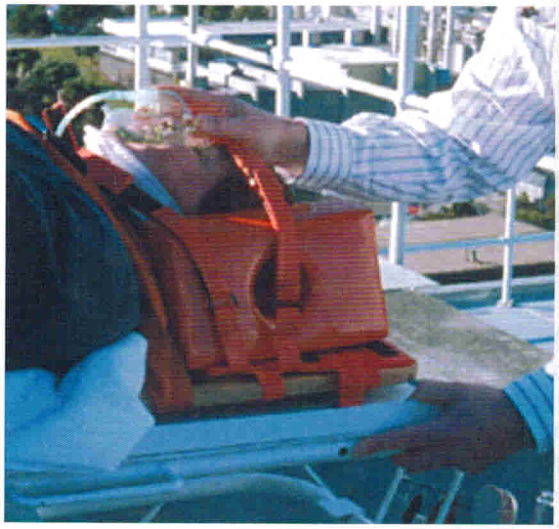

Рис. 2.5. Пострадавший на спинальной доске. Показаны полужесткий воротник, валики и положение фиксирующих лент

пострадавшего, чтобы он лежал спокойно. Отсутствие контакта нельзя автоматически относить к воздействию алкоголя, потому что истинной причиной могут быть гипоксия и шок, которые необходимо лечить.
Если транспортировка проводится не на спинальной доске и дыхательные пути не защищены, то целесообразно уложить пострадавшего в модифицированное положение лежа на боку (рис. 1.3 б); позвоночнику придают нейтральное положение, медицинский сотрудник поддерживает пострадавшего в области плеча и бедра. Если нет сопутствующих опасных для жизни травм, то больного со спинномозговой травмой нужно осторожно транспортировать машиной скорой помощи, что обеспечивает комфорт и позволяет избежать дальнейшего повреждения спинного мозга. Пострадавшего следует доставить в ближайшую крупную больницу, следя за его состоянием в процессе перевозки и уделяя при этом особое внимание основным физиологическим параметрам (АД, ЧСС, частота дыхания, температура тела). При транспортировке голову и шею нужно все время поддерживать в нейтральном положении. Если у неинтубированного пострадавшего, находящегося в положении лежа на спине, начинается рвота, то безопаснее опустить головной конец и с помощью отсоса аспирировать содержимое ротоглотки, нежели пытаться выполнить нескоординированный поворот набок. Если пострадавший прикреплен ремнями к доске, то его может быстро и без какого-либо риска повернуть набок один человек, что является очевидным преимуществом этого приспособления.
Для предотвращения пролежней во время транспортировки из карманов пострадавшего следует вынуть твердые предметы, а под области, где отсутствует чувствительность, кладут прокладки из мягкого материала.
У пострадавших с тетраплегией и высокой параплегией вследствие симпатического паралича нарушена терморегуляция. Они становятся по существу пойкилотермными, и при транспортировке в холодное время года высок риск развития гипотермии. Для профилактики переохлаждения необходимо поддерживать достаточно высокую температуру внутри транспортного средства, а также иметь в наличии одеяла и термопростыни с отражающей поверхностью.
Если травма получена в труднодоступной местности или на большом расстоянии от больницы, то транспортировка вертолетом снижает летальность и риск осложнений. В этом случае следует по возможности доставить пострадавшего в специализированный региональный спинальный центр по предварительной договоренности.

Ведение пострадавших в стационаре на раннем этапе лечения

Первичный осмотр

По прибытии в ближайшее крупное отделение неотложной помощи нужно собрать подробный анамнез у персонала бригады скорой помощи, свидетелей и, если возможно, у самого пострадавшего. Одновременно пострадавшего быстро и осторожно переносят на каталку. Если он фиксирован к доске, переносить можно прямо на ней, потому что доска является идеальным приспособлением для переноса спинальных больных, а реанимационные мероприятия можно продолжать практически без перерыва. Вместо доски для переноса больного можно использовать раздвижные носилки, но для этого потребуется больше времени. При отсутствии вышеуказанных приспособлений можно выполнить скоординированный подъем пострадавшего, однако такая манипуляция требует предварительной тренировки персонала (рис. 2.6).

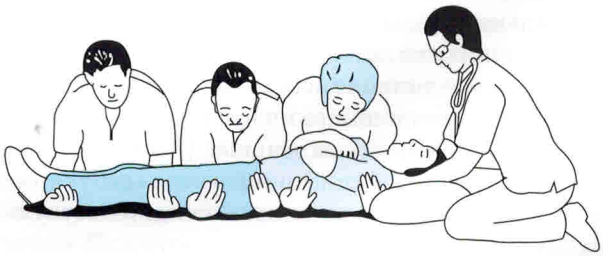

Рис. 2.6. Скоординированный подъем пострадавшего с травмой спинного мозга

Обязательно проводят полный общий осмотр и оценку неврологического статуса в соответствии

с принципами специализированных реанимационных мероприятий при травме. Обследование должно быть тщательным, потому что травма спинного мозга часто сочетается с другими повреждениями. Как всегда при осуществлении реанимационных мероприятий, в первую очередь обеспечивают проходимость дыхательных путей, дыхание и кровообращение. Если шейному отделу позвоночника еще не придано безопасное положение, его необходимо фиксировать в нейтральной позиции во время оценки проходимости дыхательных путей. Затем проводят исследование ЦНС и раздевают пострадавшего. Такая последовательность действий соответствует рекомендованным принципам первичного осмотра при специализированных реанимационных мероприятиях у пострадавших с травмой. Травма спинного мозга сама может непосредственно нарушить проходимость дыхательных путей (например, при образовании гематомы на задней стенке глотки или смещении трахеи), а также вызвать расстройства дыхания и кровообращения (глава 4).

Сопутствующие повреждения при спинномозговой травме (острый период, Спинальный центр герцога Корнуолльского, 1997–1999 гг.)

Тяжелая ЧМТ (кома длительностью более 6 ч, ушиб головного мозга или перелом костей черепа)	12 %
Травма грудной клетки (требующая активного лечения или переломы ребер)	19 %
Травма живота (требующая лапаротомии)	3 %
Травма конечностей	20 %

Повторный осмотр

Сразу после оказания неотложной помощи и устранения непосредственной угрозы для жизни следует провести повторный осмотр пострадавшего с головы до ног для обнаружения сопутствующих тяжелых травм. При этом нельзя допускать переохлаждения больного: надо измерять температуру тела, а также накрывать и согревать те участки тела, которые в данный момент нет необходимости обнажать для осмотра или манипуляций. Пальпацию шейного и поясничного лордозов можно выполнить в положении пострадавшего на спине, проведя рукой вдоль позвоночника. Более полное обследование проводится во время перекатывания. Если нет острой нужды в исследовании спины, перекатывание обычно проводится ближе к завершению повторного осмотра бригадой, состоящей из четырех человек, которой руководит тот, кто держит голову больного. Если имеются симптомы неврологических выпадений, должен присутствовать более опытный врач и может быть достаточно частичного поворота на 45°. Врач, который не участвует в перекатывании пострадавшего, должен исследовать спину на предмет симптомов травмы, включая кровоподтеки и деформацию позвоночника (например, патологический кифоз или увеличение межостистых промежутков), а также болезненность позвонков. Необходимо проводить пальпацию позвоночника на всем его протяжении, потому что приблизительно у 10 % пострадавших с травмой позвоночника, сопровождающейся нестабильностью, имеется еще одно повреждение позвоночника на другом уровне. Приапизм и диафрагмальное дыхание всегда указывают на высокое поражение спинного мозга. Теплые и хорошо кровоснабжающиеся акральные участки тела на фоне артериальной гипотонии всегда требуют исключения нейрогенного шока, свидетельствующего о повреждении спинного мозга. В конце осмотра нужно провести исследование периферической нервной системы.

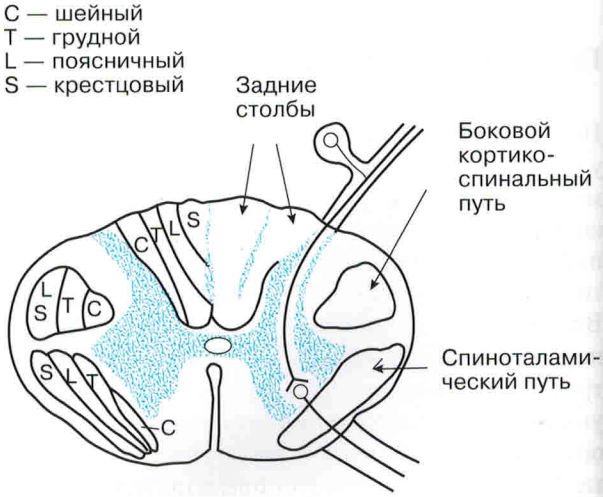

Рис. 2.7. Поперечный срез спинного мозга с главными проводящими путями

Перекатывание пострадавшего во время осмотра предоставляет идеальную возможность для удаления доски. В местах соприкосновения доски с затылком, лопатками, крестцом, а также пятками возникает сдавление мягких тканей. Как правило, доску рекомендуется удалять в течение 30 мин после начала ее использования, если это возможно. Затем голову и шею можно фиксировать к каталке. Если после удаления доски требуется полная иммобилизация, особенно для транспортировки из одного стационара в другой, то рекомендуется использовать вакуумный матрац. Перед тем как с помощью насоса эвакуировать воздух, матрацу придаются контуры больного. Вакуум обеспечивает фиксацию пластиковых шариков матраца в приданном положении. Давление в местах соприкосновения матраца с телом значительно ниже и, как считают больные, он гораздо удобнее доски. Также существуют детские вакуумные матрацы, которые можно использовать прямо на месте происшествия.

Диагностика травмы органов брюшной полости часто затруднена из-за:

- нарушения или отсутствия чувствительности в области живота
- отсутствия мышечной защиты или ригидности передней брюшной стенки вследствие вялого паралича
- паралитической кишечной непроходимости

При подозрении на тупую травму живота показаны:

- перитонеальный лаваж
- КТ живота с контрастом

Особую сложность при повреждении спинного мозга представляет собой ранняя диагностика травмы органов брюшной полости во время повторного осмотра. Она может быть очень трудной при высоких повреждениях спинного мозга (выше седьмого грудного сегмента) во время начальной фазы спинального шока, для которой свойственны паралитическая кишечная непроходимость и вздутие живота. С другой стороны, при таких повреждениях нарушена чувствительность в области живота, что в сочетании с вялым параличом мышц передней брюшной стенки может привести к отсутствию классических симптомов острого живота. Признаки раздражения брюшины не возникают, однако возможна иррадиация боли в плечо от диафрагмы, что является важным симптомом. Если имеются подозрения на тупую травму живота, а показаний к неотложной лапаротомии все-таки нет, рекомендуется выполнять перитонеальный лаваж или КТ. Кровоподтеки на передней брюшной стенке от ремней безопасности, особенно единичные от поясных ремней у детей, часто сочетаются с повреждениями кишечника, поджелудочной железы и поясничного отдела позвоночника.

Оценка неврологического статуса

Неврологическое исследование при травме спинного мозга должно включать следующие тесты:

- Ощущение укола острым предметом (спиноталамические проводящие пути).
- Ощущение прикосновения легким предметом и положения суставов (задние столбы).
- Мышечная сила в группах мышц по шкале Medical Research Council [Совета по медицинским исследованиям Великобритании] (кортикоспинальные проводящие пути).
- Рефлексы (включая брюшные, анальный и бульбокавернозный).
- Функции черепных нервов (могут быть нарушены при повреждениях верхней части шейного отдела спинного мозга и позвоночника, например дисфагия).

Исследуя таким образом дерматомы и миотомы, мы можем оценить уровень и степень повреждения спинного мозга, а также наличие повреждений других нервных структур, например плечевого сплетения. Неврологическим уровнем травмы считается наиболее каудальный сегмент спинного мозга, в котором, по данным клинического исследования, сохранена нормальная функция. Он не обязательно соответствует уровню повреждения костных образований (см. рис. 5.1), поэтому в диагнозе повреждения спинного мозга и позвоночника должны быть описаны отдельно.

Ниже места повреждения чувствительность и движения могут быть частично сохранены. В таких случаях обычно ставится диагноз неполного повреждения спинного мозга. Американская ассоциация спинальной травмы — ААСТ (American Spinal Injury Association, ASIA) разработала шкалу для определения степени повреждения спинного мозга, которая является модификацией шкалы Франкеля (см. с. 21, 114). Неполные

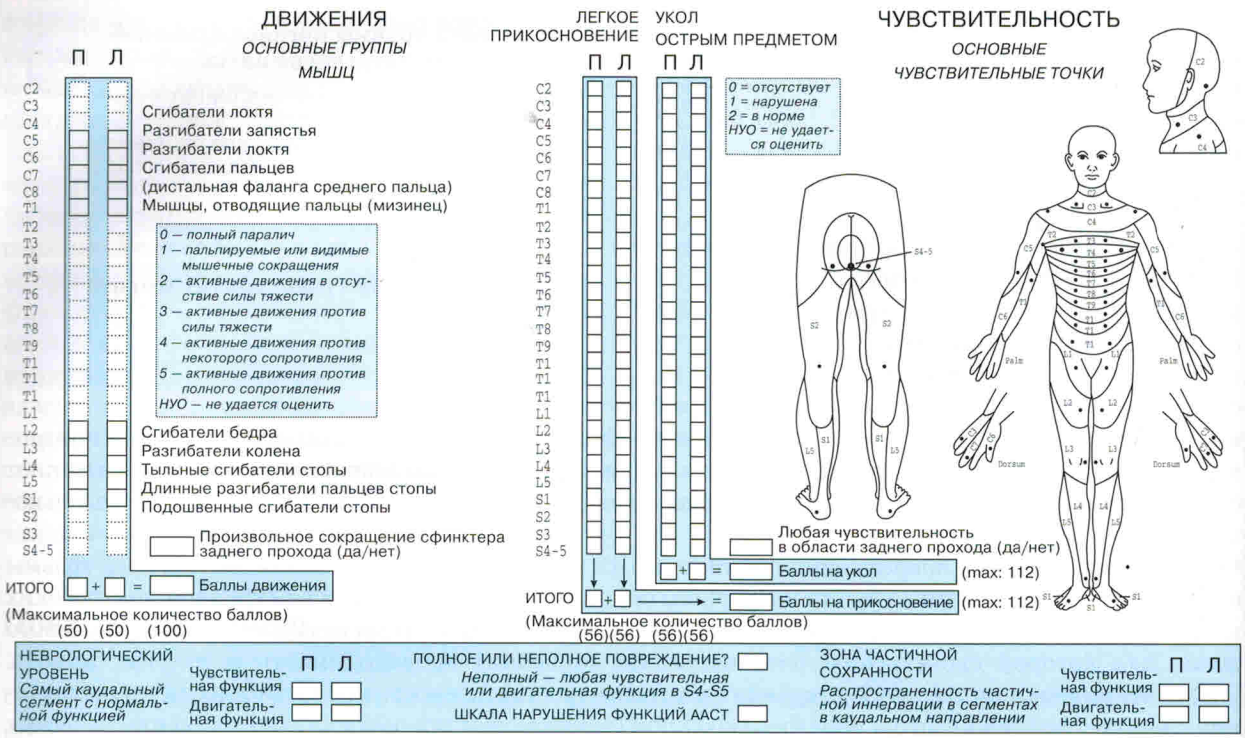

Рис. 2.8. Стандартная неврологическая классификация травмы спинного мозга. Воспроизведено из Международных стандартов по неврологической классификации повреждений спинного мозга(2000 г.). Американская ассоциация спинальной травмы (ААСТ)/ Международное медицинское общество по изучению параплегии

повреждения — это те, при которых в некоторой степени сохраняются чувствительность и движения ниже уровня повреждения спинного мозга, включая самый нижний крестцовый сегмент. Это определяется как по сохранности поверхностной чувствительности в месте перехода кожи в слизистую оболочку, так и глубоко в пределах анального канала, или, иначе, по сохранности функции произвольного сокращения наружного сфинктера заднего прохода при пальцевом исследовании. Шкала ASIA также описывает «зону частичной сохранности» (ЗЧС), относящуюся к дерматомам и миотомам ниже основного неврологического уровня повреждения, в которых сохранилась частичная иннервация. Точное число сегментов, где имеются такие повреждения, должно быть указано для каждой из двух сторон. Термин «зона частичной сохранности» используется только при травмах, которые не отвечают определению «неполное повреждение» по ASIA.

ASIA разработала стандартную неврологическую классификацию травмы спинного мозга, включающую эти определения (рис. 2.8). Мышцы, сила которых исследуется по шкале ASIA, отобраны по двум причинам: их иннервация четко соответствует указанным сегментам спинного мозга, и все они могут быть исследованы в положении больного на спине.

ASIA также указывает на необходимость проводить оценку других мышц, однако числа, отражающие степень сохранности их функций, не используются ни при определении баллов, характеризующих состояние двигательной функции, ни для определения уровня повреждения. В форме стандартной неврологической классификации ASIA не перечислены следующие мышцы с источниками их иннервации:

Диафрагма — C3, 4, 5.

Мышцы, отводящие плечо,— C5.

Мышцы, вращающие кисть кнаружи/ Мышцы, вращающие кисть кнутри,— C6.

Сгибатели запястья — C7.

Разгибатели пальцев кисти — C7.

Собственные мышцы кисти — T1.
Мышцы, приводящие бедро,— L2, 3.
Сгибатели коленных суставов — L4, 5, S1.
Сгибатели пальцев стопы — S1, 2.

Рефлексы и соответствующие им сегменты спинного мозга

Рефлекс с двухглавой мышцы плеча	C5,6
Карпорадиальный рефлекс	C6
Рефлекс с трехглавой мышцы плеча	C7
Брюшной рефлекс	T8—12
Коленный рефлекс	L3,4
Ахиллов рефлекс	L5,S1
Бульбокавернозный рефлекс	S3,4
Анальный рефлекс	S5
Подошвенный рефлекс	

Спинальные рефлексы после повреждения спинного мозга

Обратите внимание:
в течение 1–3 ч после травмы спинного мозга рефлексы можно вызвать почти у трети пострадавших

Подошвенный рефлекс после повреждения спинного мозга

Следует различать:
- замедленный подошвенный рефлекс, который присутствует при всех полных перерывах, и
- нормальный подошвенный рефлекс

Шкала повреждения ASIA — используется для определении степени нарушения неврологических функций

A = Полное. Отсутствуют чувствительность и движения в крестцовых сегментах S4—S5
B = Неполное. Сохранена чувствительность, отсутствуют движения ниже неврологического уровня повреждения до крестцовых сегментов S4—S5
C = Неполное. Сохранены движения ниже неврологического уровня повреждения; большинство мышц, иннервируемых сегментами ниже неврологического уровня повреждения, имеет степень сохранности функций менее 3
D = Неполное. Движения сохранены ниже неврологического уровня повреждения; большинство мышц, иннервируемых сегментами ниже неврологического уровня, имеет степень сохранности функций, равную 3 или более
E = Норма. Чувствительность и движения в норме

Спинальный шок

После тяжелой травмы спинного мозга ниже уровня повреждения возникает общий вялый паралич, однако отсутствие всех рефлексов в течение первых нескольких недель наблюдается редко, за исключением случаев, при которых происходит повреждение нижнего мотонейрона. Поэтому от классического описания спинального шока как периода, следующего за повреждением, при котором отсутствуют все рефлексы спинного мозга, нужно отказаться, особенно потому что почти у трети пострадавших в течение 1–3 ч после травмы спинного мозга рефлексы присутствуют.

У всех пострадавших с полным перерывом спинного мозга замедлен подошвенный рефлекс. Это можно продемонстрировать, если сильно нажать тупым инструментом в области пятки и затем провести его вдоль наружной части подошвы, в направлении пальцев стопы, продолжая движение кнутри, поперек подошвенной поверхности головок плюсневых костей. Вслед за стимулом, после некоторой задержки, происходит сгибание пальцев стоп, а затем наступает их расслабление. Сгибательный компонент может быть неверно интерпретирован как нормальный подошвенный рефлекс.

Глубокие сухожильные рефлексы более ценны с прогностической точки зрения: они обычно отсутствуют при полных повреждениях спинного мозга и присутствуют у большинства пострадавших с неполными повреждениями.

Анальный и бульбокавернозный рефлексы зависят от интактности рефлекторных дуг крестцовых сегментов. Анальный рефлекс — это внешне видимое сокращение сфинктера заднего прохода в ответ на укол острым предметом кожи перианальной области. Бульбокавернозный рефлекс — такое же сокращение сфинктера заднего прохода, ощущаемое пальцем исследователя, в ответ на сжатие головки полового члена. Оценка этих рефлексов может оказать помощь при дифференциальной диагностике между повреждением верхнего мотонейрона, при котором рефлекс может отсутствовать в течение нескольких дней, и нижнего мотонейрона, при котором рефлекс восстанавливается только в случае выздоровления. Примерами повреждений нижнего мотонейрона являются поражения конуса спинного мозга и конского хвоста.

Частичное повреждение спинного мозга

Симптоматика иногда не соответствует классической картине или нечетко указывает на неврологический уровень повреждения. По этой причине диагностика некоторых повреждений спинного мозга зачастую

проводится неправильно, и их относят к истерическому (конверсионному) параличу. До тех пор пока травма спинного мозга не исключена посредством тщательного осмотра и соответствующих клинических методов исследования, неврологическими жалобами и симптомами пренебрегать нельзя.

Определение уровня и оценка степени повреждения спинного мозга позволяют сделать прогноз. Если полное повреждение спинного мозга возникает сразу, восстановление функций гораздо менее вероятно, чем при неполных повреждениях.

Существуют общепризнанные типы неврологических нарушений, которые возникают после травмы спинного мозга и конского хвоста. В приемном отделении можно встретить их вариации.

Рис. 2.9. Больной на вакуумном матраце. Для надежной иммобилизации необходимо использовать ленты, фиксирующие лоб и воротник

Синдром поражения передних отделов спинного мозга

Передняя часть спинного мозга обычно повреждается под действием сил, возникающих при сгибании и вращении позвоночника, которые приводят к переднему вывиху позвонков, или вследствие компрессионного перелома тела позвонка с внедрением костных отломков в спинномозговой канал. Зачастую имеет место сдавление передней спинальной артерии, поэтому кортикоспинальный и спиноталамический проводящие пути повреждаются вследствие воздействия комбинации факторов — прямой травмы и ишемии. Это приводит к потере мышечной силы, а также снижению болевой и температурной чувствительности ниже уровня повреждения.

Синдром поражения центральных отделов спинного мозга

Чаще всего этот синдром наблюдается у пожилых людей, страдающих шейным спондилезом. Повреждение спинного мозга возникает вследствие переразгибания позвоночника, зачастую после относительно легкой травмы. В результате происходит сдавление спинного мозга между телом позвонка (которое из-за остеофитов имеет неправильную форму) и межпозвонковым диском спереди и утолщенной желтой связкой сзади. Основная тяжесть травмы приходится на проводящие пути шейного отдела спинного мозга, расположенные в центральной части, которые иннервируют верхние

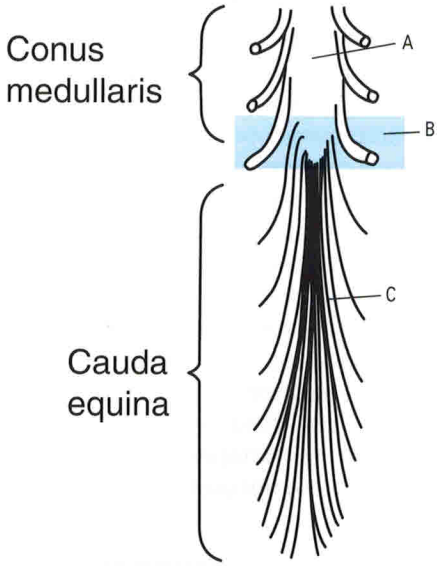

Рис. 2.10. Синдромы конуса спинного мозга и конского хвоста. (Воспроизведено с разрешения из Maynard FM et al. Spinal Cord 1997;35:266–74.)

конечности, поэтому в классических случаях возникают вялый парез (поражение нижнего мотонейрона) в руках и относительное повышение тонуса мышц нижних конечностей, хотя и со спастическими явлениями (поражение верхнего мотонейрона). Чувствительность в крестцовых сегментах, функции мочевого пузыря и толстого кишечника зачастую частично сохранены.

Синдром поражения задних отделов спинного мозга

Этот синдром чаще всего возникает при травмах, вызванных переразгибанием позвоночника с переломами задних элементов позвонков. В результате происходит ушиб нервных пучков задних канатиков спинного мозга, поэтому у пострадавших могут быть сохранены мышечная сила, болевая и температурная чувствительность, однако иногда возникает выраженная атаксия, обусловленная потерей проприоцептивной чувствительности, что может существенно затруднять ходьбу.

Синдром Броун-Секара

Классический синдром Броун-Секара возникает вследствие колотых ранений, однако, помимо этого, синдром часто наблюдается при переломах боковых масс позвонков. Проявлениями синдрома Броун-Секара являются симптомы перерезки половины поперечного сечения спинного мозга. На стороне поражения сила мышц снижена или отсутствует, но болевая и температурная чувствительность в относительной норме, потому что волокна спиноталамического пути переходят на противоположную сторону спинного мозга. Поэтому на противоположной стороне сила мышц сохранена, хотя и отмечается снижение или отсутствие температурной чувствительности и ощущения укола острым предметом.

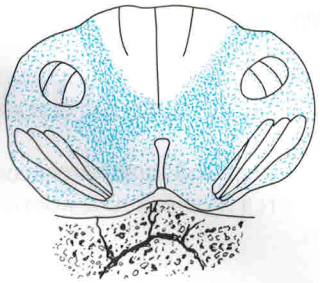

Синдром поражения передних отделов спинного мозга

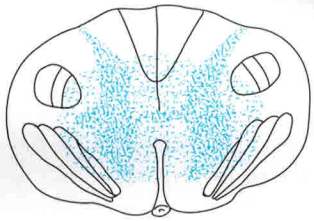

Синдром поражения центральных отделов спинного мозга

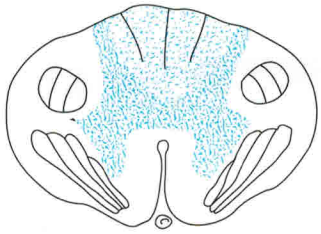

Синдром поражения задних отделов спинного мозга

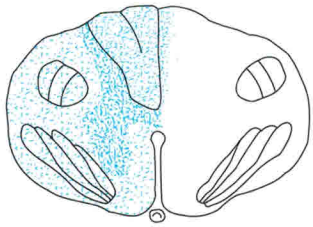

Синдром Броун-Секара

Рис. 2.11. Поперечные срезы спинного мозга, на которых показаны синдромы частичного повреждения спинного мозга

Синдром конуса спинного мозга

Вследствие повреждения крестцовых сегментов (конуса спинного мозга) и поясничных нервных корешков (рис. 2.10 В) обычно происходит утрата рефлексов мочевого пузыря, толстого кишечника и нижних конечностей. Повреждение верхней части конуса (рис. 2.10 А) иногда проявляется симптомами повреждения верхнего мотонейрона, и поэтому функция крестцовых сегментов (например, бульбокавернозный рефлекс и рефлекс мочеиспускания) может быть сохранена (поражения на уровне сегментов L5–S2 впервые описаны Л. С. Минором как «синдром эпиконуса». — *Ред.*).

Синдром конского хвоста

Повреждение поясничных и крестцовых нервных корешков (рис. 2.10 С) приводит к арефлексии мочевого пузыря, толстого кишечника и нижних конечностей.

Заключительной фазой диагностического процесса у пострадавших с травмой спинного мозга и позвоночника является лучевая диагностика, которая проводится с целью определения уровня и природы повреждения.

Список литературы

- *Advanced trauma life support program for doctors*, 6th edition. Chicago: American College of Surgeons, 1997
- Ko H-Y, Ditunno JF, Graziani V, Little JW. The pattern of reflex recovery during spinal shock. *Spinal Cord* 1999; 37:402–9
- Main PW, Lovell ME. A review of seven support surfaces with emphasis on their protection of the spinally in-jured. *J Accid Emerg Med* 1996;13:34–7
- Maynard FM et al. International standards for neurological and functional classification of spinal cord injury. *Spinal Cord* 1997;35:266–74