УДК 616.853.9-009.12
ББК 56.14
К23

Все права защищены. Никакая часть данной книги не может быть воспроизведена в любой форме и любыми средствами без письменного разрешения владельцев авторских прав.

Карлов В.А.
К23 Судорожный эпилептический статус. – М.: МЕДпресс-информ, 2003. – 166 с.
ISBN 5-901712-65-X

ISBN 5-901712-65-X

© Карлов В.А., 2003
© Оформление, оригинал-макет.
Издательство «МЕДпресс-информ», 2003

ОГЛАВЛЕНИЕ

Предисловие 4
Глава I. Популяционные исследования 5
Глава II. Дефиниция и классификация эпилептического статуса 7
Глава III. Этиология и условия развития эпилептического статуса 10
Глава IV. Патоморфология 15
Глава V. Клиника судорожного эпилептического статуса 29
Судорожный синдром 30
Нарушения дыхания 36
Сердечно-сосудистые расстройства 40
Расстройства гомеостаза 44
Нарушения системы гемостаза 47
Нарушения сознания 51
Неврологическая симптоматика 53
Состояния глазного дна, крови, мочи и цереброспинальной жидкости 54
Течение эпилептического статуса 56
Формы выхода из эпилептического статуса 57
Послестатусный период 60
Глава VI. Электроэнцефалография 62
Глава VII. Методы нейровизуализации. 72
Глава VIII. Функциональное состояние системы адаптации больных с эпилептическим статусом 79
Глава IX. Определение топики судорожного синдрома и диагноз эпилептического статуса 84
Дифференциальный диагноз 86
Симптоматический эпилептический статус 89
Глава X. Патофизиологические механизмы эпилептического статуса 99
Глава XI. Лечение эпилептического статуса. 109
Догоспитальная терапия 110
Мероприятия в условиях стационара 111
Противосудорожное лечение 112
Дыхательная реанимация 134
Лечение сердечно-сосудистых нарушений 137
Терапия расстройств гомеостаза 138
Коррекция расстройств гемостаза 142
Кортикостероиды при эпилептическом статусе 142
Другие препараты при эпилептическом статусе 143
Хирургическое лечение 143
Мышечные релаксанты при эпилептическом статусе 144
Лечение симптоматического эпилептического статуса . . . 148
Послестатусный период 148
Эпилептический статус у детей 151
Глава XII. Эпилептический статус сегодня: проблемы и возможные пути их решения 153
Литература 159

Глава IX. ОПРЕДЕЛЕНИЕ ТОПИКИ СУДОРОЖНОГО СИНДРОМА И ДИАГНОЗ ЭПИЛЕПТИЧЕСКОГО СТАТУСА

Уже в 1960-х гг. появились сообщения о решающем значении в происхождении ЭС поражения лобной доли головного мозга. Первым высказавшим эту точку зрения и в сущности единственным безоговорочным ее приверженцем является D.Janz – один из наиболее крупных исследователей ЭС того времени. Положив в основу этой концепции собственный материал, а также данные C.W.Witty и M.Taylor (1949), которые зарегистрировали в 14 из 36 случаев ЭС патологические процессы в лобной доле головного мозга, он в 1960 г. сообщил, что симптоматический эпилептический статус в 85% случаев был вызван поражением лобных долей.

По клиническим данным, в первой серии наших исследований, поражение лобной доли головного мозга отмечено в группе больных с симптоматическим ЭС при текущих церебральных процессах в 12 наблюдениях из 50, т.е. почти в 1/4 . Однако если выделить здесь больных только с первично генерализованным ЭС, то изолированное поражение лобной доли окажется уже в 9 наблюдениях из 17, т.е. примерно в половине случаев. Необходимо отметить, что на ЭЭГ в этих случаях, как правило, выявлялась лобно-височная локализация эпилептиформной активности (если она обнаруживалась), однако очаговая медленная активность имела преимущественно лобное расположение. Анализ этого обстоятельства будет предпринят далее.

9-е наблюдение. *Больной Л., 38 лет.* Переведен в Институт им. Н.В.Склифосовского в 23 ч 30 мин 23.11.1966 г. в связи с эпилептическим статусом. В 14 ч упал со второго этажа вниз головой. Потери сознания и рвоты не было. Доставлен в ближайшую больницу. К 17 часам состояние ухудшилось, сопротивлялся осмотру, требования не выполнял. В 20 ч начались повторяющиеся каждые 10 мин генерализованные припадки, на фоне которых за счет расширения левого зрачка выявилась анизокория. АД 100/70 мм рт.ст., пульс 70 в минуту.

При поступлении у больного отмечаются генерализованные тонико-клонические судороги без очагового компонента. Во время припадка глазные яблоки дивергируют и отходят вверх, зрачки максимально расширены, не реагируют на свет. В паузах между припадками глубокое коматозное состояние. На коже головы кровоподтек. Дыхание стерторозное, ритмичное. Пульс 64 в минуту, АД 140/80 мм рт.ст. Зрачки широкие, реакция их на свет отсутствует, роговичные рефлексы не вызываются. Коленные и ахилловы рефлексы повышены. Двусторонний симптом Бабинского.

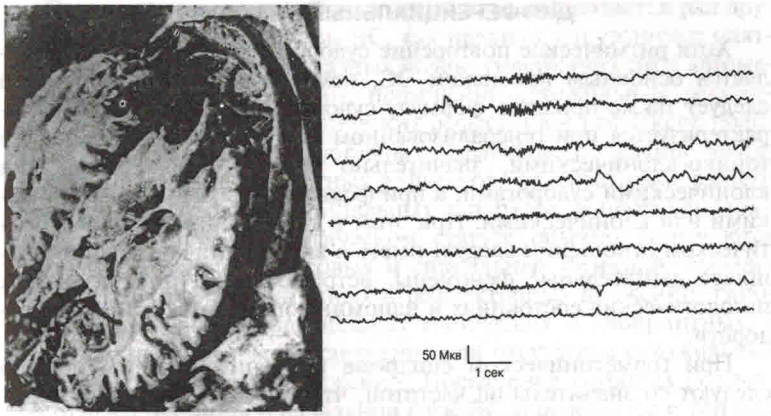

Рис. 22. Травматическая гематома в области полюса лобной доли

Наличие светлого промежутка и анизокория в начальном периоде после травмы, брадикардия и генерализованные судороги при поступлении больного обосновывали подозрение на острую травматическую гематому. В 1 ч 30 мин 24.11 после предварительной трахеостомии наложено трепанационное отверстие в левой теменно-височной области диаметром 2 см. При ревизии пространства над твердой мозговой оболочкой и под ней гематомы не обнаружено. Мозговое вещество набухшее, пульсация мозга отсутствует. В связи с этим осуществлена декомпрессионная трепанация (6 × 8 см) в правой теменно-височной области. При ревизии гематомы не найдено, мозг не пульсирует, выбухает. Во время операции у больного исчезло спонтанное дыхание, в дальнейшем респирация осуществлялась управляемым дыханием. После операции состояние неуклонно ухудшалось, спонтанное дыхание не восстанавливалось, тотальная арефлексия. АД 70/50 мм рт.ст. В 6 ч 30 мин наступила остановка сердца и смерть.

Патологоанатомический диагноз: состояние после операции декомпрессионной трепанации черепа по поводу подозрения на внутричерепную гематому, расхождение сагиттального шва, обширная эпидуральная гематома в области полюса левой лобной доли со сдавлением мозга и мелкоточечными кровоизлияниями в корковом веществе ее орбитальной поверхности. Острое набухание мозга. Состояние после операции трахеостомии.

Таким образом, генерализованный ЭС нередко представляет собой демонстративное клиническое проявление органического поражения лобной доли головного мозга – обстоятельство, имеющее определенное практическое значение. Характерно, что поскольку это обстоятельство, т.е. лобное происхождение генерализованного ЭС было в принципе неизвестно в эпоху отсутствия таких методов исследования головного мозга, как КТ и МРТ, поиск гематомы проводился в «типичном» месте. На секции обнаружено префронтальное расположение гематомы (рис. 22).

ДИФФЕРЕНЦИАЛЬНЫЙ ДИАГНОЗ

Хотя ритмическое повторение судорог с высокой частотой является основным признаком ЭС, немаловажным критерием его следует также признать формулу судорожного синдрома. Она характеризуется при генерализованном или одностороннем статусе тонико-клоническими, значительно реже – тоническими или клоническими судорогами, а при фокальном – клонико-тоническими или клоническими. При этом в дифференциально-диагностическом отношении следует иметь в виду ритмически повторяющиеся двигательные феномены, встречающиеся при различных патологических состояниях и напоминающие эпилептические судороги.

При горметоническом синдроме мышечные спазмы обычно следуют со значительной частотой, что может вызвать необходимость в проведении дифференциального диагноза с односторонним или генерализованным эпилептическим статусом (тоническая форма). Сходство может увеличиваться также в связи с наличием других симптомов, наблюдающихся при обоих состояниях. И в том, и в другом случае встречаются мидриаз, тахикардия, дыхание Чейна–Стокса, гипертермия, гипергидроз, иногда рвота, лейкоцитоз в крови со сдвигом формулы влево, расстройства гомеостаза.

Существенным отличием тонической формы генерализованого эпилептического статуса от горметонического синдрома следует считать разницу в темпе развития мышечного напряжения. При горметоническом синдроме мышечные спазмы развиваются более медленно, тонично, видимому движению обычно предшествует стадия нарастания тонического напряжения мышц. При тонической форме генерализованного статуса судороги проявляются внезапно, молниеносно. Начало судорог иногда сопровождается вокализацией. Горметонические спазмы, как правило, мало выражены в лицевой мускулатуре, в то время как при эпилептическом статусе отмечается резчайшее тоническое напряжение жевательных и мимических мышц и лицо принимает своеобразное выражение.

Мидриаз, который часто сопровождает горметонический спазм, также имеет более медленный темп развития, непостоянен и нестабилен. При ЭС мидриаз характеризуется истинно пароксизмальным проявлением, т.е. возникает внезапно, стремительно, отличается выраженностью (крайняя степень расширения зрачков), сохраняется в течение всего припадка и исчезает с его окончанием. В некоторых случаях мидриаз сохраняется и в постпароксизмальной стадии, что обычно является следствием тяжелой аноксии в связи с асфиксией в припадке.

При горметоническом синдроме обычно наблюдается ряд других феноменов, которые при ЭС, как правило, отсутствуют: маятникообразные движения глазных яблок, гиперкинез типа автоматизированной жестикуляции, повышение сухожильных рефлексов, появление шейных тонических рефлексов и рефлексов положения, иногда усиление суставных рефлексов, появление хватательного симптома и защитных рефлексов, т.е. симптомов растормаживания стволовых и спинальных аппаратов. В противоположность этому при эпилептическом статусе обычно встречаются признаки угнетения стволовых и спинальных функций: выпадение или снижение спонтанных и рефлекторных движений, гипотония мышц, выпадение шейных тонических и лабиринтных, а также кожных рефлексов, снижение или отсутствие сухожильных рефлексов и защитных движений. Повышение глубоких рефлексов отмечается лишь в начальной фазе ЭС и сочетается с той или иной степенью сохранения сознания или психомоторного возбуждения – симптомов, которые при горметоническом синдроме не наблюдаются; однако при симптоматическом ЭС повышение рефлексов может сохраняться длительно.

Важным отличием эпилептического статуса от горметонического синдрома является независимость ритма судорожных припадков от внешних (экстероцептивных) и внутренних (проприо- и интероцептивных) раздражений. В противоположность этому при горметоническом синдроме судорожные спазмы часто соответствуют фазам дыхания, либо возникают в ответ на те или иные раздражения. Таким образом, при ЭС ритм судорожных припадков зависит от внутренних закономерностей, связанных с особенностями взаимодействия эпилептогенного очага с корковыми, субкортикальными и стволовыми структурами. Это подтверждают и данные ЭЭГ. Для эпилептического статуса характерны ритмичность, фазность и специфичность проявлений на ЭЭГ пароксизмальных разрядов, в то время как при горметоническом синдроме эпилептиформные феномены на ЭЭГ обычно отсутствуют, а пароксизмальные разряды, если имеются, не носят характера эпилептических знаков, не являются фазными.

Как это на первый взгляд не казалось бы странным, но иногда судорожный ЭС приходиться дифференцировать со статусом псевдоэпилептических припадков.

10-е наблюдение. *Больная К.Н., 27 лет.* Доставлена из дома в больницу №36 7.02.1979 г. с приступами генерализованных судорог, с диагнозом эпилептического статуса. По скорой помощи введено 2 мл (10 мг) седуксена. Судороги прекращались на 15–20 мин.

Страдает судорожными припадками в течение 6 лет после тяжелой психической травмы. Личная жизнь не устроена, не работает, имеет инва-

лидность по эпилепсии. Пациентка из неполной семьи. В детстве много болела (тонзиллит, бронхит, ОРВИ). В 4 года после испуга возникло заикание, постепенно регрессировавшее. С 7 до 10 лет отмечались тики: моргала, подергивала плечами и кривила рот. Лечили у психиатра. Месячные с 14 лет, установились в 16 лет. Не замужем. Окончила институт, но оставила работу из-за конфликтной ситуации. В то же время начались приступы: ложилась, стонала, издавала крики и нечленораздельные звуки, изгибалась дугой, колотила руками и ногами. Несколько раз госпитализировалась по скорой помощи в разные больницы с диагнозом эпилептического статуса, получала наркоз. При поступлении с интервалом в 10–12 мин повторяются приступы: преобладание мышечного спазма в разгибателях туловища и ног, руки совершают хаотические движения. Наблюдаются беспорядоченная вокализация. Следов прикуса языка, повреждений на теле нет. Несмотря на судороги нарушений дыхания нет, соответственно отсутствует и цианоз. При попытке осмотреть зрачки крепко жмурит глаза, тем не менее сопротивление преодолеть удается. Зрачки нормальных размеров. АД 120/80 мм рт.ст. и пульс 96 в минуту. Соматических нарушений не обнаружено.

В паузах между приступами больная в контакт не входит, выглядит спящей. Однако в ответ на шлепок «пробуждается». Сознание на уровне легкого оглушения. Речевых нарушений нет. Двигательная сфера интактна. Рефлексы нормальные, патологических нет. При пальцевой пробе как бы ищет свой нос. На императив «Что ты тут делаешь? Вставай и иди домой!» больная встала и пошла. Однако тут же «опомнилась» и стала требовать наркоза. На следующий день после осмотра терапевтом и ЭЭГ (эпилептическая активность не зарегистрирована), выписана с диагнозом псевдоэпилептического статуса.

Итак, пациентка из неполной семьи. Невротические проявления в детстве. Личная жизнь не устроена. Социально не адаптирована. Характер судорожных проявлений своеобразен: судороги преимущественно разгибательного типа, сопровождаются нечленораздельной вокализацией. Свойственные генерализованным эпилептическим судорожным припадкам нарушение дыхания отсутствует. Имеет место активное противодействие попытке осмотреть зрачки, мидриаза нет. «Пробуждается» в ответ на шлепок. И совсем уж необычно требование наркоза. Все это позволило диагностировать статус псевдоэпилептических припадков. Это подтверждалось выполнением больной императива «вставай» и отсутствием эпилептической активности на ЭЭГ.

В клинической практике установление диагноза эпилептического статуса – только один из этапов в решении диагностической задачи. Второй этап – определение процесса, лежащего в основе заболевания, и прежде всего разграничение собственно эпилептического статуса от симптоматического.

СИМПТОМАТИЧЕСКИЙ ЭПИЛЕПТИЧЕСКИЙ СТАТУС

Анализ возрастного состава взрослых больных с собственно эпилептическим и симптоматическим статусом показывает отчетливое преобладание среди больных эпилепсией лиц до 40 лет и затем снижение числа больных: в возрасте от 40 до 60 лет – вдвое, а в возрасте 60 лет и старше – более чем в 10 раз. При текущих органических заболеваниях мозга выявлены иные взаимоотношения (табл. 2).

Таблица 2

Распределение взрослых больных с собственно эпилептическим и симптоматическим статусом по возрасту (данные первого этапа исследования)[1,2]

Форма эпилептического статуса	Возраст в годах			Всего
	16–40	41–60	старше 60	
Собственно эпилептический статус	48	27	5	80
Симптоматический эпилептический статус при текущих органических поражениях мозга	14	20	16	50
Всего	62	47	21	130

Распределение больных по возрастным группам здесь более равномерно, с максимумом в возрасте 40–60 лет. Последнее связано, по-видимому, в основном со значительным распространением сосудистых заболеваний среди лиц старше 40 лет. В возрасте 60 и более лет симптоматический ЭС при текущих органических поражениях мозга среди обследованного контингента встречался в 3 раза чаще, чем при эпилепсии.

Важная особенность симптоматического ЭС в обеих его разновидностях – это частота инициального проявления эпилептического состояния. Этот признак при эпилепсии (собственно эпилептический статус) обнаружен лишь в 5 наблюдениях из 80, т.е. встречался примерно в 1 случае из 15, в то время как при симптоматическом эпилептическом статусе инициальный его характер зарегистрирован в 40 случаях из 62, т.е. примерно в 2 из каждых 3 наблюдений. Следовательно, частота инициального ЭС при симптоматической его форме была в 10 раз выше, чем при эпилепсии.

[1] В таблицу не включены, ввиду небольшого количества наблюдений, больные с симптоматическим эпилептическим статусом при острых и хронических интоксикациях.

[2] Данные последующих этапов исследования имели сходные характеристики.

В остальных 22 наблюдениях симптоматический ЭС не был первым судорожным проявлением. Тем более интересно проанализировать длительность периода, в котором наблюдались припадки до развития эпилептического статуса. Установлено, что в 9 наблюдениях судороги возникали в период от нескольких дней до года. Таким образом, у 49 из 62 больных (более чем в 3/4 случаев симптоматического статуса) припадки ранее отсутствовали либо появлялись в относительно недавний срок. Отсюда следует, что отсутствие припадков в прошлом или возникновение их незадолго до развития ЭС является важным дифференциально-диагностическим признаком, с большой вероятностью указывающим на симптоматический его характер.

При анализе частоты очагового компонента в судорожном синдроме выявилась примечательная тенденция. Среди 50 больных с симптоматическим ЭС при текущих органических поражениях мозга у 11 отмечен парциальный либо односторонний характер судорог, у 22 – вторично генерализованный. Таким образом, очаговый компонент при этом виде ЭС выявлен в 33 случаях из 50 – в 2/3 наблюдений. В то же время при собственно ЭС парциальные и односторонние судороги отмечены в 6, вторично генерализованные – в 25 из 80 наблюдений, т.е. лишь немногим более, чем в 1/3 случаев. Иными словами, в данной группе больных очаговый характер судорог или очаговое их начало встречались почти в 2 раза реже, чем в предыдущей.

Безусловно, следует придавать значение состоянию зрачков во время припадка или после него. Асимметричное их расширение или односторонняя задержка обратного развития мидриаза в постпароксизмальной стадии указывают на сторону локализации органического очага и наблюдаются, как правило, при симптоматическом ЭС.

Известную помощь в дифференциальной диагностике могут также оказать и данные ЭЭГ. Пароксизмальные билатерально синхронизированные эпилептиформные разряды встречаются при собственно ЭС значительно чаще, чем при симптоматическом, и, таким образом, в немалой степени свидетельствуют в пользу эпилепсии. Острое поражение мозга (инсульт, ушиб мозга) часто характеризуется пароксизмальными латерализованными эпилептическими нарушениями (ПЛЭН), принципиально отличающимися от ЭЭГ-картины эпилептического статуса (см. рис. 17). В то же время решающее значение, как правило, играют данные КТ и, тем более, МРТ, позволяющие с более чем 90% точностью установить наличие ишемических и геморрагических очагов, объмных, перазитерных и других церебральных поражений. Ценную информацию может дать ультразвуковое исследование церебральных и церебральных сосудов, выявляющее стеноз, закупорку или другие помехи (патологическую извитость, в частности) церебральному кровотоку в соответствующем сосудистом бассейне.

Наиболее частой причиной симптоматического ЭС при органических заболеваниях мозга является патология сосудистой системы, отмеченная нами почти в половине подобных случаев.

Еще в наблюдениях 1960-х гг. была отмечена роль сосудистых заболеваний головного мозга в происхождении ЭС, а позднее эта проблема частично затрагивалась в работах по сосудистой эпилепсии (Габашвили В.М., Прохорова Э.С., 1986; и др.). Среди наших больных первого этапа исследования – этапа наиболее значительного по объему – с сосудистой этиологией заболевания были 22 человека, преимущественно в возрасте 50 лет и старше. У 13 пароксизмальные проявления в прошлом отсутствовали, т.е. эпилептический статус у них был инициальным.

Атеросклероз сосудов головного мозга установлен у 10 больных, атеросклероз с сопутствующей гипертонией – у 5, гипертоническая болезнь – у 5, патологическая извитость магистральных сосудов головы в области шеи – у 2 больных. Непосредственными причинами развития эпилептического состояния у 14 больных были острые нарушения мозгового кровообращения.

Среди этих больных нарушение кровообращения в магистральных сосудах головы в области шеи отмечено у 5, в том числе тромбоз внутренней сонной артерии – у 1, интермиттирующая церебральная недостаточность на почве стеноза внутренней сонной артерии – у 2, вследствие патологической извитости магистральных сосудов головы в области шеи – также у 2 больных.

У 4 человек непосредственной причиной ЭС были церебральные сосудистые кризы. Приводим пример.

11-е наблюдение. *Больная Х., 60 лет.* Доставлена 6.10.1967 г. в 7 ч 50 мин машиной скорой помощи в эпилептическом статусе. Со слов мужа, в течение 6 лет страдает гипертонической болезнью. Артериальное давление не котролировала. В 1961 г. повышение АД сопровождалось развитием левостороннего гемипареза, впоследствии движения восстановились. 1.10.1967 г. состояние больной ухудшилось, появились головные боли, тошнота, головокружение, бессонница, зрительные галлюцинации. Установлено значительное повышение АД (точные цифры не известны), назначен постельный режим, лечение на дому. 5.10 в 23 часа начались судорожные припадки.

При поступлении больная без сознания, дыхание Чейна–Стокса, АД 200/110 мм рт.ст. ЭКГ: синусовая тахикардия, изменения миокарда с недостаточностью его кровообращения. Пульс 130 в минуту. Генерализованные судорожные припадки длительностью до 1 мин, начинающиеся с отведения глазных яблок и поворота головы влево, сопровождающиеся рас-

ширением зрачков, апноэ, нарастающим цианозом. Припадки повторяются с интервалом в 10–12 мин. В паузах между припадками зрачки сужены, реакции их на свет живые, корнеальные рефлексы сохранены, левая носогубная складка сглажена, брюшные рефлексы отсутствуют, глубокие – снижены. Двусторонний симптом Маринеско–Радовичи. Несмотря на внутривенное введение 10 мл 25% раствора сульфата магния, 5 мл 2,4% раствора диафиллина, 1 мл 2% раствора папаверина гидрохлорида, спинномозговую пункцию, и снижения АД до 180/90 мм рт.ст. припадки продолжались. Ввиду наличия дыхания Чейна–Стокса больной введена лишь небольшая доза гексенала – 40 мл 1% раствора. Наступило сужение зрачков, но расслабление мышц было неполным. Через 15 мин припадок повторился. В связи с этим внутривенно введен листенон, осуществлена интубация трахеи, начат ингаляционный наркоз смесью закиси азота и кислорода в отношении 3:1,5. Припадки прекратились. К 13 часам состояние значительно улучшилось, однако больная дезориентирована, истощаема, сонлива. В 16 ч контактна, но не всегда правильно отвечает на вопросы, периодически развивается ступорозное состояние. АД 160/90 мм рт.ст., пульс 88 в минуту. Дыхание ритмичное. В неврологическом статусе легкая анизорефлексия, глубокие рефлексы выше слева, патологических рефлексов нет. Глазное дно: диск зрительного нерва желто-розового цвета, границы четкие, вены обычного калибра, темные, артерии узкие. В дальнейшем состояние больной прогрессивно улучшалось, АД снизилось до 150/90 мм рт.ст., ЭКГ нормализовалась. ЭЭГ дезорганизована, в отведениях с правого полушария отмечается очаговая тета-активность (лобно-височно-теменные отведения), не превышающая по амплитуде фон. Эпилептической активности не обнаружено. 19.10.1967 г. больная выписана домой в удовлетворительном состоянии.

В одном наблюдении отмечено преходящее нарушение мозгового кровообращения с развитием гемипареза, восстановившегося в течение суток, и еще в одном – сосудистая церебральная недостаточность вследствие острой сердечно-сосудистой недостаточности (инфаркт миокарда).

У 7 больных острые расстройства мозгового кровообращения имелись в анамнезе (от 8 мес до 4 лет перед развитием статуса).

Очаговое начало судорог, как и в приведенном наблюдении, совпадало с зоной перенесенного или развивающегося нарушения мозгового кровообращения, подтверждая значение ишемического фактора в генезе данной формы ЭС.

При обследовании больных в момент поступления в эпилептическом статусе в этой группе наблюдений установлено повышение АД до 250/130 мм рт.ст. или, реже, его понижение до 60/40 мм рт.ст. Изложенное подтверждает, что расстройства в системе общей циркуляции у лиц пожилого или старческого возраста могут быть причиной нарушения компенсации в областях измененного регионарного мозгового кровообращения, т.е. также указывают на ишемическое происхождение ЭС у этих больных. Значительно реже эпилептическое состояние связано с кровоизлиянием в мозг.

При дифференциальной диагностике симптоматического ЭС сосудистого происхождения с собственно ЭС следует иметь в виду, что степень повышения АД у больных эпилепсией при эпилептическом статусе в паузах между припадками бывает лишь умеренной: 145/90–160/100 мм рт.ст., а при сосудистых заболеваниях с симптоматическим ЭС – значительно большей либо АД падает ниже рабочего, что нередко, к сожалению, вызывается ятрогенно-интенсивным применением антигипертензивных препаратов, вызывающих падение АД ниже оптимального для данного пациента уровня.

Существенным критерием для разграничения эпилептического статуса сосудистого генеза от собственно эпилептического является возраст больных, что в сочетании с анализированными выше особенностями симптоматического статуса (инициальный характер, частота очагового компонента в судорожном синдроме) дает основание для предположения сосудистого генеза заболевания. Надо также учитывать наличие общих признаков атеросклероза, атеросклеротических изменений глазного дна. Однако изменения сердечной мышцы не всегда могут быть опорой при дифференциальной диагностике, так как при ЭС у больных даже молодого возраста отмечаются глухость тонов, расширение границ сердца, а также нарушения коронарного кровообращения по данным ЭКГ. Важные данные может дать, как уже указывалось выше, ультрозвуковое исследование.

В 2 наблюдениях диагностировано субарахноидальное кровоизлияние при отсутствии признаков общих сосудистых заболеваний.

В более редких случаях причиной эпилептического статуса бывают воспалительные поражения головного мозга и/или его оболочек, текущих или резидуальных – в наших наблюдениях – у 10 больных. На это обстоятельство, в частности и нами, обращалось внимание еще в 1960-х гг., что особенно актуально для детского возраста. Приводим одно из наблюдений.

12-е наблюдение. *Больная К., 40 лет.* Доставлена машиной скорой помощи 23.11.1967 г. в 21 ч 50 мин из дома в эпилептическом статусе. До 1965 г. была здорова. В 1965 г. перенесла грипп, сопровождавшийся сильными головными болями, потерей сознания. Лечилась амбулаторно. В дальнейшем беспокоила головная боль, усилившаяся с весны 1967 г. В марте 1967 г. был первый судорожный припадок, в мае – второй. В сентябре и ноябре – серии судорожных приступов: «закрывало» правый глаз, «рот перетягивало вправо». Аналогичные приступы начались 23.11 в 19 ч 30 мин. На этот раз они повторялись каждые 15 мин. Вскоре больная потеряла сознание и не приходила в себя в паузах между припадками.

При поступлении больная без сознания. Кожные покровы цианотичные. В легких дыхание везикулярное, число дыхательных движений 30 в минуту. Тоны сердца звучные, пульс 120 в минуту, ритмичный,