СОДЕРЖАНИЕ

Авторы 3
Список сокращений 4
Предисловие 9
Введение 11
Эмбриональный гистогенез соединительных тканей.
Роль соединительной ткани в онтогенезе 14
Образование мезенхимы 16
Развитие энтомезенхимы 19
Развитие эктомезенхимы 28
Принципы самосборки соединительной ткани и ее нарушения 34
Гликозаминогликаны 37
Протеогликаны и гликопротеины 44
Волокна внеклеточного матрикса 48
Коллагеновые и ретикулиновые волокна 48
Гибкие (эластические) волокна 55
Заключение 56
Медицинская генетика в диагностике заболеваний, поражающих соединительную ткань 62
Клинические методы 62
Митохондриальное или цитоплазматическое наследование 70
Методы лабораторной диагностики 71
Молекулярно-генетические методы 74
Методы ДНК-диагностики 75
Методы секвенирования ДНК 79
Синдромы делеций протяженных последовательностей 90
Синдром Марфана и заболевания с марфаноидным фенотипом 92

История вопроса 92
Диагностические критерии синдрома Марфана 100
Экспериментальная модель синдрома Марфана и его патогенез 104
Дисплазия соединительной ткани:
определение и основные критерии диагностики, классические и современные представления 109
Современные классификации ДСТ и формулировка диагноза 113
Основные клинические синдромы при дисплазии соединительной ткани с общедиагностической точки зрения 123
Дисплазии соединительной ткани в практике семейного врача 136
Особенности проявления, диагностики и лечения дисплазии соединительной ткани у детей 136
Особенности клинико-лабораторной диагностики ДСТ у детей 147
Особенности диагностики ДСТ в неонатологии и микропедиатрии 150
Особенности диспластикозависимых изменений сердца у детей 156
Особенности сосудистой системы и системы гемостаза у детей с ДСТ 158
Особенности патологии органов дыхания у детей с ДСТ 159
Особенности мочеполовой системы у детей с ДСТ 160
Психоэмоциональные и интеллектуально-поведенческие особенности детей с ДСТ 161
Сопутствующие заболевания у детей с ДСТ 162
Дисплазия соединительной ткани у подростков 162
Иммуноэндокринные особеноcти ДСТ 181
Дисплазия соединительной ткани у взрослых лиц и ее гериатрические аспекты 188
Дисплазия соединительной ткани и ишемическая болезнь сердца 199
Проблема ДСТ в торакальной хирургии 201
Факторы риска хирургического лечения пациентов с дисплазией соединительной ткани МК 207
Изменения других клапанов сердца при ДСТ 210
Спонтанный пневмоторакс 211
Торакодиафрагмальный синдром 219
Аномалии желудочно-кишечного тракта при ДСТ у лиц старшего возраста 221
Системные диспластические и аутоиммунные заболевания соединительной ткани в оториноларингологии 236
Системные диспластические и аутоиммунные заболевания соединительной ткани в офтальмологии 238
Дисплазия соединительной ткани в акушерско-гинекологической практике и репродуктологии 250
Системные диспластические заболевания соединительной ткани в стоматологической практике 264

Орофациальные аспекты системных иммунопатологических заболеваний соединительной ткани ... 268
Лечение и профилактика ДСТ в семейной медицине ... 273
Реабилитация детей с ДСТ ... 275
Памятка для больных дисплазией соединительной ткани и их родителей ... 278
Современные принципы лечения наследственной патологии ... 279
Системные аутоиммунные заболевания соединительной ткани с неорганоспецифическими аутоантителами ... 281
Системная красная волчанка ... 282
Системная склеродермия ... 292
Ревматоидный артрит ... 297
Анкилозирующий спондилоартрит (болезнь Бехтерева—Фоа—фон Штрюмпеля—Мари) ... 309
Другие системные заболевания соединительной ткани с неорганоспецифическими аутоантителами ... 312
Заключение ... 319
Библиография ... 327

ОСНОВНЫЕ КЛИНИЧЕСКИЕ СИНДРОМЫ ПРИ ДИСПЛАЗИИ СОЕДИНИТЕЛЬНОЙ ТКАНИ С ОБЩЕДИАГНОСТИЧЕСКОЙ ТОЧКИ ЗРЕНИЯ

На сегодняшний день клиническое изучение ДСТ проводится в двух аспектах: *клинико-патоморфологическом* [87, 90] и *молекулярно-генетическом* (Т. И. Кадурина и др.) [102]. Неоценимый вклад в развитие этой проблемы внесли представители Омской научной школы, уделяя особое внимание изучению особенностей течения *сопутствующей хронической патологии*, ассоциированной с ДСТ, а также *разработке методологии реабилитации* больных и членов их семей.

Благодаря достижениям генетики и клиническим наблюдениям, описаны и классифицированы свыше 200 заболеваний соединительной ткани и скелета наследственного характера. Доказана взаимосвязь ДСТ не только с ортопедической патологией, но и с заболеваниями сердечно-сосудистой системы, желудочно-кишечного тракта, бронхиальной астмой, вегетативными нервными расстройствами, расстройствами мочевыделительной системы, половой сферы, эндокринными дисфункциями, с особенностями нервной и когнитивной организации индивидуума. Изучены многообразные клинические проявления НДСТ — от изменений психологического профиля личности, вегетативной дисфункции и синдрома хронической усталости до выраженной миопии, аномалий развития почек, иммунных расстройств и аномалий развития клапанного аппарата сердца, клапанных пролапсов и регургитации.

Помимо изменений структуры и функции перечисленных органов и систем, ННСТ часто сопровождаются нарушениями со стороны ЦНС и ее вегетативного отдела, геморрагическими и тромботическими нарушениями в системе гемостаза, нарушениями системы иммунной защиты. Есть данные о высокой частоте выявления при ДСТ синдромов вторичного иммунодефицита, аутоиммунного и аллергического синдромов и данные о значительном риске эндокринно-обменных заболеваний [22, 77, 79, 274, 283, 354].

Изучены и описаны генетические и патофизиологические аспекты ДСТ [99, 102]. Подробно рассматриваются причины развития дисплазий сердца, которые чаще всего

являются изолированным проявлением системного дефекта соединительной ткани [87, 88]. Полиморфность клинических проявлений ДСТ потребовала объединения их в клинические синдромы. В отличие от наследственных синдромов ДСТ, являющихся представителями дифференцированных форм ДСТ, клинические синдромы служат групповыми клиническими проявлениями ДСТ, сформированными по принципу ассоциации нарушений тех или иных органов и систем. Для диагностики ДСТ необходимо знать основные клинические симптомы ДСТ. Присутствие одного клинического симптома может предупреждать врача о присутствии остальных. Выделяют следующие основные клинические синдромы и симптомы ДСТ (по Г. И. Нечаевой) [201, 202].

Синдром неврологических нарушений и синдром вегетативной дисфункции (соматоморфная вегетативная дисфункция, панические атаки и др.), гемикрания (мигрень). Синдром вегетативной дисфункции формируется у значительного числа пациентов с ДСТ одним из самых первых — уже в раннем детском возрасте — и рассматривается как обязательный компонент диспластического фенотипа. *По современным представлениям, он отражает предрасположенность и/или начальные стадии гипоталамопатии и связан с особенностями орагнизации и нейроэндокринной дисфункции лимбико-ретикулярной системы.* У большинства пациентов выявляется симпатикотония, реже встречается смешанная форма, в малом проценте случаев — ваготония. Выраженность клинических проявлений синдрома нарастает параллельно тяжести ДСТ. Вегетативная дисфункция отмечается в 97 % случаев наследственных синдромов, при недифференцированной форме ДСТ — у 78 % пациентов. В формировании вегетативных нарушений у пациентов с ДСТ, несомненно, имеют значение генетические факторы, лежащие в основе нарушения обменных процессов в мезенхимальных производных, включая нейромезенхиму и клетки АПУД-системы, приводящих к изменению функции гипоталамуса, гипофиза, половых желез, симпатико-адреналовой системы. Наблюдаются боли в области сердца, транзиторные нарушения сердечного ритма, колебания артериального давления, артериальная гипертензия, артериальная гипотензия, гипергидроз, «мраморные ладони», быстрая смена окраски кожи при осмотре («игра сосудов», колебания пульса, плохая переносимость физической и умственной нагрузок, метеозависимость, нарушения сна, вестибулярные расстройства, красный приподнимающийся дермографизм, затруднение вдоха и эритрема при волнении, парастезии, ощущение «ползания мурашек» и др. (рис. XIII, фото 1—3, цв. вклейка).

Астенический синдром: снижение работоспособности, ухудшение переносимости физических и психоэмоциональных нагрузок, повышенная утомляемость, общая слабость, особенно по утрам, раздражительность, быстрая истощаемость, трудность сосредоточения и концентрации внимания, снижение памяти, апатия и пр. Астенический синдром выявляется даже в дошкольном, но особенно ярко — в школьном, подростковом и молодом возрасте, сопровождая пациентов с ДСТ на протяжении всей жизни. Отмечается зависимость выраженности клинических проявлений астении от возраста больных: чем старше пациенты, тем больше субъективных жалоб. *С патофизиологической точки зрения за этим термином стоит нарушение стрессорной адаптации, особенно — ее 1-й фазы. Таким образом, и здесь речь может идти о нейроэндокринных проявлениях гипоталамопатии.*

Клапанный синдром: изолированные и комбинированные пролапсы клапанов сердца, миксоматозная дегенерация клапанов. Чаще он представлен ПМК (до 70 %),

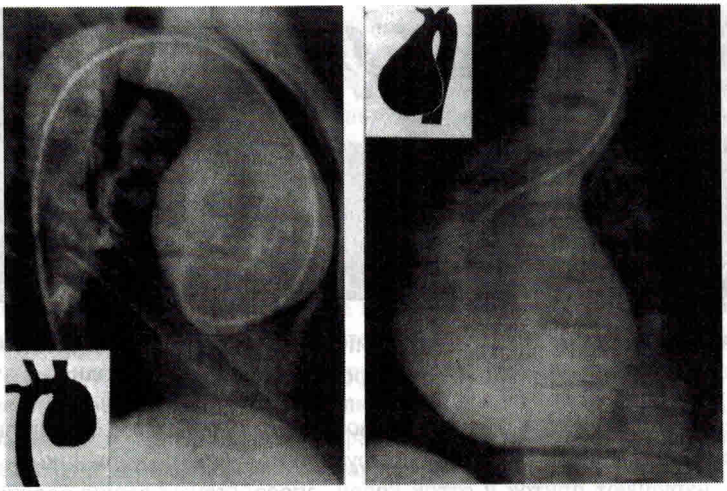

Рис. 49. Синдром Марфана. Аневризма восходящего отдела аорты и синусов Вальсальвы (по А. В. Покровскому, 1979) [225]

реже — пролапсами трикуспидального или аортального клапанов, расширением корня аорты и легочного ствола, аневризмами синусов Вальсальвы (рис. 49).

В части случаев обнаруженные изменения сопровождаются явлениями регургитации, что отражается на показателях контрактильности миокарда и объемных параметрах сердца. Существует мнение, что причиной ПМК при ДСТ может быть дефицит магния. Клапанный синдром начинает формироваться также в детском возрасте (4–5 лет). Аускультативные признаки ПМК выявляются в различном возрасте: от 4 до 34 лет, однако наиболее часто — в возрасте 12–14 лет. Следует отметить, что эхокардиографические данные находятся в динамическом состоянии: более выраженные изменения отмечаются при последующих осмотрах, что отражает влияние возраста на состояние клапанного аппарата. Кроме того, на выраженность клапанных изменений влияет степень тяжести ДСТ и объем желудочков.

Торакодиафрагмальный синдром: астеническая форма грудной клетки, деформации грудной клетки (воронкообразная, килевидная), деформации позвоночника (сколиозы, кифосколиозы, гиперкифозы, гиперлордозы и др.), изменения стояния и экскурсии диафрагмы. Среди пациентов с ДСТ наиболее часто встречается воронкообразная деформация грудной клетки, на втором месте по частоте — килевидная деформация, более редко выявляется астеническая форма грудной клетки (рис. XIV, цв. вклейка).

Начало формирования торакодиафрагмального синдрома приходится на ранний школьный возраст, отчетливость проявлений — на возраст 10–12 лет, максимальная выраженность — на период 14–15 лет. Во всех случаях воронкообразная деформация отмечается врачами и родителями на 2–3 года раньше, чем килевидная. Наличие торакодиафрагмального синдрома определяет уменьшение дыхательной поверхности легких, деформацию просвета трахеи и бронхов, смещение и ротацию сердца, «перекрут» основных сосудистых стволов. Качественные (вариант деформации) и количественные (степень деформации) характеристики торакодиафрагмального синдрома определяют характер и выраженность изменений морфофункциональных параметров сердца

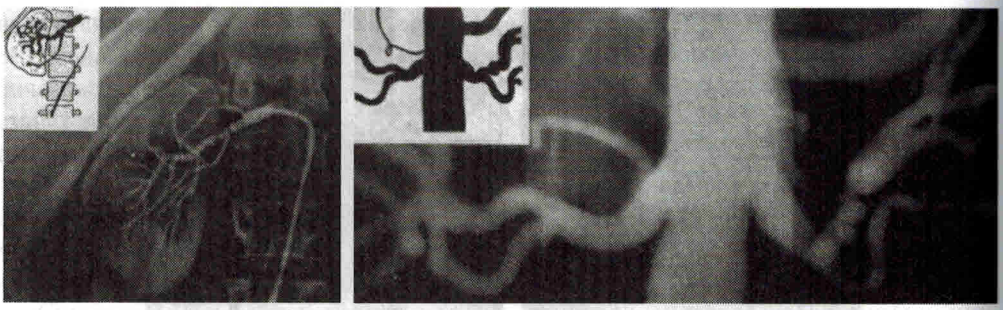

Рис. 50. Варианты врожденной дисплазии почечных артерий — симптом «бус» или «чёток» (по А. В. Покровскому, 1979) [225]

и легких. Деформации грудины, ребер, позвоночника и связанное с ними высокое стояние диафрагмы приводят к уменьшению грудной полости, повышению внутригрудного давления, нарушают приток и отток крови, способствуют возникновению аритмий сердца. Наличие торакодиафрагмального синдрома может повлечь за собой повышение давления в системе малого круга кровообращения.

Сосудистый синдром: поражение артерий эластического типа; идиопатическое расширение стенки с формированием мешотчатой аневризмы; поражение артерий мышечного и смешанного типов: бифуркационно-гемодинамические аневризмы, долихоэктазии удлиненных и локальных расширений артерий, патологическая извитость вплоть до петлеобразования; дисплазии почечных артерий по «типу бус или четок» (рис. 50); поражение вен (патологическая извитость, варикозное расширение вен верхних и нижних конечностей, геморроидальных и др. вен); телеангиоэктазии; эндотелиальная дисфункция.

Изменения сосудов сопровождаются повышением тонуса в системе крупных и мелких артерий и артериол, вазоренальной гипертензией при дисплазии почечных артерий, уменьшением объема и скорости наполнения артериального русла, снижением венозного тонуса и избыточным депонированием крови в периферических венах. Сосудистый синдром, как правило, манифестирует в подростковом и молодом возрасте, прогрессируя с увеличением возраста пациентов. Изменения артериального давления трактуются как идиопатическая артериальная гипотензия.

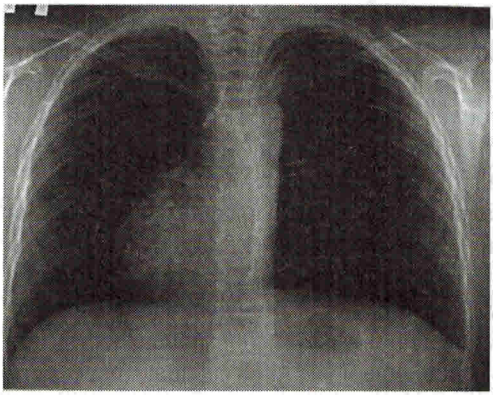

Рис. 51. С-ва Аня 14 лет. Декстрокардия (наблюдение Е. С. Голубицкой и Ю. И. Строева)

Мы наблюдали девушку-подростка марфаноидного фенотипа с ожирением с розовыми стриями и с декстрокардией (рис. 51).

Торакодиафрагмальное сердце: включает астенический, констриктивный, ложностенотический, псевдодилатационный варианты, торакодиафрагмальное легочное сердце. Формирование торакодиафрагмального сердца происходит параллельно манифестации и прогрессиро-

ванию деформации грудной клетки и позвоночника на фоне клапанного и сосудистого синдромов. Варианты торакодиафрагмального сердца служат отражением нарушения гармоничности взаимоотношений веса и объема сердца, веса и объема всего тела, объема сердца и объема больших артериальных стволов на фоне диспластикозависимой дезорганизации роста тканевых структур самого миокарда, в частности, его мышечных и нервных элементов. У пациентов с типичной астенической конституцией формируется *астенический вариант торакодиафрагмального сердца*, характеризующийся уменьшением размеров камер сердца при «нормальной» систолической и диастолической толщине стенок и межжелудочковой перегородки, «нормальных» показателях миокардиальной массы — формирование истинного малого сердца. Сократительный процесс в данной ситуации сопровождается увеличением циркулярного напряжения в систолу, что свидетельствует о гиперреактивности компенсаторных механизмов на фоне преобладающих симпатических влияний.

Установлено, что определяющими факторами в изменении морфометрических, объемных, контрактильных и фазовых параметров сердца являются форма грудной клетки и уровень физического развития, в частности, костно-мышечного аппарата. У части больных с выраженной ДСТ и различными вариантами деформации грудной клетки (воронкообразная деформация I, II степени) в условиях уменьшения объема грудной полости наблюдается «перикардитоподобная» ситуация с развитием *диспластикозависимого констриктивного сердца*. Уменьшение максимальных размеров сердца с изменением геометрии полостей носит при этом гемодинамически неблагоприятный характер, сопровождаясь уменьшением толщины стенок миокарда в систолу. При уменьшении ударного объема сердца происходит компенсаторное повышение общего периферического сопротивления. У ряда пациентов с деформацией грудной клетки (воронкообразная деформация III степени, килевидная деформация) при смещении сердца, когда оно «уходит» от механических воздействий костяка грудной клетки, ротируя и сопровождаясь «перекрутом» основных сосудистых стволов, формируется *ложностенотический вариант торакодиафрагмального сердца*. «Синдром стеноза» выхода из желудочков сопровождается увеличением напряжения миокардиальных структур в меридианальном и циркулярном направлениях, ростом систолического напряжения миокардиальной стенки с увеличением длительности подготовительного периода к изгнанию, увеличением давления в легочной артерии.

У пациентов с килевидной деформацией грудной клетки II и III степени выявляется увеличение устьев аорты и легочной артерии, связанное со снижением упругости сосудов и зависящее от степени тяжести деформации. Изменения геометрии сердца характеризуются компенсаторным увеличением размеров левого желудочка в диастолу либо в систолу, в результате чего полость приобретает шаровидную форму. Сходные процессы наблюдаются со стороны правых отделов сердца и устья легочной артерии. Формируется *псевдодилатационный вариант торакодиафрагмального сердца*. В группе пациентов с дифференцированной ДСТ (синдромами Марфана, Черногубова–Элерса–Данло, Стиклера, несовершенного остеогенеза), а также у пациентов с недифференцированной ДСТ, имеющих сочетание выраженных деформаций грудной клетки и позвоночника, морфометрические изменения правого и левого желудочков сердца совпадают: уменьшаются длинная ось и площади полостей желудочков, особенно в конце диастолы, отражая снижение сократительной способности миокарда; снижаются конечные и среднедиастолические объемы. Наблюдается компенсаторное

снижение общего периферического сосудистого сопротивления, зависящее от степени снижения сократимости миокарда, выраженности деформаций грудной клетки и позвоночника. Неуклонный рост легочного сосудистого сопротивления приводит в данном случае к формированию *торакодиафрагмального легочного сердца*.

Метаболическая кардиомиопатия: кардиалгии, аритмии сердца, нарушения процессов реполяризации (I степень: увеличение амплитуды T V2–V3, синдром T V2 > T V3; II степень: инверсия T, смещение S–T V2–V3 вниз на 0,5–1,0 мм; III степень: инверсия T, косовосходящее смещение S–T до 2,0 мм). Развитие метаболической кардиомиопатии определяется влиянием кардиальных факторов (клапанный синдром, варианты торакодиафрагмального сердца) и экстракардиальных условий (торакодиафрагмальный синдром, синдром вегетативной дисфункции, сосудистый синдром, дефицит микро- и макроэлементов). Кардиомиопатия при ДСТ не имеет специфических субъективных симптомов и клинических проявлений, но вместе с тем потенциально определяет повышенный риск внезапной смерти в молодом возрасте с преобладающей ролью в танатогенезе аритмического синдрома.

Аритмический синдром: желудочковая экстрасистолия различных градаций; многофокусная, мономорфная, реже — полиморфная, монофокусная предсердная экстрасистолия; пароксизмальные тахиаритмии; миграция водителя ритма; атриовентрикулярные и внутрижелудочковые блокады; аномалии проведения импульса по дополнительным путям; синдром предвозбуждения желудочков; синдром удлинения интервала Q–T. Частота выявления аритмического синдрома — около 64 %. Источником нарушения ритма сердца может быть очаг нарушенного метаболизма в миокарде, приводящего к изменениям местных ионных градиентов катионов и анионов, входящих в формулу Сент-Дьердьи (см. «Практикум»). При нарушении структуры и функции соединительной ткани всегда присутствуют подобные патохимические изменения. Причиной аритмий при ДСТ может служить и клапанный синдром. Возникновение аритмий при этом может быть обусловлено сильным натяжением митральных створок, содержащих мышечные волокна, способных к диастолической деполяризации с формированием биоэлектрической нестабильности миокарда. Согласно концепции Винера–Розенблюта, изменение геометрии сердечных камер может вести к изменению пути волны возбуждения, сдвигать временную точку возврата импульса и способствовать аритмиям по механизму повторного входа (re-entry). Кроме того, появлению аритмий может способствовать резкий сброс крови в левый желудочек с пролонгированной диастолической деполяризацией. Изменения геометрии камер сердца могут иметь решающее значение в возникновении аритмий при формировании диспластического сердца, особенно торакодиафрагмального варианта легочного сердца. Кроме кардиальных причин происхождения аритмий при ДСТ существуют и экстракардиальные, обусловленные нарушением функционального состояния надпочечников, симпатического и блуждающего нервов, механическим раздражением сердечной сорочки деформированным костяком грудной клетки. Одним из аритмогенных факторов может быть дефицит магния, выявляемый у пациентов с ДСТ. В предшествующих исследованиях российских и зарубежных авторов получены убедительные данные о причинной взаимосвязи желудочковых и предсердных аритмиямий и внутриклеточного содержания магния. Предполагают, что гипомагниемия может способствовать развитию гипокалиемии. При этом увеличивается мембранный потенциал покоя, нарушаются процессы деполяризации и реполяризации, снижается возбудимость клетки. Замедляется проводимость электрического импульса, что способствует развитию аритмий. С другой

стороны, внутриклеточный дефицит магния повышает активность синусового узла, снижает абсолютную и удлиняет относительную рефрактерность.

Нами наблюдался пациент Т-ов Д. И. 29 лет, житель Владикавказа, с любопытным анамнезом. Болен с 4-летнего возраста, когда впервые появились приступы сердцебиений. Находился под наблюдением кардиолога, лечился нерегулярно. Дважды находился на обследовании в НИИ педиатрии АМН СССР, без эффекта получал физиотерапию. На ЭКГ сохранялись признаки экстрасистолии. В 9-летнем возрасте приступы середцебиений участились, во время одного приступа потерял сознание.

Вновь поступил на обследование и лечение в НИИ педиатрии 12 марта 1990 г. (и/б № 845/90). При поступлении состояние средней тяжести, правильного телосложения, достаточного питания. Кожные покровы чистые, бледные, тени под глазами. Лимфоузлы мелкие, безболезненные. Зев спокойный. Язык умеренно обложен белесоватым налётом. Носовое дыхание свободное. Дыхание везикулярное. Область сердца не изменена. Границы относительной сердечной тупости в возрастных пределах. Тоны сердца звучные, аритмичные, определяются экстрасистолы от 10 до 14 в минуту, а также небольшой интенсивности систолический шум на верхушке сердца, систолический щелчок. Живот мягкий, симметричный. Печень и селезенка не увеличены. Дизурии нет. Неврологический статус — без особенностей.

Анализ крови: Hb — 105 г/л, Эр — $3{,}01\times10^{12}$, Л — $6{,}0\times10^{9}$, Сег. — 42, Лимф. — 57, Мон. — 2, СОЭ — 14 мм/ч. В моче обнаружены ураты.

ЭКГ: вертикальное положение э. о. с. Умеренная синусовая тахикардия. Увеличение длительности электрической систолы сердца. Метаболические изменения в миокарде желудочков. Признаки гипокалиемии.

ЭхоКГ: полости сердца в пределах возрастной нормы. Аорта с клапанами без особенностей. Митральный клапан не изменен. Сократимость миокарда в норме. В полости левого желудочка — аномальная хорда.

Ребенок был переведен в НИИ сердечно-сосудистой хирургии им. А. Н. Бакулева с целью уточнения топической диагностики изменений со стороны сердца. Были проведены следующие исследования.

ЭКГ: миграция водителя ритма, частые политопные и единичные полиморфные и групповые экстрасистолы, неполная блокада пр. ножки пучка Гиса.

Холтеровское ЭКГ-мониторирование: Ч.С.С. — от 53 до 78, максимально — до 181 /мин. Дублированный параритм — из правого предсердия и из A/V соединения с функциональной блокадой правой ножки пучка Гиса. Регистрируются пароксизмы суправентрикулярной тахикардии с Ч.С.С. 120—140 в мин. На синусовом ритме — признаки неполной блокады правой ножки пучка Гиса с удлинение Q—T на 0,04 с.

Электрофизиологическое исследование: верхнепредсердная re-entry-тахикардия (или триггерная), скрытая форма синдрома слабости синусового узла, стволовая экстрасистолия, миграция ритма от верхнепредсердной к нижнепредсердной, ретроградное проведение по A/V-узлу.

ЭхоКГ: ФВ — 53 %. Определяются пролапс митрального клапана на 2 мм без регургитации и фальшхорда.

Затем ребенок вновь был госпитализирован в НИИ педитарии для дальнейшего лечения. С антиаритмической целью ему был назначен кордарон (300 мг/сут). В результате этого была достигнута относительно положительная динамика: количество экстрасистол — до 4 в мин. Ребенок выписался в удовлетворительном состоянии с рекомендациями продолжать лечение кордароном, индометацином и оротатом калия с повторной госпитализацией через 3 мес.

Синдром внезапной смерти: изменения сердечно-сосудистой системы при ДСТ, определяющие патогенез внезапной смерти, — клапанный, сосудистый, аритмический синдромы. По наблюдениям, во всех случаях причина смерти непосредственно