Содержание

I. ОСНОВНЫЕ ПОНЯТИЯ 20
Глава 1. Физические основы КТ 20
Mahadevappa Mahesh, MS, PhD
Глава 2. Доза радиации в компьютерной томографии 28
P. Sridhar Rao, PhD, and Hugh T. Morgan, PhD
Глава 3. Побочное действие рентгеноконтрастных средств 37
Vikram Dogra, MD, and Shweta Bhatt, MD
Глава 4. КТ в планировании лучевой терапии 48
Rajashree Vyas, DMRD, John G. Strang, MD, and Paul Okunieff, MD
Глава 5. Совмещенная ПЭТ/КТ в онкологии 62
Arun Basu, MD, and John G Strang, MD

II. ГРУДНАЯ КЛЕТКА 73
Глава 6. Травма грудной клетки 73
Osbert Adjei, MD, and John G. Strang, MD
Глава 7. КТ при тромбоэмболии легочной артерии 87
David John Prologo, MD, and Vikram Dogra, MD
Глава 8. Инфекции грудной клетки 93
Kristina Siddal, MD, and John G. Strang, MD
Глава 9. Легочные проявления ВИЧ 105
Kristina Siddal, MD and Margaret Ormanoski, DO
Глава 10. Компьютерная томография высокого разрешения 110
Kristina Siddal, MD
Глава 11. Пневмокониозы 126
Andrea Zynda-Weiss, MD
Глава 12. Различные воспалительные заболевания органов грудной клетки 139
Kalpesh patel, MD, and John G. Strang, MD
Глава 13. Опухоли легких и дыхательных путей 146
Matthew Cham, MD, and John G. Strang, MD
Глава 14. CAD в КТ 169
Waqar Chah, MD
Глава 15. Переднее средостение 175
Iqor Mikityansky, MD, and Deborah Rubens, MD
Глава 16. Среднее средостение 184
Iqor Mikityansky, MD, Nami Azar, MD, John G. Strang MD, and Deborah Rubens, MD
Глава 17. Заднее средостение 194
Iqor Mikityansky, MD, Nami Azar, MD, John G. Strang MD, and Deborah Rubens, MD
Глава 18. Анатомия сосудов грудной клетки: нормальные варианты и врожденная патология 202
Susan Voci, MD, Nael E. A. Saad, MBBCh, and Iqor Mikityansky, MD

Глава 19. КТ вен грудной клетки 213
Nael E. A. Saad, MBBCh, Wael E. A. Saad, MBBCh, and Deborah Rubens, MD
Глава 20. КТ при заболеваниях артерий грудной клетки 228
Nael E. A. Saad, MBBCh, Wael E. A. Saad, MBBCh, and Deborah Rubens, MD

III. БРЮШНАЯ ПОЛОСТЬ, ЗАБРЮШИННОЕ ПРОСТРАНСТВО И ТАЗ 255
Глава 21. Почки 255
Shweta Bhatt, Suleman Merchant, MD, and Vikram Dogra, MD
Глава 22. Надпочечники 287
Sherif G. Nour, MD, Shweta Bhatt, MD
Глава 23. Желудок и кишечник 302
Baz Debaz, MD
Глава 24. Толстая кишка и аппендикс 329
Vikram Dogra, MD, and Joseph Crawford, MD
Глава 25. КТ печени 341
Srinivasa R. Prasad, MD, and Kedar Chintapalli, MD
Глава 26. Желчный пузырь и желчные протоки 363
Raj Mohan Paspulati, MD
Глава 27. Поджелудочная железа 376
Raj Mohan Paspulati, MD
Глава 28. Селезенка 393
Dean Nakamoto, MD
Глава 29. Забрюшинное пространство 405
Shweta Bhatt, MD, and Kedar Chintapalli, MD
Глава 30. КТ органов женского таза 419
Elizabeth J. Anoia, MD, and Jeffrey S. Palmer, MD
Глава 31. Органы мужского таза 430
Kevin Garrett Miller, MD, and Vikram Dogra, MD

II. ГРУДНАЯ КЛЕТКА

ГЛАВА 6. ТРАВМА ГРУДНОЙ КЛЕТКИ

Osbert Adjei, MD, and John G. Strang, MD

1. Какова роль КТ при закрытых травмах грудной клетки?

КТ применяется для выявления повреждений аорты, трахеобронхиального дерева, пневмоторакса, ушиба легких, разрыва диафрагмы и «флотирующей» грудной клетки. Из вышеперечисленного самым важным является выявление повреждений аорты.

2. Что такое разрыв аорты?

Разрыв аорты — это травматический разрыв ее стенки. При полном разрыве смерть наступает через несколько секунд. Довольно часто (в 75–90 %) наблюдается полный разрыв аорты, на него приходится 15 % смертей при ДТП. Если разрыв неполный (через всю интиму и часть медии), то пациент живет до тех пор, пока повреждение не увеличится и разрыв не станет полным. Такие больные способны дожить до приезда скорой помощи, перевода в реанимацию и КТ-сканирования, а при установке диагноза — до операционной и, в конечном счете, до выздоровления (рис. 6-1).

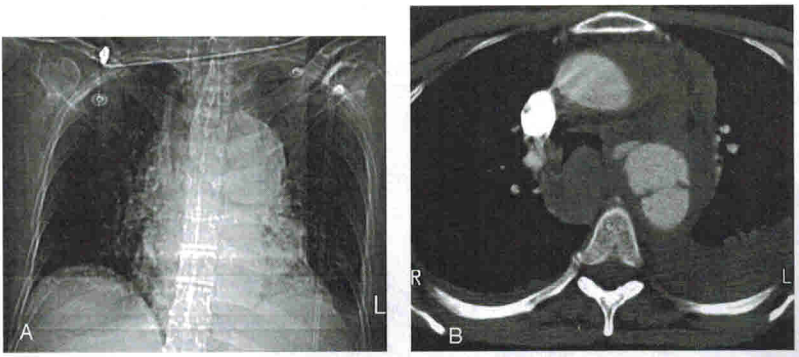

Рис. 6-1. Классическая картина разрыва аорты. **А.** Расширение верхнего средостения на фронтальной проекции со смещением трахеи вправо. **В.** Активная экстравазация контраста из проксимальной части нисходящего отдела аорты на уровне *lig. arteriosum*

3. Какова локализация разрывов аорты?

90 % разрывов аорты происходит в области ее перешейка на уровне *lig. arteriosum*. Одна из теорий возникновения разрывов основана на утверждении, что сердце тяжелое и подвижное, а аорта фиксирована на уровне связки. При внезапном торможении автомобиля сердце движется вперед, а нисходящая часть аорты остается фиксированной. Другая теория говорит, что аорта зажимается из-за компрессии

грудной клетки и вследствие этого рвется на уровне связки. При КТ особое внимание нужно обратить на область непосредственно под дугой аорты.

4. Где еще могут происходить разрывы аорты?

- В области восходящей аорты (такие повреждения смертельны и поэтому не диагностируются у при жизни пациентов).
- В области диафрагмального отверстия (редко). Особое внимание следует обратить на поиск под дугой аорты.

5. Почему разрыв аорты является самым важным диагнозом, который можно установить с помощью КТ грудной клетки?

- Это состояние, непосредственно угрожающее жизни больного, при котором смертность достигает 50 % за 2 суток (или 1 % в 1 ч).
- Требуется хирургическое лечение.
- Ранее с помощью рентгенографии грудной клетки данный диагноз можно было только заподозрить, теперь же с помощью КТ его можно не только заподозрить, но и поставить.

6. Каковы прямые КТ-признаки острого повреждения грудного отдела аорты? Признаки повреждения аорты могут быть прямыми (можно увидеть само повреждение) и косвенными (геморрагия и другие симптомы). Прямые признаки включают экстравазацию контраста, псевдоаневризмы и разрыв аорты (рис. 6-2). Менее заметные прямые признаки — это надрывы интимы, псевдокоарктация и перерывы контура сосудистой стенки (рис. 6-3). В настоящее время большинство хирургов оперирует на основании убедительной визуализации разрыва на КТ, не дожидаясь результатов ангиографии. На проведение ангиографии требуется больше времени, в связи с чем увеличивается операционный риск. Некоторые хирурги назначают ангиографию для поиска повреждений сонных артерий и других сочетанных поражений.

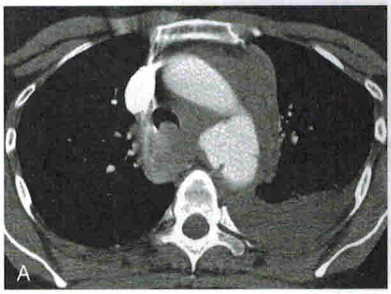

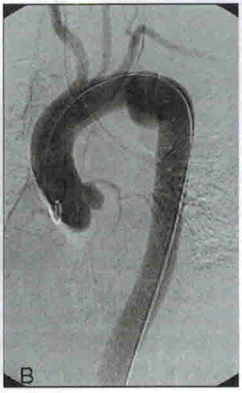

Рис. 6-2. КТ (**А**) и обычная ангиограмма (**В**) больного с обширным травматическим повреждением аорты. Обратите внимание на наличие периаортальной гематомы и гемоторакса, а также непосредственно визуализированной травматической псевдоаневризмы

Большинство разрывов аорты, непосредственно визуализированных на КТ, сопровождаются периаортальной гематомой. При отсутствии периаортальной гематомы нечеткость контура может быть связана с нетравматической причиной, например, с атеросклерозом. Конечно, у пожилых пациентов с атеросклерозом тоже могут происходить травматические разрывы аорты; дифференциация при этом довольно затруднительна.

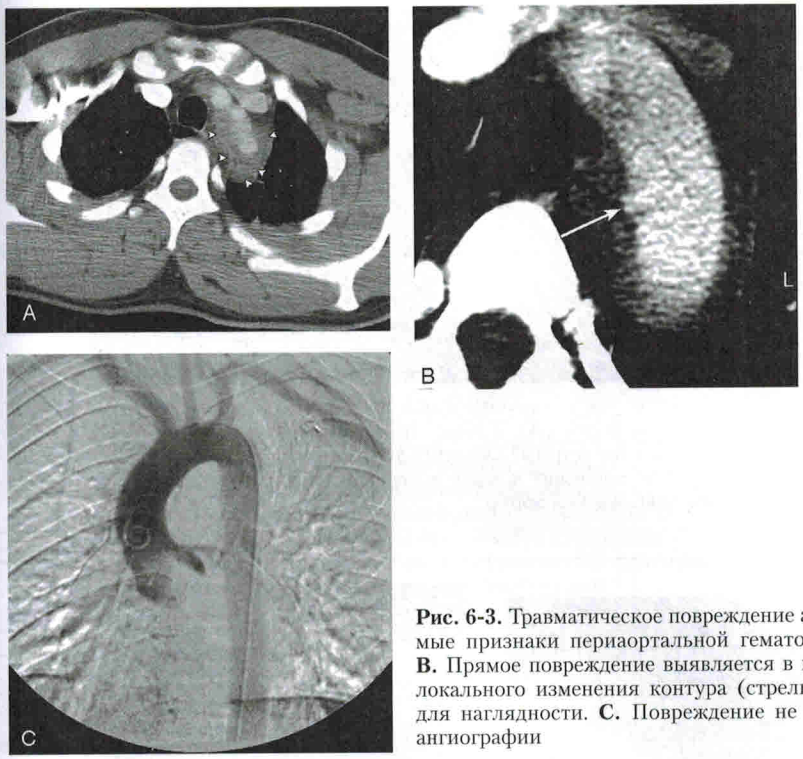

Рис. 6-3. Травматическое повреждение аорты. **A.** Непрямые признаки периаортальной гематомы (указатели). **B.** Прямое повреждение выявляется в виде небольшого локального изменения контура (стрелка) — увеличено для наглядности. **C.** Повреждение не выявляется при ангиографии

7. Каковы косвенные КТ-признаки острого повреждения грудного отдела аорты? Периаортальная гематома (отсутствие жировой прослойки между аортой и гематомой) — это главный косвенный признак разрыва аорты. Больным с периаортальной гематомой на КТ, при отсутствии прямых признаков разрыва, назначается стандартная ангиография, хотя в большинстве случаев обследование даст отрицательный ответ. Если гематома не периаортальная, она скорее всего связана с повреждением вен, переломом грудины или другим внеаортальным повреждением (рис. 6-4 и 6-5).

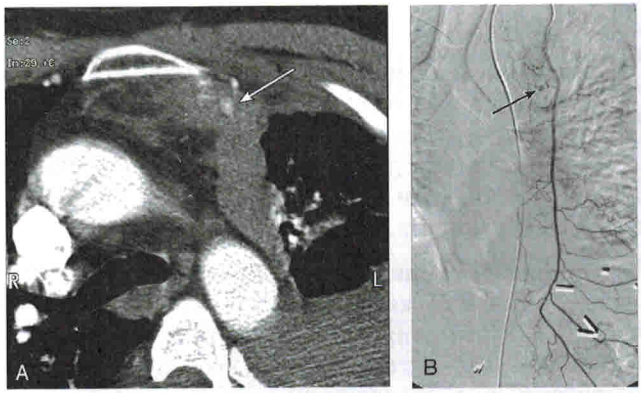

Рис. 6-4. Гематома средостения вследствие повреждения внутренней грудной артерии. Присутствуют крупная гематома переднего средостения и гемоторакс. **A.** Выявляется активная экстравазация (стрелка). **B.** Селективная ангиограмма левой внутренней грудной артерии выявляет геморрагию, сосуд был эмболизирован. Отметьте, что гематома не была периаортальной; доказательств повреждения аорты нет. Ангиография проводилась не для диагностических, а для терапевтических целей

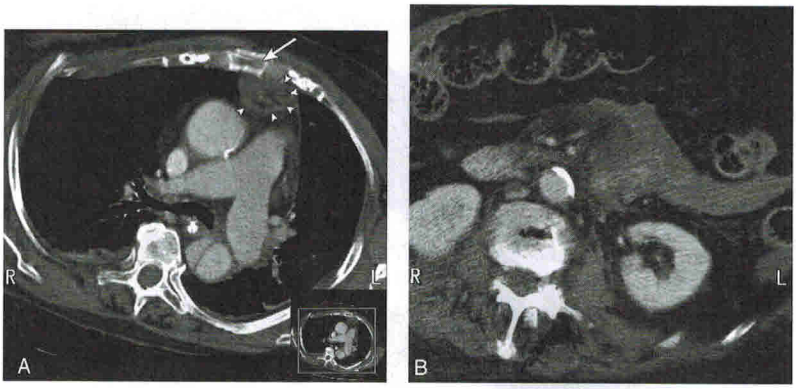

Рис. 6-5. Пострадавший после автомобильной аварии с переломом грудины (стрелка) и расслоением аорты (**А**), а также мезентериальным кровотечением (**В**). Является ли расслоение острым? Обратите внимание, что ретростернальная гематома (указатели) не прилежит к аорте и, соответственно, не является вторичным признаком повреждения аорты

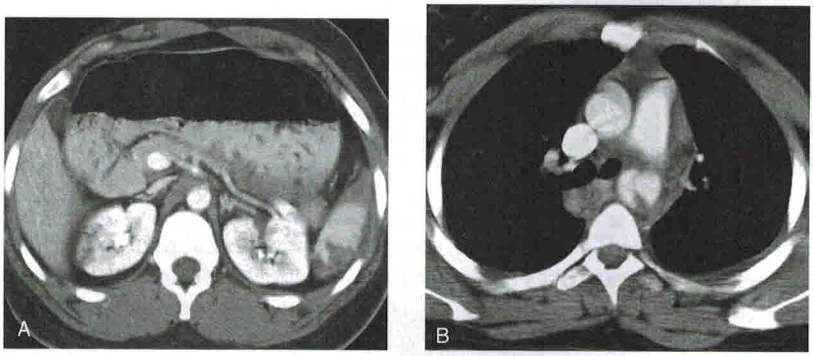

Рис. 6-6. Вторичные признаки разрыва аорты/эмболии. **А.** Инфаркты селезенки и правой почки (непрямые признаки) вследствие эмболии после повреждения аорты. **В.** Разрыв аорты (прямой признак) с периаортальной гематомой. Острый травматический разрыв аорты может проявляться в виде инсультов или абдоминальных инфарктов. Если на КТ брюшной полости по поводу травмы обнаруживаются инфаркты, необходимо выполнить снимок грудной клетки

8. Какие косвенные признаки повреждения грудного отдела аорты можно увидеть на КТ живота?

Инфаркты в селезенке, почках, кишечнике и печени вследствие повреждения аорты, формирования тромба и эмболии (рис. 6-6). Рекомендуйте назначение КТ грудной клетки, если вы выявили острый инфаркт (как правило, селезенки или почек) на КТ живота.

9. Какой снимок является самым важным при КТ живота на предмет травмы?

Первый! На нем можно заметить гематому заднего средостения и, следовательно, отыскать недиагностированный разрыв аорты. Если вы увидели низкорасположенную гематому заднего средостения, необходимо выполнить КТ грудной клетки (ориентируйтесь по позвоночнику) (рис. 6-7).

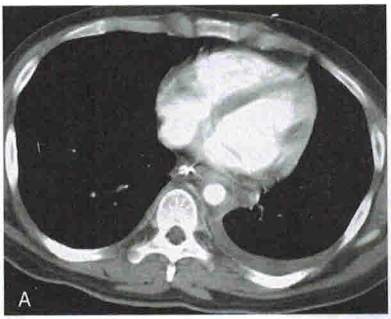

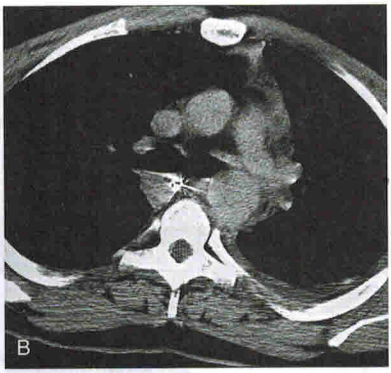

Рис. 6-7. Неожиданный разрыв аорты, проявляющийся гематомой вокруг нисходящего отдела грудной аорты на КТ брюшной полости. **А.** На первом КТ-снимке брюшной полости по поводу травмы наблюдаются левосторонний гемоторакс и периаортальная гематома. **В.** Рентгенолог дополнил исследование неконтрастными снимками грудной клетки, которые показали наличие локального выпячивания задней стенки проксимальной части нисходящего отдела грудной аорты. Отметьте патологическое увеличение диаметра нисходящего отдела грудной аорты, что делает его шире диаметра восходящего. На ангиограмме подтвердился разрыв аорты, больной был успешно прооперирован

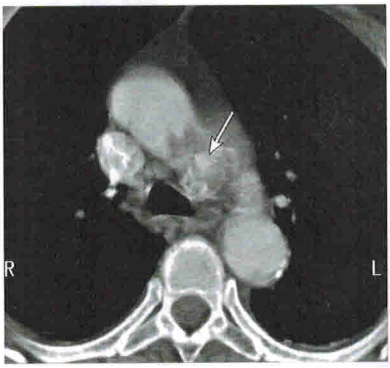

Рис. 6-8. Пожилой больной после автомобильной травмы. Объясняется ли повреждение предсуществующей атеросклеротической язвой (стрелка) или травматической псевдоаневризмой при атеросклерозе аорты? Пациенту выполнили внутрисосудистое УЗИ, подтвердившее наличие изъязвленной бляшки

10. Какова роль спиральной КТ-ангиографии по сравнению с обычной ангиографией в диагностике травматических повреждений аорты?

У гемодинамически стабильных больных в диагностических целях спиральная КТ-ангиография с мультидетекторными возможностями значительно потеснила обычную аортографию (рис. 6-8). У нестабильных больных методом выбора является чреспищеводная ЭХО-КГ.

11. Играет ли какую-нибудь роль внутрисосудистое УЗИ у больных с подозрением на повреждения грудного отдела аорты?

Этот метод помогает дифференцировать изъязвленную бляшку от разрыва аорты у пожилых пациентов. Но он не всегда имеется в распоряжении, требует артериального доступа и занимает много времени.

12. Опишите КТ-признаки острого ушиба легких и травматического пневматоцеле?

Ушиб легких проявляется увеличением плотности легочной ткани из-за посттравматической геморрагии и отека. Травматические пневматоцеле проявляются острыми кистозными изменениями в паренхиме поврежденных легких (рис. 6-9). Механизм их формирования связан с альвеолярным повреждением.

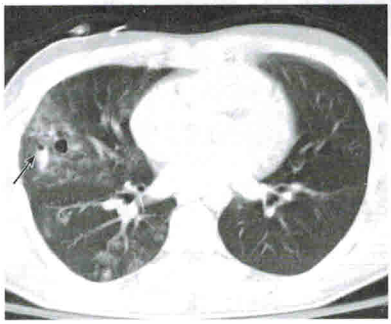

Рис. 6-9. КТ грудной клетки при ушибе легких и посттравматических пневматоцеле. Отметьте, что некоторые пневматоцеле заполнены воздухом, а некоторые кровью с наличием уровня жидкости (стрелка). Также присутствуют правосторонний пневмоторакс и множественные переломы ребер (не показаны)

13. Как влияет число сломанных ребер на метод лечения?

Перелом одного ребра обычно лечится консервативно с использованием анальгетиков. Множественные переломы ребер, особенно в сочетании с гемотораксом, пневмотораксом и флотирующей грудной клеткой, требуют более ургентных вмешательств.

14. Как устанавливаются трубки для дренирования плеврального выпота и при пневмотораксе?

При хилотораксе и гемотораксе плевральный дренаж устанавливается в области основания грудной клетки, а при пневмотораксе — в области верхушки легкого.

15. Каковы причины пневмоторакса?

Пневмоторакс возникает у 20–40 % пациентов с травмой грудной клетки при повреждении плевры сломанными ребрами или при остром повышении внутригрудного давления. К тому же спонтанный или нетравматический пневмоторакс может возникать при хронической обструктивной болезни легких (у пожилых), эмфизематозных буллах (у высоких молодых людей), лимфангиомиоматозе, новообразованиях и пневмофиброзе. Почти у 20 % больных, перенесших биопсию легких, развивается пневмоторакс. Менее частой причиной пневмоторакса является торакоцентез.

16. Почему рентгенография не является оптимальным методом при пневмотораксе у больных с травмой грудной клетки?

Воздух по плевральной полости поднимается в верхнюю часть грудной клетки. Поскольку обездвиженным больным с травмами выполняются снимки на передвижной рентгеновской установке, изображение будет ограничиваться передненижней частью грудной клетки. Небольшие (или даже довольно крупные!) пневмотораксы в такой ситуации легко пропустить (рис. 6-10).

17. Что такое признак глубокой борозды?

Признак глубокой борозды — это просветление в области реберно-диафрагмального угла (рис. 6-11). У обездвиженных больных он является отражением пневмото-

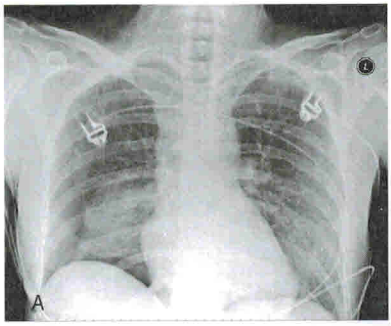

Рис. 6-10. Двусторонний травматический пневмоторакс: справа больше, чем слева. **А.** На рентгенограмме грудной клетки легче обнаружить правосторонний пневмоторакс, левосторонний труднее. **В.** Двусторонний пневмоторакс на КТ

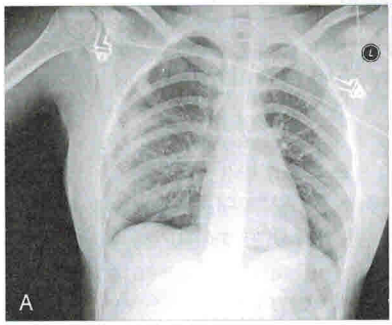

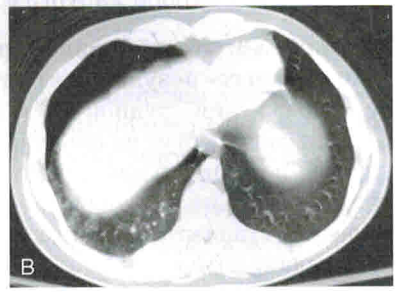

Рис. 6-11. Правосторонний признак глубокой борозды у больного с правосторонним пневмотораксом. На рентгенограмме (**А**) пневмоторакс выявляется в виде глубокого правого синуса плевры и заостренного контура печени. КТ подтверждает пневмоторакс (**В**)

ракса. К другим рентгенографическим признакам пневмоторакса относятся некоторые прозрачности ткани в основании пораженного легкого и признак двойной диафрагмы.

18. Что такое признак двойной диафрагмы?

Признак двойной диафрагмы — это сопряжение вентрального и дорсального участков пневмоторакса с передней и задней поверхностями диафрагмы соответственно.

19. Каково значение КТ для оценки пневмоторакса?

Пневмоторакс, не заметный на обычном рентгеновском снимке, выявляется при КТ более чем у половины больных с закрытыми травмами грудной клетки. При этом можно диагностировать наличие и других повреждений грудной клетки, не выявляющихся при рентгенографии. Кроме того, при томографии могут обнаруживаться напряженный пневмоторакс и гемоторакс, которые требуют хирургического вмешательства из-за нарушений венозного оттока (рис. 6-12).