ОГЛАВЛЕНИЕ

ПРЕДИСЛОВИЕ 6

ВВЕДЕНИЕ 7

ГЛАВА 1. ЗАЖИВЛЕНИЕ РАНЫ И ФОРМИРОВАНИЕ РУБЦА 9

1.1. Клиника и морфология заживления ран 9
1.2. Что определяет характеристики рубцов? 12
1.3. Взаимное влияние общих и местных условий заживления ран 18

Библиографический список 20

ГЛАВА 2. КЛИНИЧЕСКИЕ ХАРАКТЕРИСТИКИ РУБЦОВ 21

2.1. Оценка характеристик рубцов 21
2.2. Частные характеристики рубцов 21
2.3. Интегральные характеристики рубцов 29
2.4. Основные клинические синдромы 31
2.5. Анатомо-физиологические характеристики окружающих рубец тканей и их клиническое значение 35

Библиографический список 36

ГЛАВА 3. СПОСОБЫ ЗАКРЫТИЯ РАН И КАЧЕСТВО РУБЦА 37

3.1. Общие принципы хирургического закрытия ран 37
3.2. Местные условия закрытия ран: чем закончится раневой процесс? 38
3.3. Способы закрытия ран 43
3.4. Уровни наложения швов 44
3.5. Шовный материал и его влияние на заживление ран 44
3.6. Техника кожного шва 48
3.7. Дренирование ран 59
3.8. Ведение раны в послеоперационном периоде 60

Библиографический список 63

ГЛАВА 4. ПРОГНОЗИРОВАНИЕ ХАРАКТЕРИСТИК РУБЦОВ И АЛГОРИТМ ПРИНЯТИЯ РЕШЕНИЙ ОБ ИХ КОРРЕКЦИИ **64**

4.1. Некоторые общие ориентиры 64

4.2. Местные условия закрытия ран и качество будущего рубца 66

4.3. Алгоритм принятия решений при коррекции рубцов 68

4.4. Что предложить пациенту при отказе от операции? 77

Библиографический список 77

ГЛАВА 5. КОРРЕКЦИЯ НОРМОТРОФИЧЕСКИХ И АТРОФИЧЕСКИХ РУБЦОВ **78**

5.1. Уменьшение ширины рубца 78

5.2. Коррекция нарушений рельефа тканей в области рубца 94

5.3. Удаление инородных микротел из ткани рубца 105

5.4. Перемещение рубца в скрытую зону 106

Библиографический список 106

ГЛАВА 6. КОРРЕКЦИЯ ГИПЕРТРОФИЧЕСКИХ РУБЦОВ **107**

6.1. Виды гипертрофических рубцов и цели их коррекции 107

6.2. Z-пластика тканей как основной принцип коррекции гипертрофических рубцов 110

6.3 Идеальные (благоприятные) условия коррекции гипертрофических рубцов (положительный прогноз) 116

6.4. Неблагоприятные условия коррекции гипертрофических рубцов (сомнительный прогноз) 118

6.5. Крайне неблагоприятные условия коррекции гипертрофических рубцов (отрицательный прогноз) 122

Библиографический список 123

ГЛАВА 7. КОРРЕКЦИЯ КЕЛОИДНЫХ РУБЦОВ **124**

Библиографический список 125

ЗАКЛЮЧЕНИЕ **126**

Глава 3

СПОСОБЫ ЗАКРЫТИЯ РАН И КАЧЕСТВО РУБЦА

3.1. ОБЩИЕ ПРИНЦИПЫ ХИРУРГИЧЕСКОГО ЗАКРЫТИЯ РАН

Возможность первичного заживления раны, а, следовательно, и вероятность образования благоприятного по характеристикам рубца, зависят от того, насколько реализованы современные принципы хирургии (рис. 3.1) [1-3].

К ним, в частности, относятся:

1. сохранение кровообращения тканей, образующих стенки раны, на удовлетворительном уровне;
2. точное сопоставление стенок раны и, особенно, краев кожи;
3. удержание стенок раны в положении плотного соприкосновения в течение всего периода формирования прочного рубца (до 3-х месяцев со дня операции);
4. минимальное воздействие швов на поверхность кожи.

Сохранение достаточного кровообращения тканей, образующих стенки раны. Решение конкретной хирургической задачи всегда связано с разделением тканей, а в пластической хирургии часто – с формированием кожно-жировых лоскутов. В тех случаях, когда кровообращение перемещаемых тканей не имеет четко выраженной осевой направленности, их питание значительно снижается. Поэтому важнейшей задачей хирурга является сохранение кровоснабжения перемещаемых лоскутов на том уровне, который гарантирует их жизнеспособность, а, следовательно, и первичное заживление раны.

К локальному нарушению кровообращения краев кожной раны и даже к развитию очагов некроза может

Рис. 3.1. Современные принципы закрытия ран.

привести и чрезмерное затягивание хирургических нитей с захватом в шов значительного участка тканей. В лучшем случае это заканчивается появлением дополнительных рубцовых перемычек, пересекающих основной рубец в поперечном направлении, а в худшем – нагноением раны. Все это в конечном счете значительно ухудшает эстетические характеристики рубца, усложняет его коррекцию и делает прогноз лечения более пессимистическим.

Отметим, что сила допустимого сдавления кожи наложенным швом находится в прямой зависимости от уровня кровообращения краев кожной раны. Чем больше этот уровень снижен, тем меньшее сдавление (швами) могут выдержать ткани при условии сохранения их достаточного питания. Клиническими признаками чрезмерного давления швов на поверхность кожи является стойкое появление участков белого цвета вокруг наложенной лигатуры, что свидетельствует о прекращении поступления крови в пределах этого участка.

Точное сопоставление стенок раны и, в частности, краев кожи. Предусматривает наличие относительно ровных и соответствующих друг другу по площади раневых поверхностей, что позволяет ушить рану без значительных по объему раневых полостей с получением ровной поверхности в зоне наложения кожных швов. Все это имеет большое значение, так как во многом определяет важнейшую интегральную характеристику будущего рубца – то, насколько он заметен.

Удержание стенок раны в положении плотного соприкосновения в период формирования прочного рубца. Для того, чтобы получить кожный рубец минимальной ширины, хирург должен наложить швы таким образом, чтобы края кожной раны удерживались швами в положении плотного соприкосновения в течение всего периода формирования прочного рубца (3-6 месяцев). Для этого используется шовный материал, биодеградация которого происходит в поздние сроки (см. раздел 3.5). Нарушение данного принципа приводит к формированию более широкого рубца под влиянием натяжения окружающих тканей.

Минимальное воздействие шовных нитей на поверхность кожи. Использование для проведения нитей крупных режущих игл со значительным поперечным сечением может привести к появлению цепочки точечных (но хорошо заметных) дополнительных рубцов, расположенных параллельно основному рубцу. Поэтому швы целесообразно накладывать таким образом, чтобы вкол и выкол иглы осуществлялись в непосредственной близости от краев кожной раны, а часто – вообще без повреждения кожи с проведением нити только через дермальный слой. Предпочтительно также использовать атравматичные иглы с минимальным (оптимальным для решения конкретной хирургической задачи) поперечным сечением. Реализация данного правила приобретает особое значение при закрытии ран у больных, имеющих склонность к образованию гипертрофических и келоидных рубцов.

Очевидно, что именно данный принцип неизбежно нарушается при использовании хирургами простого узлового шва, наиболее распространенного в хирургической практике. Так, при наложении и сильном затягивании узловых кожных швов вблизи шовных нитей развиваются очаги некроза, а в последующем – появляются рубцовые перемычки, пересекающие основной рубец на уровне каждого стежка (см. рис. 3.9–3.10 на стр. 49). Это значительно ухудшает внешние характеристики рубца и нередко делает невозможной его эффективную коррекцию.

3.2. МЕСТНЫЕ УСЛОВИЯ ЗАКРЫТИЯ РАН: ЧЕМ ЗАКОНЧИТСЯ РАНЕВОЙ ПРОЦЕСС?

Возможности реализации рассмотренных выше принципов закрытия ран зависят от того, в каких условиях это происходит: в идеальных, благоприятных, неблагоприятных или крайне неблагоприятных (табл. 3.1). Применение данной классификации позволяет хирургу не только более точно составить прогноз заживления конкретной раны, но и выбрать оптимальную технику ее шва [1].

Закрытие ран в идеальных условиях:

- отсутствие натяжения тканей на линии швов;
- хорошее кровоснабжение стенок раны;
- расположение раны в соответствии с линиями Лангера.

Таблица 3.1
Как реализуют принципы закрытия ран в различных условиях?

	Принципы закрытия кожной раны			
Условия закрытия раны	***Удержание стенок раны в положении соприкосновения в течение всего периода формирования прочного рубца***	***Точное сопоставление краев раны***	***Достаточное кровоснабжение стенок раны после наложения швов***	***Минимальное воздействие нитей на поверхность кожи***
Идеальные	Часто достигается естественным образом	Легко достижимо при минимальном количестве швов	После наложения швов практически не изменяется	Возможно в полной мере
Благоприятные	Легко доступно путем наложения послойного шва	Возможно в полной мере при многослойном шве	Достижимо. После наложения швов изменяется незначительно	Может быть реализовано в полной мере
Неблагоприятные	В полной мере невозможно. Часто формируется широкий рубец из-за прорезывания швов	Возможно в неполной мере. Требует применения более сложных вариантов закрытия раны	Значительно снижено, на некоторых участках субкомпенсировано	В ряде случаев теряет смысл, часто невозможно из-за натяжения тканей
Крайне неблагоприятные	Возможно лишь при пересадке в дефект кожного лоскута достаточных размеров	Во многих случаях невозможно из-за различий в толщине пересаженного лоскута и тканей воспринимающего ложа	Исходно может быть любым, (выше критического). После операции с использованием кровоснабжаемых комплексов тканей постепенно повышается	При обширных дефектах тканей, как правило, теряет свое значение

Особенности хирургической техники:

1. Принципы закрытия раны легко реализуются при минимальном количестве кожных швов.

2. Основная задача хирурга – добиться точного сопоставления краев кожной раны, – требует применения средств оптического увеличения и соответствующего шовного материала.

3. При поверхностных линейных кожных ранах отличный косметический эффект может быть достигнут при использовании только лейкопластырной повязки. При глубоких ранах может потребоваться наложение швов на 2-3 уровнях.

4. Удержание стенок раны в положении плотного соприкосновения обычно необходимо лишь на относительно короткий период образования непрочного рубца (до 30 дней).

5. Отсутствие натяжения тканей на линии швов позволяет наложить минимальное количество швов с максимальным сохранением кровообращения тканей. Это в конечном счете приводит к первичному заживлению ран и формированию оптимального рубца.

Классическим примером этому является закрытие раны кпереди от ушной раковины в ходе операции подтяжки кожи лица. В тех случаях, когда хирург правильно определяет границы иссечения избытка кожи, для получения «идеального» рубца достаточно наложить относительно редкие интрадермальные рассасывающиеся швы в сочетании с рано удаляемым непрерывным эпидермальным микрошвом (рис. 3.2 а-в).

Закрытие ран в благоприятных условиях:

- минимальное или умеренное натяжение тканей на линии швов;
- относительное соответствие направления раны линиям Лангера;
- достаточное кровоснабжение стенок раны.

Особенности хирургической техники:

1. постоянное эластическое натяжение тканей невелико и легко нейтрализуется путем наложения швов на нескольких этажах;

2. натяжение тканей продолжает действовать и в послеоперационном периоде, что делает необходимым удержание краев раны в положении плотного соприкосновения в течение периода формирования проч-

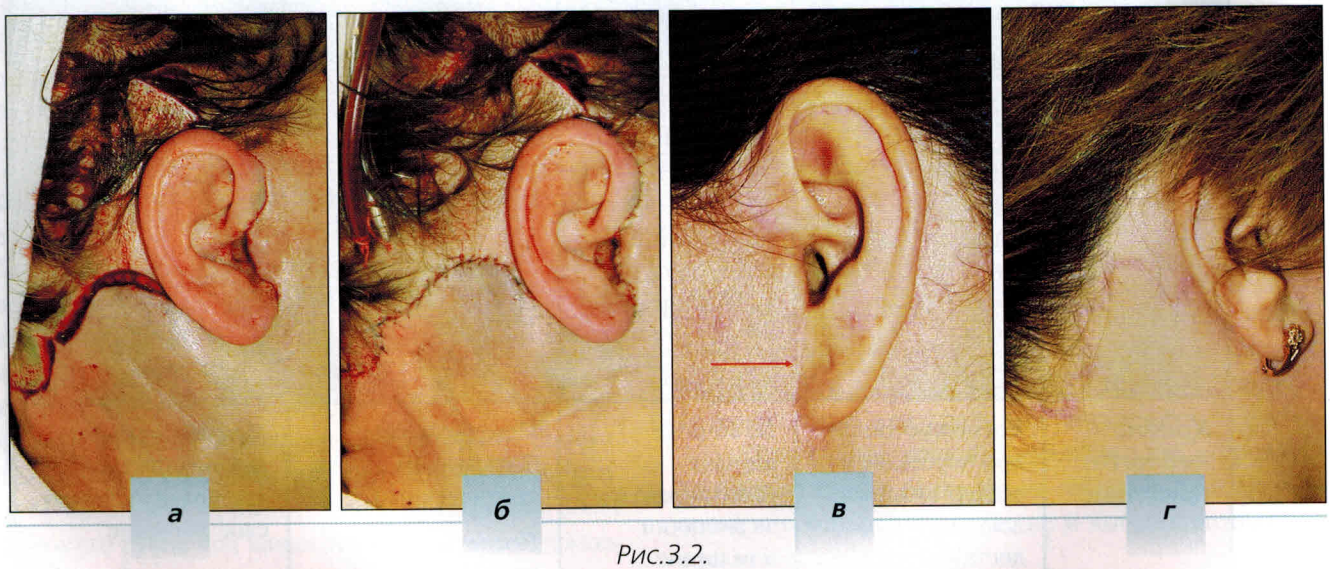

Рис.3.2.
Нормотрофические рубцы, сформировавшиеся в идеальных условиях после подтяжки тканей лица:
а, б – правильное определение границ иссечения избытка кожи;
в – типичный зрелый (7 месяцев) тонкий нормотрофический рубец;
г – относительно широкий нормотрофический рубец (объяснение в тексте).

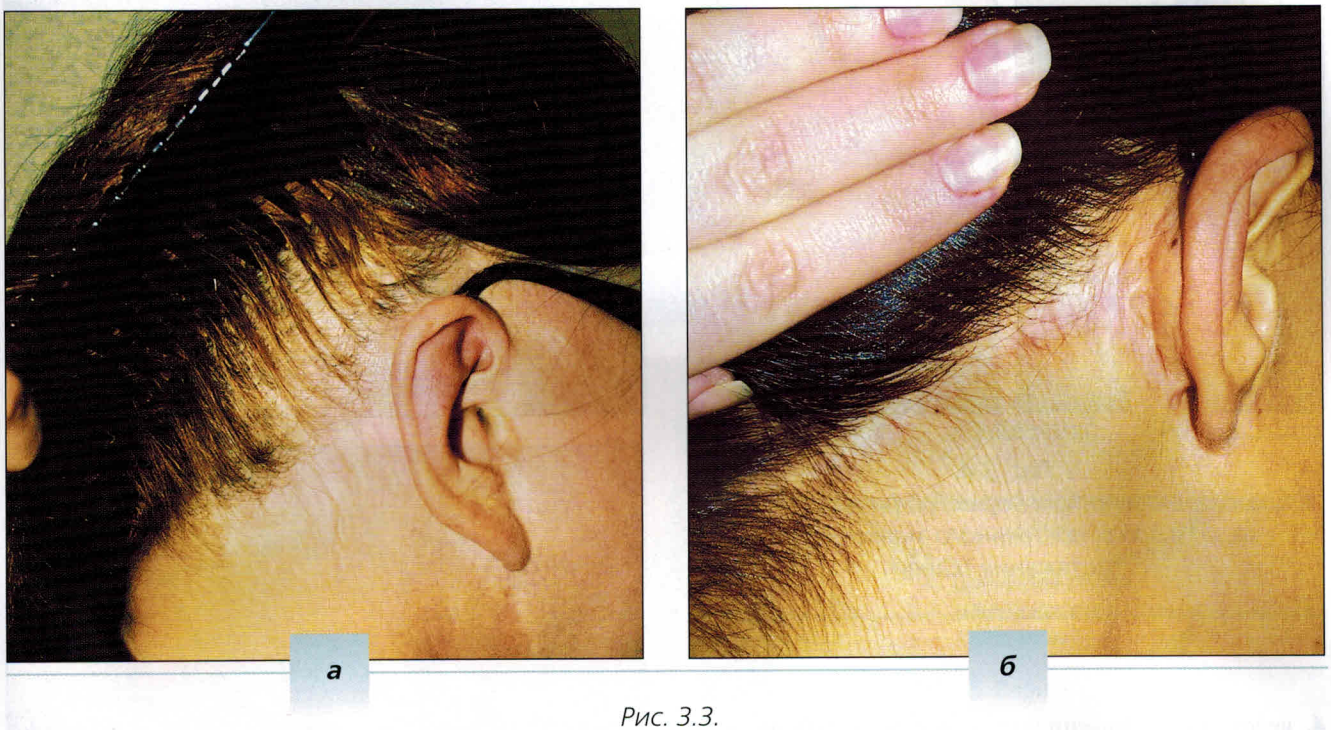

Рис. 3.3.
Формирование обширных нормотрофических (а) и гипертрофических (б) рубцов после операций подтяжки кожи лица (объяснение в тексте).

ного рубца (до 3-х месяцев). Для этого используют шовный материал, рассасывание которого происходит в сроки до 6 месяцев и позже (максон, ПДС);

3. упрощенный подход к закрытию раны с наложением недостаточного числа глубоких и кожных швов может привести к формированию более широкого рубца (рис. 3.2 г).

Отметим, что на практике граница между идеальными и благоприятными условиями закрытия раны весьма условна. Однако важно, что и в том и в другом случаях при соответствующей технике закрытия раны можно получить высокое качество рубца.

Закрытие ран в неблагоприятных условиях:

- стенки раны можно сблизить только после их широкой мобилизации, либо путем перемещения местных лоскутов;
- выраженное натяжение тканей на линии швов затрудняет точное сопоставление краев кожной раны;
- кровоснабжение стенок раны резко ухудшается, в том числе из-за натяжения на линии швов.

Особенности хирургической техники:

1. удержание краев раны внутренними швами в течение всего периода образования прочного рубца приобретает особое значение;

2. существенно повышается риск развития локальных нарушений кровообращения тканей, а также вероятность расхождения краев раны на некоторых участках. Это может привести к образованию широких нормотрофических и гипертрофических рубцов (рис. 3.3 а, б);

3. во многих случаях хирург может добиться точного и прочного соединения стенок раны и получить ее первичное заживление за счет значительного ограничения движений (а, следовательно, и натяжения тканей) в соответствующей анатомической зоне. Однако пациент, как правило, не в состоянии ограничивать движения в течение всего срока формирования прочного рубца (6-8 месяцев). После возобновления движений значительное натяжение окружающих рубец тканей ведет к повторному расширению формирующегося рубца, который к тому же может стать гипертрофическим;

Рис. 3.4.
Образование широких нормотрофических рубцов (а, б) в зонах постоянного значительного растяжения тканей.

4. вероятность формирования широких рубцов особенно велика в анатомических зонах с повышенной функциональной нагрузкой, испытывающих значительные растяжения при движениях человека (лопаточная и межлопаточная зоны, основание шеи, ее задняя и боковые поверхности, дельтовидная область и др.) (рис. 3.4).

Закрытие ран в крайне неблагоприятных условиях:

- рану закрывают путем пересадки тканей, взятых из прилегающих к дефекту, или удаленных анатомических областей.

Особенности хирургической техники:

1. Точное сопоставление краев пересаженного лоскута с тканями по краю дефекта, часто невозможно из-за различий в толщине тканей. Эта проблема возникает всегда при пересадке дерматомного трансплантата и, как правило, – при пересадке кровоснабжаемых кожных лоскутов. В результате этого после заживления раны возникают значительные нарушения рельефа кожи (рис 3.5).
2. При достаточном размере перемещаемых участков тканей натяжение кожи на линии швов может быть минимальным. Это позволяет добиться неосложненного заживления раны даже при значительном снижении уровня кровообращения стенок раны.

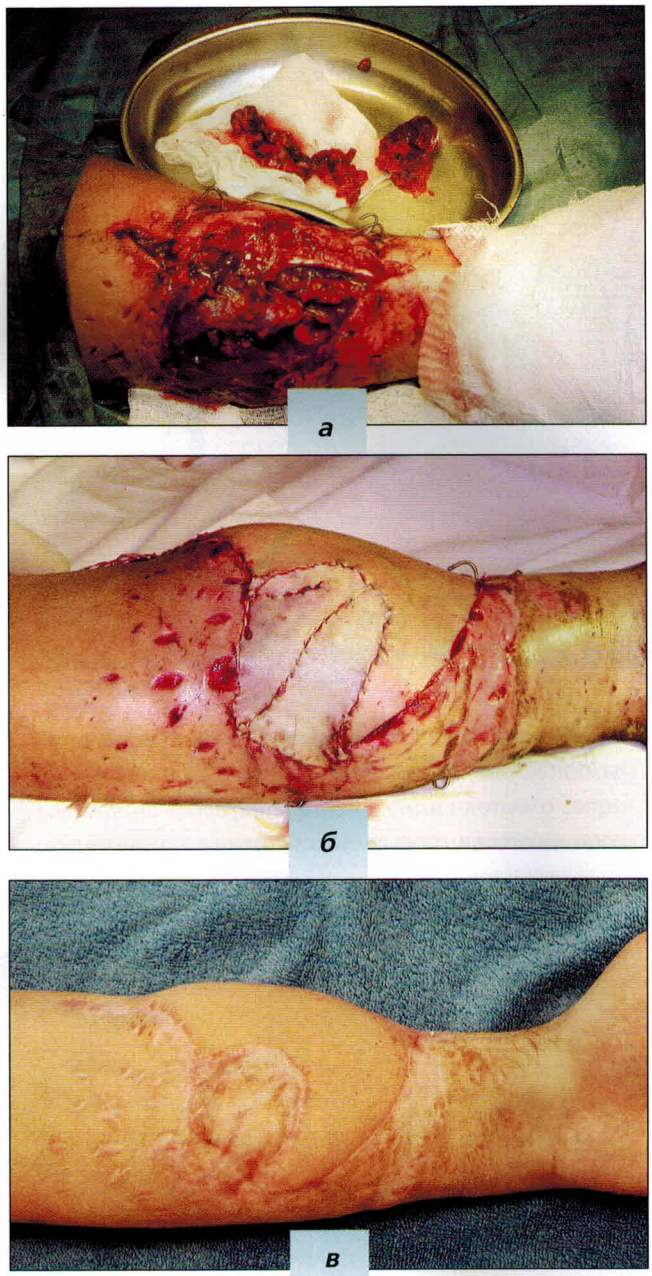

Рис 3.5.
Обширные рубцы, сформировавшиеся после тяжелой открытой травмы предплечья, потребовавшей пересадки кровоснабжаемого комплекса тканей и дерматомных трансплантатов:
а – в момент проведения хирургической обработки раны;
б – в конце операции;
в – через 1 год.

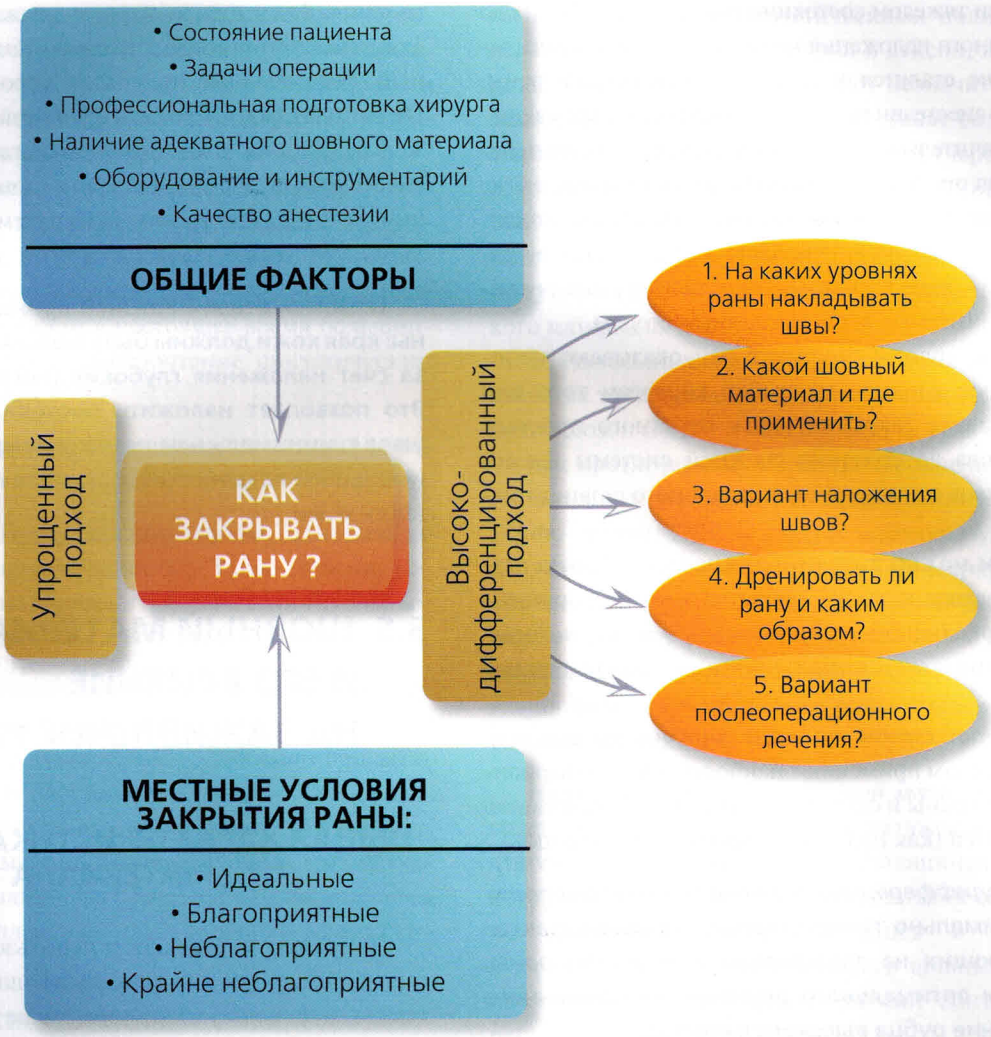

Рис.3.6. Факторы и условия, влияющие на выбор способа закрытия ран.

3. По этой же причине необходимость длительного удержания краев кожной раны в положении соприкосновения часто не возникает.

4. В связи с тем, что при пластике обширных дефектов тканей значительные эстетические дефекты неизбежны, принцип наложения кожных швов с минимальным воздействием на поверхность кожи сохраняет свое значение лишь при пересадке комплексов тканей на лицо и открытые участки тела. В остальных случаях хирург, как правило, стремится закрыть рану наиболее простым и быстрым способом.

3.3. СПОСОБЫ ЗАКРЫТИЯ РАН

Как закрывать рану: что определяет выбор хирурга? В настоящее время известны десятки вариантов хирургического закрытия раны, каждый из которых имеет свои особенности и показания. Однако выбор хирурга в ходе конкретной операции не всегда склоняется в пользу оптимального варианта, так как действия врача ограничены его реальными возможностями, то есть условиями общего и местного характера (рис.3.6).