УДК 616.31 (07)
ББК 56.6 я7
В19

Авторы

Алексей Викторович Васильев – доктор медицинских наук, заведующий кафедрой челюстно-лицевой хирургии и хирургической стоматологии Санкт-Петербургской медицинской академии последипломного образования, член Европейского союза клиницистов дентальной имплантологии

Сергей Борисович Улитовский – доктор медицинских наук, профессор, заведующий кафедрой профилактической стоматологии Санкт-Петербургского государственного медицинского университета им. акад. И.П. Павлова, заслуженный врач РФ, академик МАН ЭБ, академик Петровской академии науки и искусства, вице-председатель Ассоциации гигиенистов стоматологических СтАР, президент Ассоциации гигиенистов стоматологических СПб и ЛО, председатель стоматологической секции ПАНИ, эксперт системы сертификации ГОСТ Р, директор Аккредитованного стоматологического испытательного центра «ЦИС»

Николай Витальевич Васильев – стоматолог-ортопед высшей квалификационной категории Санкт-Петербургского учебно-практического стоматологического центра «ВИТА» и ООО «Академическая стоматология»

Игорь Витальевич Шаронов – преподаватель кафедры челюстно-лицевой хирургии и хирургической стоматологии Санкт-Петербургской медицинской академии последипломного образования

Васильев А.В., Улитовский С.Б., Васильев Н.В., Шаронов И.В.
Практические аспекты клинической дентальной имплантологии: Атлас-руководство. – СПб.: Человек, 2010. – 200 с.; ил.

Атлас-руководство «Практические аспекты клинической дентальной имплантологии» предназначен для врачей-стоматологов различных специальностей и прежде всего хирургов, ортопедов и ортодонтов, участвующих в лечении больных с отсутствием зубов с использованием зубных имплантатов. Целью авторов, имеющих более чем 15-летний опыт клинической работы и преподавания данной дисциплины, является желание передать практическим врачам накопленные знания в виде хорошо иллюстрированного руководства. Последовательный разбор всех этапов медицинской помощи – обследование и составление плана лечения, выполнение различных вариантов хирургических вмешательств и изготовление протезов, гигиенические мероприятия и профилактика осложнений – позволяет как начинающему, так и имеющему некоторый опыт специалисту принять правильное решение при работе с дентальными имплантатами. Многочисленные иллюстрации позволяют успешно использовать данное руководство и на клиническом приеме, демонстрируя больным различные варианты имплантации и последующего протезирования.

Издательство ООО «Человек»,
190004, Санкт-Петербург, В.О., Малый пр., 26., оф. 2
Подписано в печать 11.11.09. Формат 60 x 90/8. Бумага офсетная 115 г/м^2.
Гарнитура Ариал. Усл. печ. л. 25. Установочный тираж 1500 экз.
Отпечатано в типографии «Премиум-Пресс».

ISBN 978-5-93339-134-0

© Васильев А.В., Улитовский С.Б., Васильев Н.В., Шаронов И.В., 2010
© Издательство «Человек», 2010

ОГЛАВЛЕНИЕ

Введение 4

Глава 1. Основные положения современной дентальной имплантологии 7

Глава 2. Рентгенологическая оценка состояния костной ткани 30

Глава 3. Теоретические аспекты хирургических процедур 36

Глава 4. Реконструктивные костно-пластические операции 97

Глава 5. Осложнения и ошибки в дентальной имплантации 129

Глава 6. Гигиена полости рта при наличии имплантатов 141

Библиография 200

ГЛАВА 4

РЕКОНСТРУКТИВНЫЕ КОСТНО-ПЛАСТИЧЕСКИЕ ОПЕРАЦИИ

Возможность установки дентального имплантата определяется прежде всего объёмом костной ткани альвеолярных гребней по вертикальной и горизонтальной составляющим. Конечное условие успешной имплантации – достижение первичной стабилизации имплантата и последующей его остеоинтеграции, исключение повреждения таких анатомических образований, как нижнелуночковый нерв, дно полости носа и верхнечелюстного синуса, корни рядом стоящих зубов, соотношение внутрикостной и внекостной частей всего протеза (имплантат и коронка) как 1:1 или более в пользу увеличения длины имплантата.

Таким образом, анатомические условия в зоне отсутствующих зубов могут сильно затруднить или вообще исключить возможность установки дентальных имплантатов без предшествовавшей костной пластики альвеолярных гребней. В данном разделе мы рассмотрим два основных варианта подобных операций – пластика альвеолярного гребня блоком из аутокости и костной крошки, операция закрытого и открытого синус-лифта на примерах нескольких клинических наблюдений.

Клиническое наблюдение № 1. Горизонтальная пластика гребня

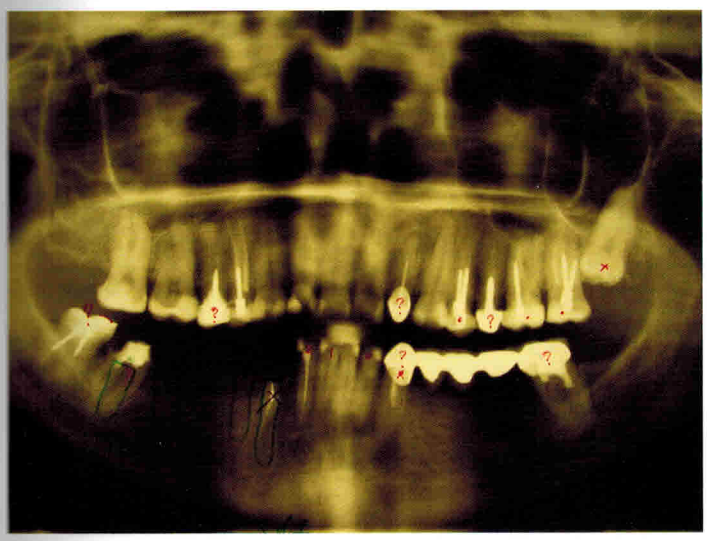

Рисунок 4-1-1

Пациент (38 лет, ж) обратился в клинику с жалобой на перелом коронковых частей опорных зубов мостовидного протеза. При планировании лечения определён план хирургической санации и запланировано восстановление зубного ряда с опорой на имплантаты. На этапе планирования 43 зуб предполагалось сохранить.

Рисунок 4-1-2

После заживления лунок удалённых зубов произведено восстановление ширины гребня аутокостным блоком из наружной косой линии нижней челюсти.

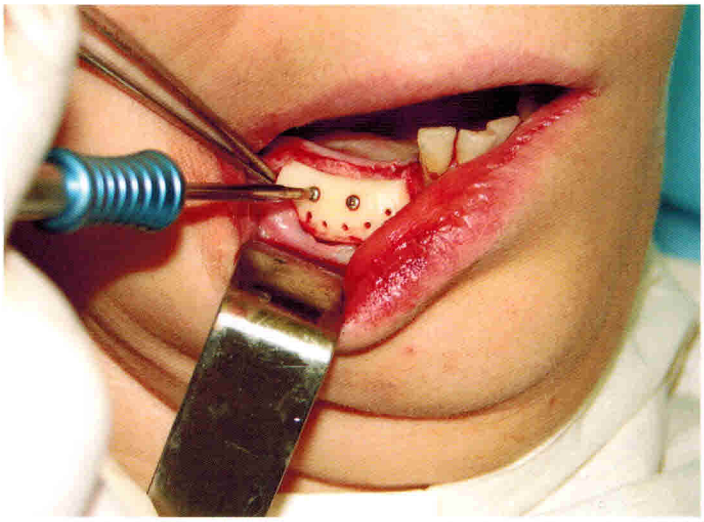

Рисунок 4-1-3

Костная крошка, полученная при заборе костного блока, извлекается из «костной ловушки».

Рисунок 4-1-4

Моделирование мембраны.

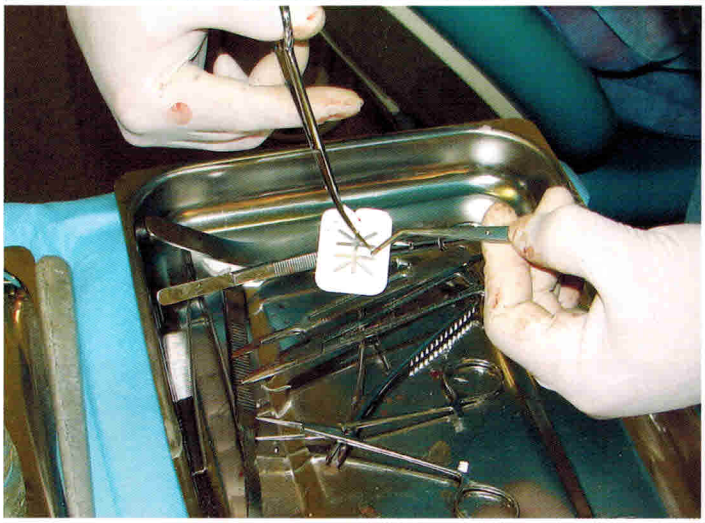

Рисунок 4-1-5

Заполнение участков вокруг костного блока аутокостной крошкой.

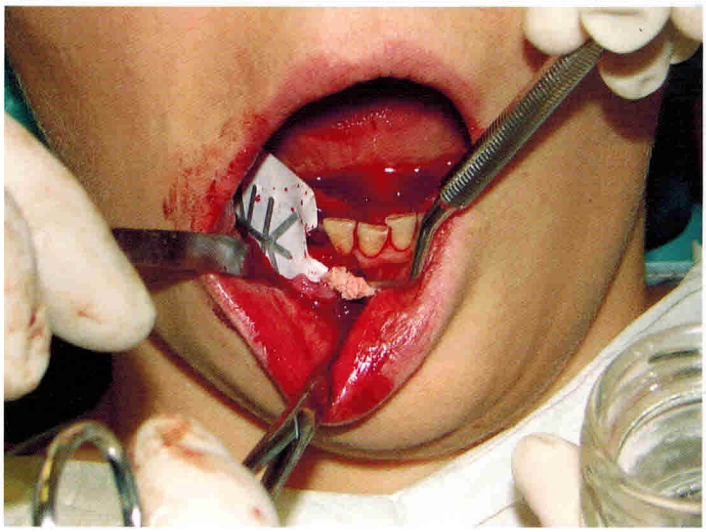

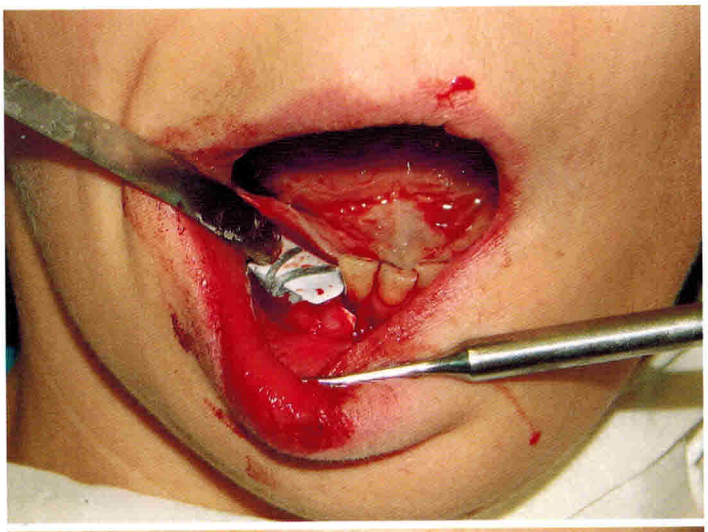

Рисунок 4-1-6

Адаптирование нерезорбируемой, армированной титаном мембраны Gore-Tex©.

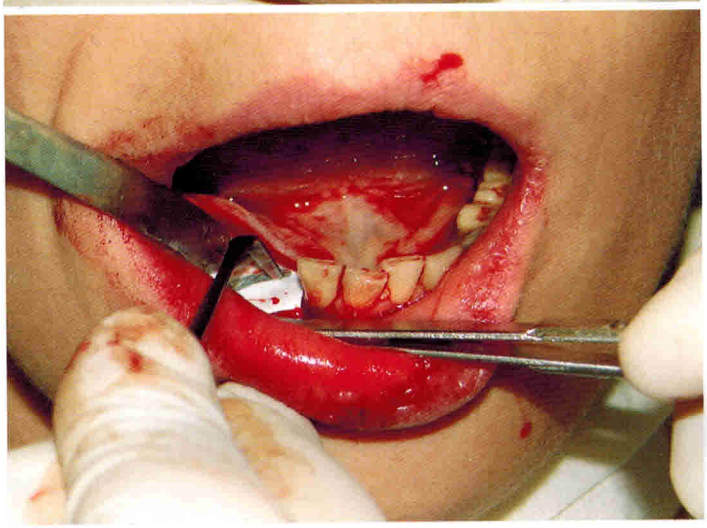

Рисунок 4-1-7

Тщательное укладывание мембраны под края раны, в пришеечной части зуба и распределение костной крошки.

Рисунок 4-1-8

Вид раны и состояние швов на 8-е сутки после трансплантации.

Рисунок 4-1-9

Модель, иллюстрирующая ширину альвеолярного гребня после снятия швов.

Рисунок 4-1-10

Участок адентии слева на модели при снятом мостовидном протезе.

Рисунок 4-1-11

Рабочая модель (без эластичной десны).

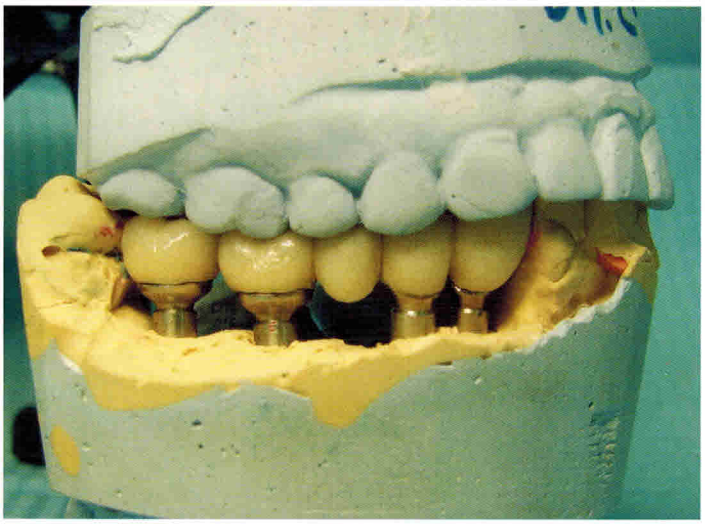

Рисунок 4-1-12

Разрез для извлечения мембраны и микровинтов.

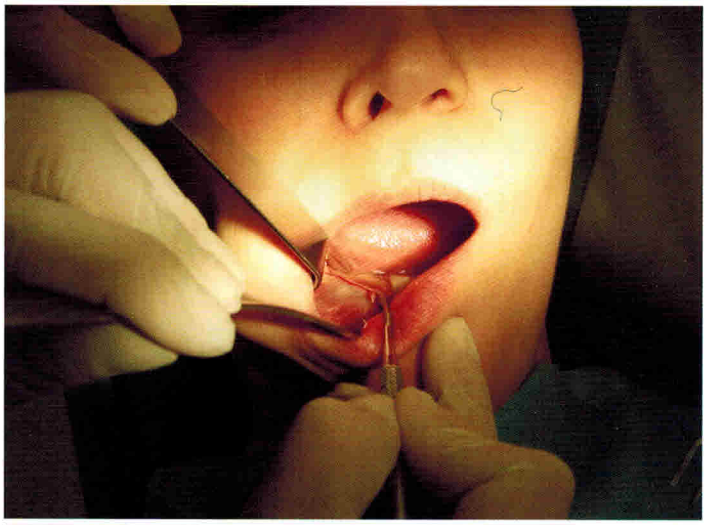

Рисунок 4-1-13

Удаление нерезорбируемой мембраны.

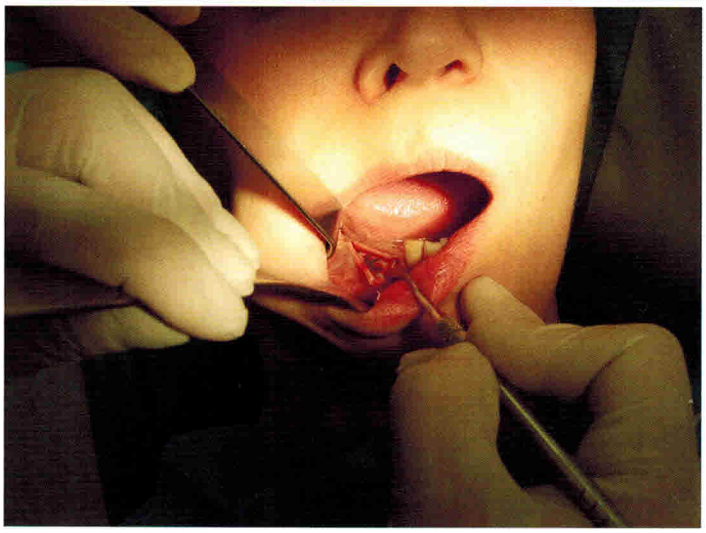

ГЛАВА 5

ОСЛОЖНЕНИЯ И ОШИБКИ В ДЕНТАЛЬНОЙ ИМПЛАНТАЦИИ

Неудачи в процессе проведения дентальной имплантации могут быть следствием целого ряда причин: ошибки стратегического планирования лечения в целом или какого-либо из его этапов, технические ошибки при проведении конкретных хирургических или ортопедических манипуляций, функциональная перегрузка имплантатов и костной ткани в результате неправильной моделировки протезов зубов, недооценка анатомических условий или сопутствующей патологии, появление новых соматических заболеваний у пациента, влияющих на механические свойства костной ткани, неудовлетворительная гигиена полости рта пациента.

В данном разделе книги мы собрали примеры наиболее часто встречающихся ошибок и осложнений, которые можно предотвратить или исправить в процессе лечения пациентов.

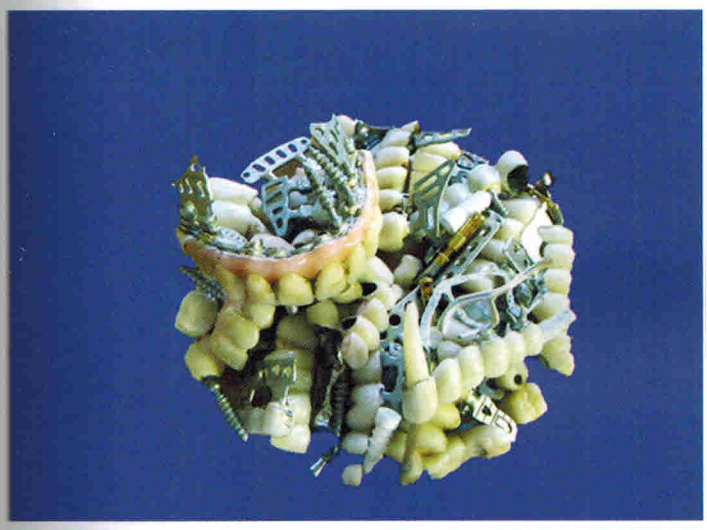

Рисунок 5-1

Основные причины осложнений:
– ошибки на стадии планирования;
– ошибки на хирургическом этапе;
– ошибки на этапе протезирования;
– низкое качество имплантатов.

Рисунок 5-2

Поднадкостничный имплантат.
Недостатки:
– сложное изготовление;
– очень травматичная установка;
– нет надёжной первичной (и последующей) стабилизации.

Рисунок 5-3

Пластинчатый имплантат:

– травматичная установка;

– ненадёжная стабилизация в кости.

Рисунок 5-4

Наиболее эффективны винтовые имплантаты.

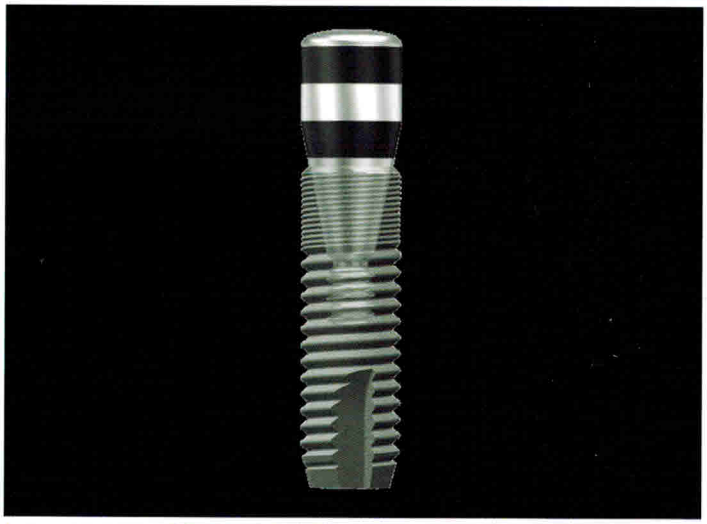

Рисунок 5-5

Наибольшее число осложнений дают поднадкостничные имплантаты.

ОПТГ через 1,5 года после имплантации. Полная резорбция кости в зоне имплантации.

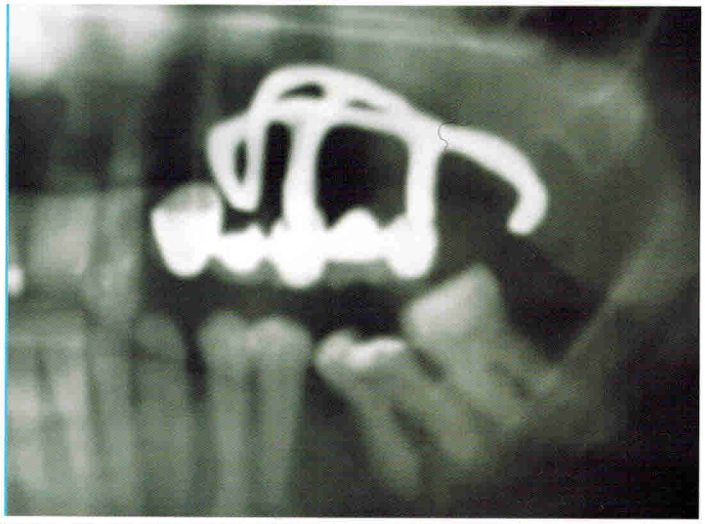

Рисунок 5-6

Удаление имплантата также весьма травматично. Клинические показания для удаления:

– подвижность конструкции;

– постоянное хроническое воспаление с периодическими обострениями в окружности имплантата.

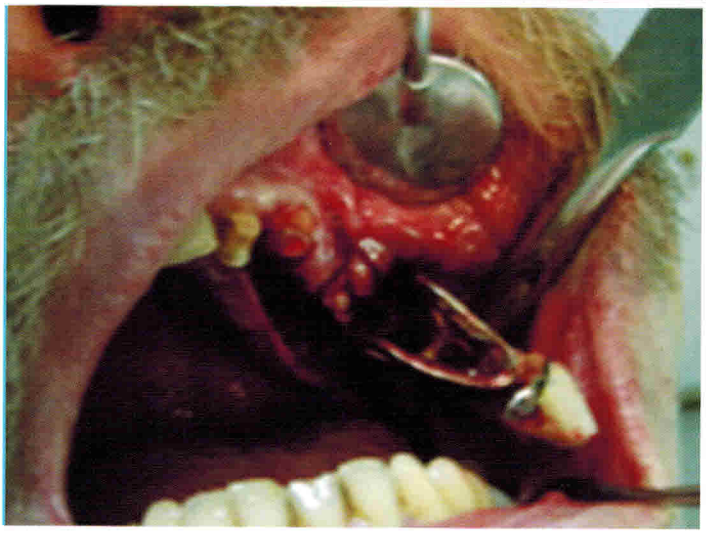

Рисунок 5-7

Пластинчатые имплантаты в 20-30% наблюдений подвергаются фиброостеоинтеграции и приобретают подвижность.

Рисунок 5-8

После удаления имплантата видна покрывающая его фиброзная капсула.

Рисунок 5-9

Полированная поверхность имплантата затрудняет процесс остеоинтеграции.

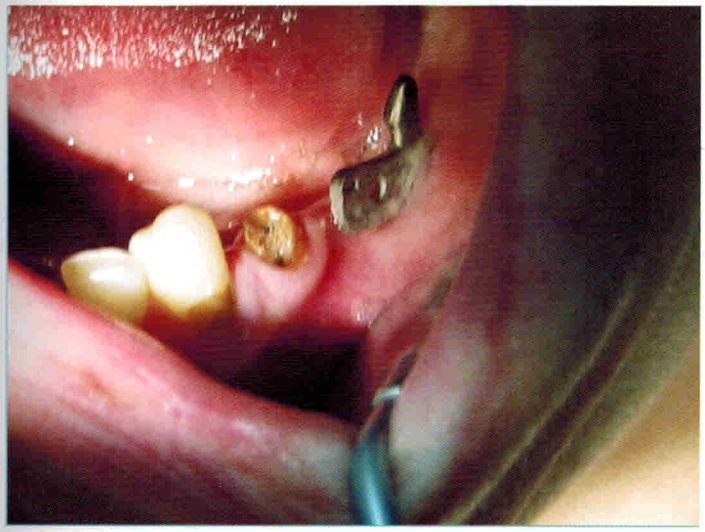

Рисунок 5-10

Довольно частой причиной неудач является создание протеза с опорой на имплантат и зуб с реставрационной коронковой частью или культевой вкладкой. Особенно при установке пластинчатых имплантатов.

Рисунок 5-11

Тот же вид на ОПТГ после разрушения протеза

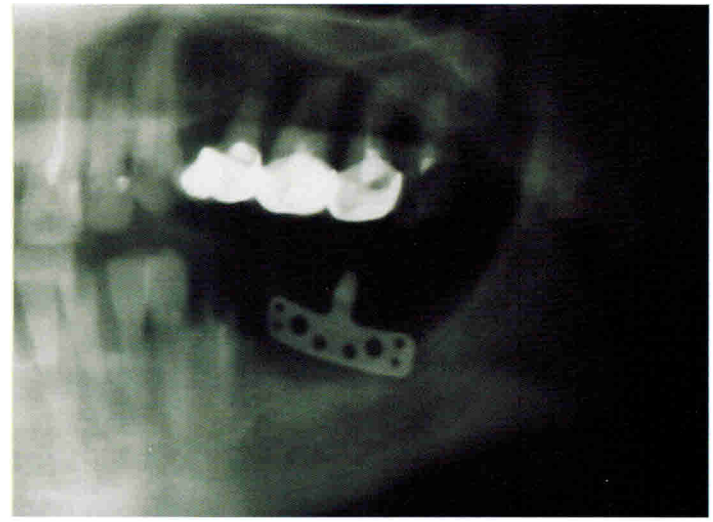

Рисунок 5-12

Недопустимый план лечения: объединение в одну конструкцию подвижных зубов и имплантатов.

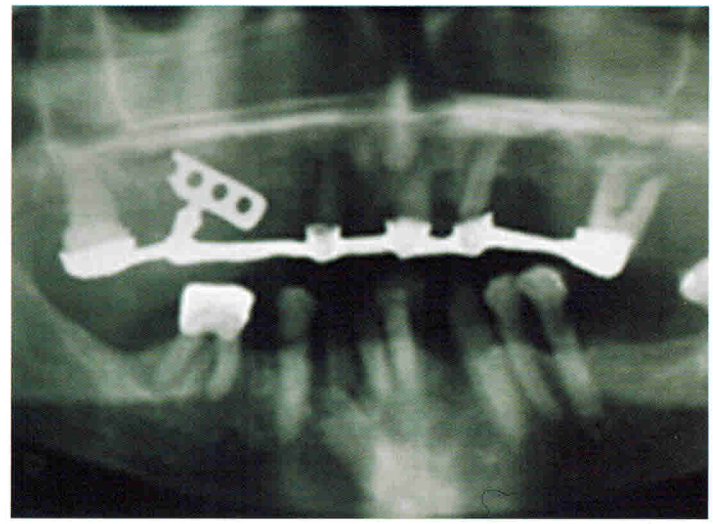

Рисунок 5-13

Ось введения имплантата

Неправильная ось введения имплантата. Затруднено изготовление протеза.

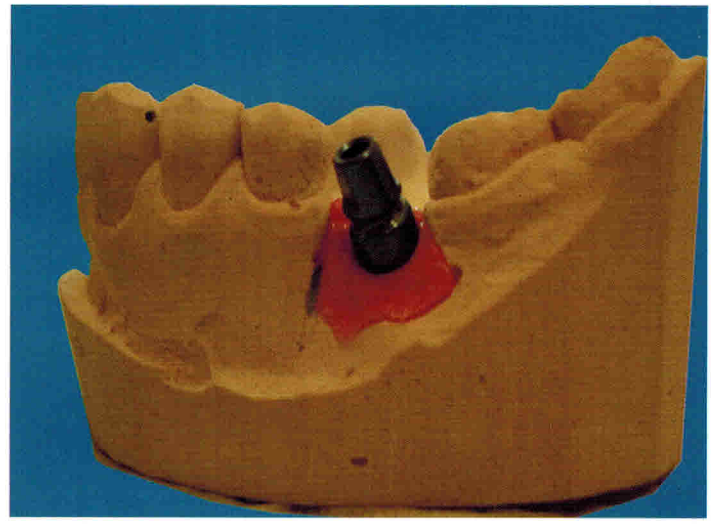

Рисунок 5-14

Вариантом решения проблемы протезирования является изготовлени коронки с фиксацией винтом к имплантату со стороны щёчной поверхности.
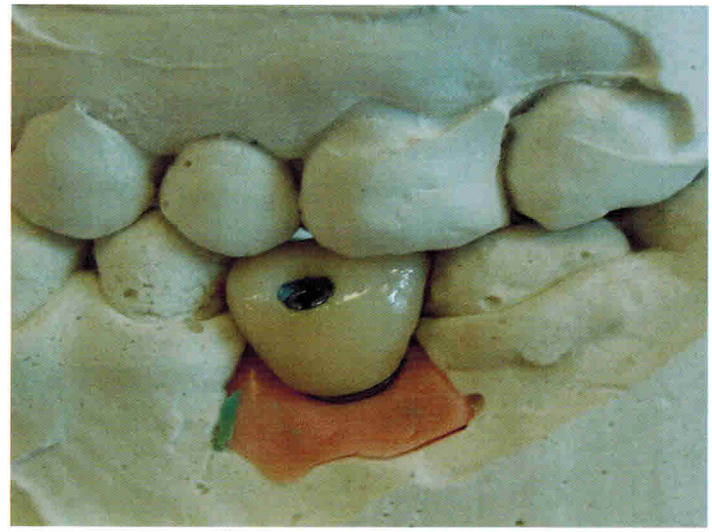
Винт подлежит закрытию пломбой.