УДК 616.21-002-006.5 01-УПС-2573
ББК 56.824
П34

Автор:

Г.З. Пискунов — д-р мед. наук, проф., акад. IAO-HNS, засл. врач РФ.

Пискунов, Г. З.

П34 Полипозный риносинусит / Г. З. Пискунов. — М. : ГЭОТАР-Медиа, 2016. — 96 с.

ISBN 978-5-9704-3933-3

В книге излагается современное представление об этиологии, патогенезе и теории полипозного риносинусита. Приводится авторская классификация заболевания, которая дает возможность выбрать правильное лечение и прогнозировать его результат.

Издание предназначено для врачей-оториноларингологов, пульмонологов и аллергологов, курсантов, а также студентов, желающих изучить более глубоко заболевания носа и околоносовых пазух.

УДК 616.21-002-006.5
ББК 56.824

Права на данное издание принадлежат ООО Издательская группа «ГЭОТАР-Медиа». Воспроизведение и распространение в каком бы то ни было виде части или целого издания не могут быть осуществлены без письменного разрешения ООО Издательская группа «ГЭОТАР-Медиа».

© Пискунов Г.З., 2016
© ООО Издательская группа «ГЭОТАР-Медиа», 2016
© ООО Издательская группа «ГЭОТАР-Медиа», оформление, 2016

ISBN 978-5-9704-3933-3

СОДЕРЖАНИЕ

Об авторе 4
Список сокращений и условных обозначений 6
Предисловие. 7
Полипозный риносинусит 8
Современные гипотезы и механизмы патогенеза полипозного риносинусита 8
Коротко о физиологии носа и околоносовых пазух 16
О физиологической роли околоносовых пазух 18
Аэродинамика в полости носа и околоносовых пазухах 20
Функциональные нарушения, способствующие развитию риносинусита. 22
Впервые выявленный полипозный риносинусит 36
Полипозный риносинусит — одна из основных проблем в ринологии 42
Последовательность развития воспаления. 43
Диагностика. 44
Дифференциальная диагностика 49
Лечение полипозного риносинусита 51
Предоперационное медикаментозное лечение 52
Полипоз в результате нарушения аэродинамики 58
Полипоз в результате хронического гнойного воспаления пазух 62
Полипоз, возникший в результате грибкового поражения слизистой оболочки полости носа и околоносовых пазух 65
Причины роста распространенности хронического риносинусита, в том числе полипозного. 80
Краткий итог написанного 86
Пути решения проблемы 87
Послесловие. 88
Список литературы 89

стов, гистиоцитов, диффузным разрастанием соединительной ткани, ведущим к увеличению объема участка слизистой оболочки, в который направляется воздушный поток, отраженный от деформированной перегородки носа.

Следовательно, перегородка носа, изменяя скорость, турбулентность, давление, направление движения воздушного потока, который является адекватным раздражителем рецепторов слизистой оболочки носа, создает условия для изменения морфологии слизистой оболочки и эндоназальных структур. Снижаются защитные механизмы слизистой оболочки полости носа, длительно повторяющиеся повреждения слизистой оболочки приводят к нарушению процессов регенерации и дифференцировки покровного эпителия. Исходом процесса является истощение компенсаторных механизмов слизистой оболочки, что выражается уменьшением пролиферативной и метаболической активности эпителия, изменением его дифференцировки с переходом в плоскоклеточную метаплазию, снижением метаболических процессов в эндотелии капилляров с исходом в периваскулярный склероз, что изменяет микроокружение базальных клеток покровного эпителия, и данный участок слизистой оболочки не заселяется плазматическими клетками вследствие прекращения пассажа антигенов в собственную пластинку и прекращения интраэпителиальной миграции лимфоцитов, а в сохранившихся плазмоцитах резко снижается метаболическая активность. В итоге слизистая оболочка утрачивает свойства увлажнения, кондиционирования и согревания воздуха, передвижения слизи, что проявляется нарушением калориферной, секреторной функций носа, создает лучшие условия для воздействия на слизистую оболочку продуктов жизнедеятельности бактерий, грибов, вирусов, оказывающих токсическое влияние, в первую очередь на клетки мерцательного эпителия.

ВПЕРВЫЕ ВЫЯВЛЕННЫЙ ПОЛИПОЗНЫЙ РИНОСИНУСИТ

ПРС — хроническое воспалительное заболевание слизистой оболочки полости носа и ОНП, характеризуемое вовлечением в процесс микроциркуляторного русла, секреторных клеток желез, образованием и рецидивирующим ростом

полипов, состоящих преимущественно из отечной ткани, инфильтрированной эозинофилами, участием в процессе различных клеток лимфаденоидной ткани. Причиной воспаления слизистой оболочки полости носа и ОНП являются различные факторы внешней среды: вирусы, бактерии, грибы, распыленные в воздухе органические и неорганические вещества и др. Так же сложен патогенез воспаления. Способствуют возникновению и развитию воспаления врожденные и приобретенные нарушения внутриносовых структур (раковин, перегородки носа), изменяющие аэродинамику в полости носа. Нарушение анатомического строения внутриносовых структур называют анатомическим дефектом.

В настоящее время ПРС — одна из основных проблем в оториноларингологии. Это связано с его полиэтиологичностью. Он возникает у больных хроническим риносинуситом, бактериальной причиной которого является золотистый стафилококк с его суперантигеном. Грибково-бактериальная ассоциация сопровождается полипозом. У больных с непереносимостью неспецифических противовоспалительных средств (НПВС) до 40% обнаруживается полипоз. Бронхиальная астма, аллергические процессы, врожденные синдромы, сопряженные с нарушением функции мерцательного эпителия, желез слизистой оболочки полости носа. Предполагают наличие наследственного фактора для развития полипозного процесса. Сопряженность полипоза с бронхиальной астмой, непереносимостью НПВС, с врожденными синдромами С.В. Рязанцев называет биологическими дефектами. **Сочетание анатомических и биологических дефектов является предрасполагающим фактором развития полипозного процесса.**

Были изучены истории болезни 160 пациентов ПРС, впервые обратившихся за медицинской помощью. Критерием отбора было: никаких ранее проведенных хирургических вмешательств или инвазивных методов лечения. На каждого больного составляли тематическую карту, в которую вносили данные анамнеза заболевания и жизни, жалобы больного, результаты объективного обследования. Для объективной оценки использовались методы осмотра и эндоскопического исследования, компьютерная томография (КТ), передняя активная риноманометрия, акустическая ринометрия. Всем больным выполнено хирургическое лечение на основе прин-

ципов функциональной риносинусохирургии. Одновременно выполнялся полный набор необходимых хирургических вмешательств на внутриносовых структурах. При искривлении перегородки носа выполнялась подслизистая резекция с коррекцией раковин носа. Основная направленность хирургического вмешательства — восстановление носового дыхания, нормальной аэродинамики в полости носа и ОНП. Последующее лечение было медикаментозным. Анализ тематических карт и последующее наблюдение за больными дали возможность сделать некоторые выводы.

Прежде всего, мы обратили внимание на то, что среди больных было больше мужчин. Подобный факт регистрируют многие исследователи. У мужчин чаще регистрируются хронические риносинуситы, в том числе и полипозные. Больных было больше в возрасте старше 40 лет. С коротким сроком заболевания (до 3 лет) было только 32 человека. Первые признаки заболевания регистрировались больным как затяжной насморк после острого респираторного заболевания. Постепенно частота заболеваний увеличивалась и выздоровление затягивалось, пока не появились постоянные жалобы на затруднение носового дыхания и выделения из носа. Некоторые больные обращались к врачу, им проводили медикаментозное лечение воспаления и рекомендовали операцию на перегородке или раковинах. По разным причинам операции не выполнялись. Часть больных вообще к врачу не обращались до того времени, пока полностью не прекратилось носовое дыхание. Основная масса больных начало заболевания связывают с простудой.

При осмотре во всех случаях регистрировались полипы в полости носа. В некоторых случаях осмотр внутриносовых структур был затруднен из-за наличия полипов. Дополнялась информация о состоянии внутриносовых структур по данным КТ. На томограммах отмечали состояние носовой перегородки, носовых раковин, остиомеатального комплекса, степень заинтересованности процессом ОНП. Из 160 больных искривление перегородки носа зарегистрировано в 132 случаях. У этих же больных были изменены носовые раковины. В основном это были гипертрофия задних концов нижних раковин и буллезное изменение средних носовых раковин. Буллезное изменение средних носовых раковин было у больных с искривлением перегородки носа в верхней ее части соответственно положению средней носовой раковины. Длительность развития полипозного процесса регистрировали от начала появления первых признаков постоянного затруднения носового дыхания, а не с момента затрудненного носового дыхания, связанного с острым респираторным заболеванием (табл. 1).

Таблица 1. Искривление перегородки носа в зависимости от возраста и длительности заболевания

Возраст, годы	До года	1–3 года	4–5 лет	6–9 лет	10 лет и более	Всего
15–20	—	2	—	—	—	2
21–30	2	2	8	4	6	22
31–40	4	8	6	4	16	38
41–50	—	6	6	2	12	26
51–60	4	4	8	2	22	40
61–70	—	—	—	—	2	2
71 и старше	—	—	—	—	2	2
Всего	10	22	28	12	60	132

По данным КТ хорошо определялась распространенность процесса. В 10 случаях процесс был односторонним, во всех остальных случаях процесс распространялся на все пазухи в той или иной степени выраженности поражения. Пазухи могли быть тотально поражены или регистрировалась пристеночная отечность слизистой оболочки.

Передняя активная риноманометрия регистрировала резкое затруднение носового дыхания, иногда до полной обструкции. И, несмотря на длительное затруднение носового дыхания, больные мирились со своим состоянием и не обращались за медицинской помощью или не решались на хирургическое лечение.

Удаленные полипы направляли на гистологическое исследование. Из 10 случаев одностороннего поражения пазух и наличии полипоза в одном случае был диагностирован назофарингеальный рак (так описан гистологом), в 9 случаях — плоскоклеточная и переходноклеточная папиллома. В остальных 150 случаях было обнаружено типичное гистологическое строение полипозной ткани с инфильтрацией стромы эозинофилами и нейтрофилами.

Анализ анамнеза заболевания пациентов данной группы показал, что развитие заболевания продолжалось в течение большого промежутка времени. Практически половина из них болели более 10 лет. Только небольшая группа — 32 пациента

болели до 3 лет. Медленное развитие заболевания было сопряжено с периодическими острыми респираторными заболеваниями, частота которых постепенно нарастала. Также удлинялся период восстановления здоровья после каждой острой респираторной инфекции. По анамнезу было трудно достоверно установить, были ли у пациентов поражения ОНП при остром риносинусите, но это вполне можно допустить. Таким образом, последующие острые респираторные заболевания способствовали развитию изменений в полости носа, и у 132 из них это происходило при наличии искривленной перегородки носа. Следует полагать, что каждое острое воспаление оставляло свой след в виде изменений слизистой оболочки, которое могло быть избыточной клеточной инфильтрацией ткани, отеком, постепенно наступающей гипертрофией слизистой оболочки носовых раковин.

Это свидетельствует о том, что периодические острые респираторные инфекции проходили у больных с измененным врожденным строением внутриносовых структур, которое постепенно, с годами, усугублялось приобретенной гипертрофией слизистой оболочки и началом формирования полипоза. В ряде работ И.С. Пискунова и В.С. Пискунова приводятся особенности строения внутриносовых структур и ОНП врожденного характера. Нарушение строения внутриносовых структур всегда сопряжено с изменением аэродинамики в полости носа. Это приводит к перегрузке отдельных участков слизистой оболочки, что ведет к постепенной перестройке ее структуры и формированию раннего полипоза. На рис. 22 представлены

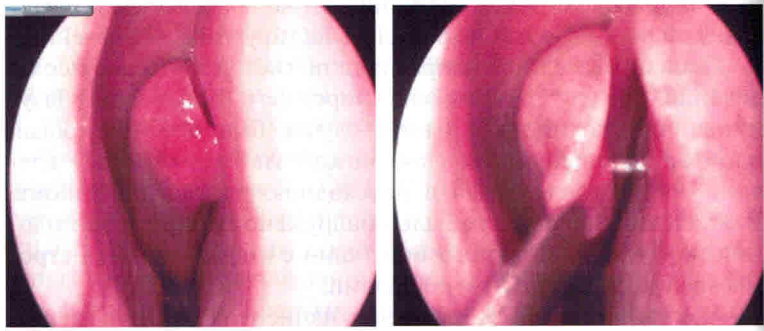

Рис. 22. Гипертрофия переднего конца средней носовой раковины с началом формирования полипозного его изменения и блоком остиомеатального комплекса

начальные изменения слизистой оболочки при искривлении перегородки носа и гипертрофии средней носовой раковины. Полипоз в такой ранней стадии редко диагностируется или остается без внимания со стороны пациента и врача. Еще нет существенного затруднения носового дыхания, при передней риноскопии не регистрируются существенные изменения слизистой оболочки, но уже есть начало блокады остиомеатального комплекса и нарушение аэродинамики в ОНП. При следующем эпизоде острой респираторной инфекции инфильтрация и гипертрофия слизистой оболочки усилятся и наступит полный блок пазух, что приведет к возникновению этмоидита и гайморита. В зависимости от присоединившейся микрофлоры будет развиваться гнойный процесс. Не исключено присоединение грибковой микрофлоры. С нарастанием обструкции носа постепенно увеличивается и формирование полипоза. В какой-то момент к воспалительному процессу в ОНП присоединится бронхиальная и легочная.

Изучение историй болезни данной группы больных убедительно показало, что значение строения внутриносовых структур и изменение аэродинамики имеют существенное значение в развитии воспалительного и полипозного процессов. Это не является новым словом в данной специальности. Подобное отмечено в сотне работ, но не оценено как одна из ведущих причин. Можно ли это назвать биологическим дефектом? Скорее, нет, это анатомический врожденный дефект, который требует как можно более раннего устранения. В практике совершенно спокойно смотрят на искривление перегородки носа с односторонним затруднением носового дыхания. Но это уже факт нарушения функций полости носа, аэродинамики и формирование в будущем риносинусита, возможно, и полипозного.

Изучение группы больных, впервые обратившихся для лечения по поводу ПРС, дало возможность обнаружить, что у большинства из них процесс развивался длительный срок и у них обнаружено искривление перегородки носа. Данные анамнеза подтверждены объективными методами исследования — КТ, эндоскопией, риноманометрией. Всем проведено хирургическое лечение с одновременным восстановлением внутриносовых структур. Данные анамнеза и комплексного обследования дают возможность сделать заключение, что полипозный процесс развивался медленно на фоне наруше-

ния аэродинамики в полости носа у большинства пациентов (у 132 из 160). Нарушение в строении внутриносовых структур называют анатомическим дефектом, способствующим развитию риносинусита, в том числе и полипозного. Наличие биологического дефекта, по С.В. Рязанцеву, усугубляет ситуацию, и в этом случае создаются все условия для возникновения риносинусита в сопряжении с патологией нижних дыхательных путей.

ПОЛИПОЗНЫЙ РИНОСИНУСИТ — ОДНА ИЗ ОСНОВНЫХ ПРОБЛЕМ В РИНОЛОГИИ

Распространенность ПРС увеличивается. Этому способствует много причин, одна из них — полиэтиологичность процесса. В возникновении этого своеобразного воспаления играют роль вирусы, бактерии, грибы, климатические факторы, аллергия, нарушения обменных процессов. Все причины даже перечислить трудно. Но что могу отметить, работая в условиях Крайнего Севера (Корякский национальный округ, север Камчатки) в течение 10 лет мне не пришлось видеть ПРС у представителей местной национальности. У пришлого населения полипы были. Это случайность или закономерность? Ответа нет. Хорошо бы это изучить, может, кто займется?

Патогенез ПРС сложный. Это воспаление достаточно своеобразное. *W. Messerklinger* обратил внимание на нарушение функции мерцательного движения, особенно в области остиомеатального комплекса. *R. Aust* и *B. Drettner* изучили обмен воздуха и кислорода в верхнечелюстной пазухе в зависимости от величины соустья. В.П. Быкова констатировала нарушение в системе микроциркуляторного русла. *J.M. Bernstein* отмечает иммунологическую перестройку слизистой оболочки в местах наибольшего контакта со струей воздуха. Этот контакт приводит к выработке колониестимулирующих факторов, росту клеточной инфильтрации слизистой оболочки, что приводит к ее гипертрофии. *M. Tos* изложил теорию формирования полипов, начало которых связано с отеком и разрывом базальной мембраны. Затем этот разрыв закрывается эпителием и в полипе формируются железы, прорастают кровеносные сосуды. Морфологические процессы, происходящие при полипозе, достаточно хорошо описаны, и они многообразны. В приведенных выше данных в этой книге — коллективный труд семьи Пискуновых. Так уж получилось, что мы посвятили вопросу ПРС большую часть своей научной и практической медицинской жизни. Конечно, нам не удалось раскрыть всех тайн полипоза, но мы сформировали свою клиническую позицию, что облегчает нам выбор метода лечения, дает возможность прогнозировать результат, предупредить рецидив полипоза.

Казалось, что появление эндоскопической риносинусохирургии приведет к победе над полипозом. Ведь целиком мы были настроены на то, что полипы нужно хорошо удалить, и будет успех. Но оказалось, что это не так. Да, успех будет, но не всегда. И пришлось вспомнить свою докторскую диссертацию, где медикаментозному лечению хронического этмоидита (читать «ПРС» в современной транскрипции) было уделено большое внимание, и был определенный успех. Эра топических глюкокортикоидов вновь окрылила надеждами. Но и тут не всегда. Нужно продолжать поиски. Не может быть найден ответ только в изучении этого воспаления на уровне знаний Гиппократа. Необходимо изучать процесс на молекулярном уровне, что уже и началось. В данной работе сделан акцент на состояние аэродинамики в полости носа и ОНП. Считают, что раннее восстановление нормальной физиологической аэродинамики можно рассматривать как один из способов профилактики развития риносинусита вообще, полипозного в частности.

ПОСЛЕДОВАТЕЛЬНОСТЬ РАЗВИТИЯ ВОСПАЛЕНИЯ

В условиях нарушения аэродинамики в полости носа формируются участки слизистой оболочки с измененной иммунологической активностью. В этих участках происходит увеличение клеточной инфильтрации, слизистая оболочка отекает, что дополнительно нарушает аэродинамику в полости носа. Нарушается воздухообмен в ОНП. Создается тот патогенетический механизм, который ведет к возникновению риносинусита, в том числе и полипозного.

Формированию участков слизистой оболочки с измененной иммунологической активностью способствует наличие биологических дефектов.

Этот процесс происходит во времени. При остром воспалении в процессе выздоровления инфильтрация уходит и наступает полноценная регенерация. Хроническое нарушение аэродинамики (искривление перегородки носа, анатомические дефекты) приводит к постоянной, постепенно увеличивающейся иммунологической перестройке слизистой оболочки, что отмечают как гипертрофию. Повторяющиеся острые респираторные инфекции усугубляют и ускоряют процесс формирования хронической формы риносинусита.

Первые полипы (молодые) формируются по переднему краю средней носовой раковины, распространяясь вдоль нижнего края носовой раковины, вдоль края крючковидного отростка, на решетчатой булле (если струя воздуха бьет в средний носовой ход, отражаясь от бугра перегородки). Неадекватное лечение (медикаментозное, хирургическое) в сочетании с биологическими и анатомическими дефектами создают условия для формирования хронического ПРС.

ДИАГНОСТИКА

Жалобы пациента: стойкая заложенность носа и затруднение носового дыхания, как правило, двустороннее, иногда — ощущение инородного тела в полости носа. Беспокоит снижение или полное отсутствие обоняния, которое может периодически появляться или улучшаться. Голос пациента нередко имеет гнусавый оттенок. Характерны выделения из носа или по задней стенке глотки (постназальный синдром). Выделения скудные, густые, слизистые или слизисто-гнойные. Головные боли не характерны. Все пациенты, как правило, сохраняют трудоспособность.

Анамнестические данные: уточняют длительность жалоб, наличие у пациентов системных заболеваний и аллергии. Ухудшение носового дыхания носит прогрессирующий характер: появляется умеренная заложенность носа, которая постепенно перерастает в резкую назальную обструкцию вплоть до полного отсутствия носового дыхания. Сочетание ПРС с

непереносимостью ацетилсалициловой кислоты (Аспирина®) и бронхиальной астмой встречается часто (синдром Видаля, аспириновая триада). При бронхиальной астме уточняют ее тяжесть и характер базисной терапии (если таковую пациент получает). При наличии сведений о перенесенных ранее внутриносовых операциях уточняют объем и вид хирургического вмешательства (петлевая полипотомия, радикальные операции на пазухах, эндоскопическая полисинусотомия и др.), а также наличие гистологических заключений и данных КТ до предшествовавших операций. Результаты микробиологического исследования малоинформативны. Большое значение имеют сведения о проводившемся консервативном лечении. Следует уточнить, какие препараты использовал пациент (топические или системные глюкокортикоиды, антибиотики и др.), каковы были длительность лечения, дозы препаратов и эффективность.

Объективное обследование. В запущенных случаях развивается деформация наружного носа (гипертелоризм), которая хорошо видна при наружном осмотре: расширение ноздрей и костей пирамиды носа за счет нарастающего внутриносового давления со стороны полипозной ткани. Оценивают носовое дыхание и степень его нарушения (можно использовать обычную пробу с ваткой, поднесенной к краю ноздрей). Пальпация и перкуссия, диафаноскопия, а также ультразвуковое исследование верхнечелюстной и лобной пазух малоинформативны.

Для диагностики стандартно используют переднюю и заднюю риноскопию и эндоскопию полости носа. При *передней риноскопии* оценивают степень обтурации общих и средних носовых ходов полипозной тканью, наличие отделяемого и выраженность отека слизистой оболочки. При *задней риноскопии* осматривают носоглотку, устанавливают наличие полипов в задних отделах полости носа и степень их распространения в носоглотку. Полипы в большинстве случаев представлены слизистыми, округлой формы образованиями светло-розового цвета. При зондировании полипы безболезненны, мягкой или эластической консистенции, подвижны и не кровоточат. После анемизации размер полипов практически не изменяется. Между полипами характерно скопление густого и вязкого секрета без примеси гноя.