УДК 617
ББК 54.57
О79

А. И. Кириенко, А. А. Матюшенко, В. В. Андрияшкин
Острый тромбофлебит. — М.: Литтерра, 2006. — 108 с. —
О79 (Серия «Опыт клинической практики»).

ISBN 5-98216-042-3

Книга посвящена наиболее распространенной острой сосудистой патологии — острому тромбофлебиту. С этим заболеванием в своей практической деятельности приходится сталкиваться врачам различных специальностей. Несмотря на легкость распознавания тромботического поражения подкожных вен, до сих пор его лечение часто сопровождается грубыми тактическими ошибками. Они допускаются не только интернистами, но и хирургами. Подобные ошибки подчас чреваты тяжелыми последствиями вплоть до гибели больных от массивной тромбоэмболии легочных артерий. В книге изложены основные принципы профилактики, диагностики и лечения (консервативного и хирургического) острого тромбофлебита.

Книга предназначена как для хирургов, так и для представителей других специальностей клинической медицины.

УДК 617
ББК 54.57

ISBN 5-98216-042-3

© Кириенко А.И., Матюшенко А.А., Андрияшкин В.В., 2006
© Оформление, оригинал-макет. ЗАО «Издательство «Литтерра», 2006

Оглавление

Предисловие 9

Глава 1. Основные черты патологии 11
Тромбофлебит и флеботромбоз — разные заболевания? 12
Причины возникновения болезни 16
Варианты клинического течения 18

Глава 2. Как установить диагноз 22
Что должен обнаружить врач? 23
Нужны ли инструментальные методы? 28
Что дает лабораторная диагностика? 36
Какая информация необходима и достаточна? 36

Глава 3. Терапия или хирургия? 38
Задачи, которые должны быть решены с помощью лечебных мероприятий 39
Лечить амбулаторно или в стационаре? 39
Терапия острого тромбофлебита 41
Когда нужна операция 48

Глава 4. Особенности оперативной техники 53
Минимально необходимое вмешательство 54
Оптимальная операция 70
Как поступать в нетипичных ситуациях? 78

Глава 5. Профилактика тромбофлебита 91
Что должен знать и делать врач 91
Что должен знать и делать больной 98

Заключение 102

Рекомендуемая литература 103

Приложение 105

Глава 2.

Как установить диагноз

Тромбофлебит — самое распространенное острое сосудистое заболевание, по поводу которого пациенты обращаются в поликлиники и госпитализируются в стационары. Больных этим заболеванием можно встретить в отделениях любого профиля. Важно, чтобы об основных принципах диагностики тромбофлебита были хорошо информированы не только флебологи и амбулаторные хирурги, к которым первично обращаются большинство пациентов, но и врачи иных, как терапевтических, так и хирургических, специальностей.

Острый тромбофлебит — одно из тех заболеваний, для уверенной диагностики которых обычно не требуется сложных лабораторных исследований и дорогостоящей медицинской техники. Как правило, для этого вполне достаточно выяснения жалоб, истории заболевания и добросовестного физикального обследования. Внимательный врач без особого труда может выявить

характерные симптомы тромбофлебита, которые не оставляют сомнений в характере патологического процесса. В то же время выбор способа лечения заболевания, адекватного клинической ситуации, и контроль его эффективности не могут быть осуществлены без специальных диагностических тестов.

Столкнувшись с пациентом, у которого подозревается тромбофлебит, врач должен получить ответы на следующие вопросы:

- тромбофлебит ли это либо иное заболевание;
- до какого уровня распространяется тромботический процесс в подкожных венах, в первую очередь в проксимальном направлении;
- имеются ли признаки тромботического поражения глубокой венозной системы и симптомы, которые можно расценить как тромбоэмболию ветвей легочных артерий;
- угрожает ли тромбофлебит массивной тромбоэмболией легочных артерий;
- какова вероятная причина тромбофлебита, возможен ли рецидив болезни, нет ли у больного латентно протекающего онкологического процесса.

Получение ответов на эти вопросы следует считать обязательным во всех без исключения случаях, поскольку от них зависит не только период нетрудоспособности и реабилитации пациента, но зачастую и его дальнейшая судьба.

Что должен обнаружить врач?

В зависимости от локализации тромботического процесса, его распространенности, длительности заболевания и степени вовлечения в воспалительный процесс окружающих пораженную вену тканей могут наблюдаться различные формы заболевания — от резко выраженного местного воспаления по ходу тромбированной вены, сопровождающегося нарушениями со стороны общего состояния больного, до незначительных проявлений как местного, так и общего порядка.

Чаще всего тромбофлебит развивается внезапно, без какой-либо видимой для пациента причины. Иногда ему

предшествует травма области расширенных подкожных вен или вирусная инфекция, вызывающая изменения гемокоагуляции. Обычно превалируют достаточно яркие местные симптомы, самочувствие больных остается удовлетворительным. Пациенты жалуются на боли по ходу тромбированных вен, ограничивающие движения конечности, в ряде случаев отмечается гипертермия не выше 38,0 °С, недомогание, озноб. При осмотре пораженной конечности отмечается полоса гиперемии в проекции пораженной вены. Протяженность ее может быть от нескольких сантиметров в начале заболевания до вовлечения в процесс большей части подкожной вены *(см. Приложение, рис. 1)*. Пальпация выявляет в этой зоне шнуровидный, плотный, резко болезненный тяж. Определяются местное повышение температуры, гиперстезия кожных покровов. Степень выраженности перифлебита и воспалительных изменений кожных покровов значительно варьирует. Если в тромботический процесс вовлекается конгломерат варикозных вен, то уплотнение теряет линейный характер и приобретает неправильную форму, иногда достигая значительных размеров.

Необходимо отметить, что **только** описанные симптомы: **гиперемия, болезненность и пальпируемый по ходу поверхностной вены инфильтрат — указывают на наличие тромбофлебита**. В отличие от неосложненного варикозного расширения вен, при тромбофлебите контуры и размеры пальпируемого инфильтрата не изменяются при переводе больного из вертикального положения в горизонтальное, в то время как нетромбированные венозные узлы безболезненны, имеют мягкую консистенцию и, опорожняясь от крови, спадаются в положении «лежа».

Яркая гиперемия кожи над пораженной веной, характерная для первых дней заболевания, к 6—7-му дню обычно проходит, и кожа приобретает сначала синюшный, а затем коричневый оттенок *(см. Приложение, рис. 2)*. Нередко у одного и того же больного можно увидеть, как на голени тромбофлебит уже «стихает» и кожа в проекции вены гиперпигментирована, а на бедре отмечаются яркая гиперемия и значительная болезненность. Это свидетельствует о постепенном и относительно медленном распространении тромбоза в проксимальном направлении.

Клинические проявления тромбофлебита в бассейне малой подкожной вены, как правило, не столь ярки. Поверхностный листок собственной фасции голени, покрывающий вену, препятствует распространению перифлебита на подкожную клетчатку, в связи с чем гиперемия кожи не выражена, и зачастую только умеренная болезненность в проекции v. saphena parva позволяет заподозрить ее тромботическое поражение. Выявление такого тромбоза требует активного обследования задней поверхности голени в положении больного на животе.

Наряду с болезненным инфильтратом по ходу подкожных вен при тромбофлебите иногда может отмечаться небольшой отек конечности. Важно правильно оценить его характер. При тромбозе подкожных вен он носит сугубо местный (в зоне воспаления) характер. Выраженный распространенный отек и цианоз дистальных отделов конечности со всей определенностью указывают на тромботическое поражение глубоких вен.

Обследуя больного с подозрением на тромбофлебит, **следует обязательно осмотреть обе нижние конечности, так как возможно двустороннее поражение как поверхностных, так и глубоких вен** в различных сочетаниях.

В большинстве случаев клиническая картина острого тромбофлебита подкожных вен весьма характерна, однако диагностические ошибки не являются редкостью. Проводить дифференциальный диагноз приходится с другими патологическими процессами, чаще воспалительного характера, которые локализуются в коже и подкожной клетчатке и сопровождаются изменениями цвета кожных покровов.

Отличить **лимфангит**, сопровождающийся ярко-красными полосами на коже в проекции большой подкожной вены, позволяет наличие первичного очага инфекции (межпальцевые трещины, язвы, раны). Боли по ходу пораженных лимфатических сосудов обычно незначительные, чаще беспокоят зуд и чувство жжения. Плотный шнуровидный тяж в зоне гиперемии при лимфангите не пальпируется. Как правило, увеличены и болезненны регионарные лимфатические узлы. Характерны ознобы, гипертермия выше 39 °С.

Для **рожистого воспаления** типично острое начало, сопровождающееся внезапным потрясающим ознобом,

резким и быстрым повышением температуры до 39—40 °С, головной болью, нередко рвотой и даже бредом. Пятно гиперемии имеет неровные, зазубренные или в виде языков пламени края, напоминающие географическую карту. В области покрасневшего участка кожи больной ощущает чувство жара, напряжения и жгучей боли. Столь яркие местные проявления и общая реакция не характерны для тромбофлебита, даже если имеется тромботическое поражение конгломерата варикозных вен. Плотные болезненные тяжи при рожистом воспалении в области гиперемии также не определяются.

При **узловатой эритеме** имеются плотные воспалительные инфильтраты размерами от горошины до грецкого ореха. Кожа над ними меняет окраску от синюшной до зеленовато-желтой. Отличить это патологическое состояние от тромбофлебита помогает прослеживающийся в большинстве случаев инфекционно-аллергический его генез, поскольку оно развивается после перенесенных инфекционных заболеваний (грипп, ангина, скарлатина, глубокая трихофития). Появлению высыпаний предшествует продромальный период. Локализуются узлы при эритеме симметрично, преимущественно по передней поверхности голени вне проекции подкожных вен. Заболевание чаще возникает у подростков и молодых женщин, когда значительного расширения подкожных вен не наблюдается.

Аллергический дерматит напоминает тромбофлебит местной гиперемией и отеком кожи, но ведущей жалобой при дерматите служит выраженный кожный зуд и жжение. Боли в области воспаления отсутствуют или носят незначительный характер. Возникает дерматит при местном применении медикаментов в виде электрофореза, присыпок, мазей, капель, при контакте с химическими соединениями, может развиться после укуса насекомого. Шнуровидные тяжи в зоне гиперемии при дерматите не пальпируются.

Встречается еще одна клиническая ситуация, когда при ограниченном тромбофлебите аневризматически расширенного приустьевого отдела большой подкожной вены ошибочно диагностируется **ущемленная бедренная грыжа**. Резкая локальная болезненность, пальпируемое опухолевидное образование, которое не вправляется в брюшную полость, и сходная локализация — общие проявления этих заболеваний. В обоих случаях в анамнезе у пациентов отмечаются опухолевидные образования ниже проекции паховой связки, исчезающие в положении лежа. Избежать диагностической ошибки помогает внимательный осмотр раздетого больного в вертикальном положении, когда отчетливо проявляется варикозное расширение вен ниже этой зоны на протяжении всей конечности. Кроме того, для ущемления характерна связь с подъемом тяжестей, кашлем, натуживанием. Боли возникают внезапно, носят сильный, постоянный характер, часто сопровождаются рвотой, вздутием живота, другими признаками кишечной непроходимости.

Помимо выявления симптомов тромбофлебита у больных с подозрением на это заболевание **необходимо целенаправленно выяснять наличие симптомов, указывающих на тромбоэмболию артерий малого круга кровообращения**. Эмболическое поражение главных легочных артерий (массивная эмболия) проявляется внезапным коллапсом, выраженной одышкой, тахикардией, загрудинными болями. При осмотре можно обнаружить набухание и пульсацию яремных вен, акцент II тона на легочном стволе. Рентгенологическое исследование выявляет дилатацию правых отделов сердца, высокое стояние куполов диафрагмы, обеднение легочного рисунка. Электро- и эхокардиографическое исследования позволяют обнаружить признаки острого легочного сердца. Тромбоэмболия периферических легочных артерий вызывает развитие инфарктной пневмонии, для которой характерны резкие плевральные боли в одной из половин грудной клетки, усиливающиеся при дыхании, кашель, кровохарканье (этот признак не постоянен, наблюдается примерно в 30% случаев). Аускультативно удается обнаружить шум трения плевры. Изменения на электрокардиограмме обычно отсутствуют, на обзорной рентгенограмме удается обнаружить характерную треугольную тень легочного инфаркта. **Развитие признаков легочной эмболии**, как массивной, так и периферических ветвей, **однозначно указывает на тромбоз глубоких вен нижних конечностей**, развившийся симультанно либо за счет восходящего тромбофлебита и перехода тромботического процесса через соустья на глубокую венозную систему.

Нужны ли инструментальные методы?

Убедившись, что жалобы и клинические проявления заболевания обусловлены именно тромбофлебитом, уже при первичном осмотре пациента для правильного выбора способа лечения необходимо установить проксимальную границу распространения тромбоза в поверхностной венозной магистрали, поскольку это определяет вероятность перехода процесса на глубокую венозную систему.

Наибольшую опасность представляют восходящие формы тромбофлебита, когда по мере развития заболевания процесс распространяется из дистальных отделов конечности в проксимальном направлении. Восходящий тромбофлебит на бедре реально угрожает распространением тромбоза на глубокие вены и развитием эмболии легочных артерий. К сожалению, даже при самом внимательном физикальном осмотре точно определить его проксимальную границу невозможно. Связано это с тем, что **более чем у 30% больных истинная распространенность тромбоза подкожных вен на 15—20 см превышает клинически определяемые признаки тромбофлебита**.

> В Приложении на *рис. 1* нами была приведена фотография больного варикотромбофлебитом левой нижней конечности. Судя по зоне гиперемии, которая достигала средней трети бедра (в этой же зоне «обрывался» пальпируемый болезненный тяж), можно было полагать, что тромбоз распространился только до этого уровня. Между тем тромбированным оказался весь ствол большой подкожной вены вплоть до сафенофеморального соустья. Проксимальный отдел v. saphena magna «уходит» под фасциальный листок, поэтому в верхней трети бедра тяж по ходу пораженной тромботическим процессом вены пальпируется только у истощенных пациентов. Это обстоятельство следует обязательно принимать во внимание для правильного решения вопросов лечебной тактики.

Мало того, у **значительной части пациентов даже переход тромботического процесса на глубокие венозные магистрали протекает бессимптомно**. Связано это с тем, что формирующиеся в таких случаях сафенофеморальный или сафенопоплитеальный тромбы

в большинстве случаев имеют неокклюзивный, флотирующий характер. Подвижная верхушка тромба, иногда достигающая длины в 10—15 см, имеет относительно небольшой диаметр (не более 1,0 см), свободно располагается в токе крови, не блокируя полностью глубокую вену. Фиксация таких тромбов очень слабая, достаточно небольших колебательных движений флотирующего тромба, связанных с изменением венозного давления, чтобы он оторвался и превратился в эмбол. Таким образом, «банальный» тромбофлебит легко может стать причиной летального исхода.

Здесь необходимо упомянуть и о достаточно редких, но крайне коварных случаях симультанного тромбоза глубоких вен контрлатеральной (непораженной на первый взгляд) конечности, клинические проявления которого обычно стерты, завуалированы яркими признаками варикотромбофлебита.

> На память приходит один печальный случай, произошедший около 25 лет назад. Речь идет о матери нашего коллеги, пожилой женщине. Она поступила в клинику с восходящим варикотромбофлебитом большой подкожной вены левого бедра и признаками тромбоэмболии легочных артерий. Несмотря на отсутствие каких-либо симптомов, указывающих на тромбоз глубоких вен, мы сразу заподозрили сафенофеморальный тромбоз как причину легочной эмболии. Ретроградная подвздошно-бедренная флебография подтвердила этот диагноз. Ультразвукового ангиосканирования в ту пору не было. Больной были выполнены тромбэктомия из бедренной вены и операция Троянова—Тренделенбурга. На 5-й день после операции больная внезапно умерла при явлениях массивной легочной эмболии. Во время аутопсии признаков ретромбоза бедренной и подвздошных вен слева не обнаружено. Источником фатальной эмболии послужил бессимтомно протекавший тромбоз правой бедренной вены.

Приведенные факты заставляют признать, что ценность физикального исследования для точного установления протяженности тромбоза и состояния глубокой венозной системы невелика. Необходимо использование объективного инструментального метода диагностики, высокоинформативного и применимого в амбулаторных условиях, то есть неинвазивного, быстровыполнимого

служат крайне тяжелое состояние пациента (хотя перенести перевязку подкожной вены под местной анестезией может даже пациент, находящийся в достаточно тяжелом состоянии) и распространенный тромбоз глубоких вен, что делает тромбэктомию малореальной. В таких ситуациях в условиях стационара следует проводить антикоагулянтную терапию, которая способствует прерыванию процесса тромбообразования и предотвращает распространение тромбоза.

По **относительным показаниям** выполняется только радикальная операция, которая позволяет ускорить процесс выздоровления пациента и устранить варикозную болезнь, чреватую рецидивом варикотромбофлебита и прогрессированием хронической венозной недостаточности. Необходимость в таком вмешательстве может возникнуть при массивном тромботическом поражении варикозных вен голени, когда значительных размеров вторичный воспалительный инфильтрат в течение длительного времени не рассасывается, обусловливая длительный болевой синдром и выраженную индурацию паравенозных тканей.

В заключение вернемся к вопросу, который вынесен в ее заглавие: **терапия или хирургия** нужны для лечения тромбофлебита? Опыт клинической практики со всей очевидностью свидетельствует о том, что эти подходы не должны противопоставляться. В целом ряде случаев адекватное консервативное лечение приводит к купированию патологического процесса. В то же время оперативное вмешательство, способное быстро устранить не только варикотромбофлебит, но и его причину, часто нуждается в дополнительном терапевтическом воздействии на проявления болезни (особенно при выполнении паллиативной операции). Только осознанный выбор основного способа лечения и разумное сочетание терапевтических и хирургических мер способны привести к выздоровлению наших пациентов.

Глава 4.

Особенности оперативной техники

Выбор способа оперативного лечения варикотромбофлебита в каждом конкретном случае должен определяться характером и распространенностью тромботического процесса, а также целым рядом других клинических факторов: длительностью заболевания, возрастом пациента, наличием сопутствующих заболеваний и других обстоятельств, которые должны приниматься во внимание при определении хирургической тактики. Все возможные оперативные вмешательства, проводимые при этом заболевании, могут быть условно разделены на две группы. К первой следует отнести операции, которые могут быть названы минимально необходимыми. Они должны быть выполнены по абсолютным показаниям практически у любого контингента больных. По своей сути такие

операции представляются паллиативными, поскольку не излечивают больного от варикотромбофлебита и не предотвращают его рецидив, но предупреждают возникновение тромбоза глубоких вен и легочной эмболии. Хирургические вмешательства второй группы могут быть проведены только при определенных условиях далеко не в каждом случае, вместе с тем они служат радикальным способом лечения варикотромбофлебита и потому представляются оптимальными при данном заболевании.

Минимально необходимое вмешательство

Варикотромбофлебит чаще всего поражает большую подкожную вену и значительно реже — малую подкожную вену. Если тромбоз не распространяется через соустье на бедренную (подколенную) вену, выполняют кроссэктомию *(табл. 3)*, то есть высокую перевязку большой (или малой) подкожной вены с обязательным лигированием всех приустьевых притоков и иссечением ствола подкожной вены в пределах операционной раны. Операция осуществима у любой категории больных. Обычно ее проводят под местной анестезией.

Кроссэктомия большой подкожной вены

Это хирургическое вмешательство представляет собой современную модификацию операции Троянова—Тренделенбурга. Приступая к ней, хирург должен четко представлять себе особенности анатомического расположения большой подкожной вены в зоне манипуляций.

Как известно, сафенофеморальное соустье расположено под паховой складкой тотчас медиальнее от бедренной артерии. С переднемедиальной поверхности бедра v. saphena magna проходит в hiatus saphenus. Здесь вена огибает серповидный край глубокого листка поверхностной фасции, прободает ее решетчатую часть и впадает в бедренную вену по ее передней поверхности на 3—4 см ниже паховой связки. Перед впадением в бедренную вену в нее вливаются притоки подкожных вен наружных половых органов и передней брюшной стенки *(рис. 8)*. К сафенофеморальному соустью достаточно близко предлежат паховые лимфатические узлы. В этой зоне часто проходит наружная срамная артерия, являющаяся ветвью бедренной артерии. Ориентиром, указывающим на близкое расположение устья большой подкожной вены бедра, служит место впадения v. epigastrica superficialis. В редких случаях при высокой бифуркации бедренной артерии к сафенофеморальному соустью может предлежать глубокая артерия бедра.

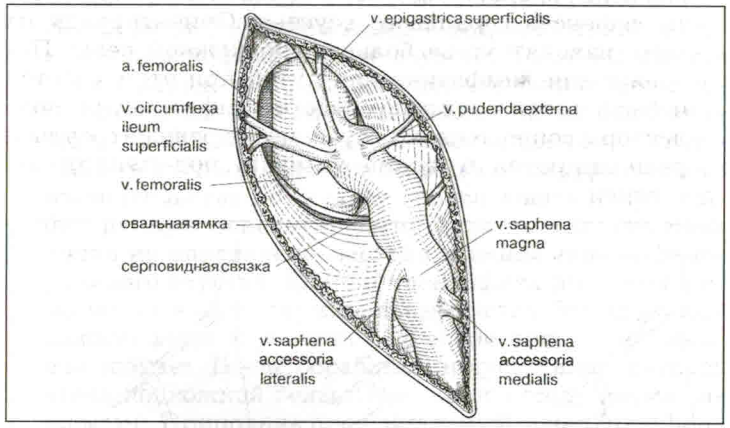

Рис. 8. Анатомия сафенофеморального соустья

Оперативные доступы

Для обнажения сафенобедренного соустья чаще всего используют косо-продольный доступ Червякова *(рис. 9а)*. Разрез кожи, подкожной клетчатки и поверхностной фасции производят по биссектрисе угла между пупартовой связкой и бедренной артерией. Такой разрез совпадает с проекцией проксимального отдела большой подкожной вены и крупного лимфатического узла Розенмюллера—Пирогова. Повреждение последнего

на фоне лимфаденита, флебита и воспаления близлежащих тканей может осложниться послеоперационной лимфореей. Этого недостатка лишены паховый и надпаховый доступы к приустьевому отделу большой подкожной вены.

При паховом доступе разрез кожи и подкожной жировой клетчатки выполняют по паховой складке, при надпаховом доступе Бруннера его производят на 2—3 см выше и параллельно ей. Кожу рассекают от точки пульсации бедренной артерии в медиальном направлении *(рис. 9б, в)*. Острым путем вскрывают поверхностную фасцию. Под ней находят v. epigastrica superficialis. Указанный сосуд является наиболее постоянным приустьевым притоком большой подкожной вены, впадающим в нее в верхней полуокружности сафенофеморального соустья. Ориентируясь на него, находят устье большой подкожной вены. Повреждения лимфатических путей при этом удается избежать, так как в этой области лимфатические коллекторы сопровождают глубокие бедренные сосуды и располагаются в lacuna vasorum под пупартовой связкой.

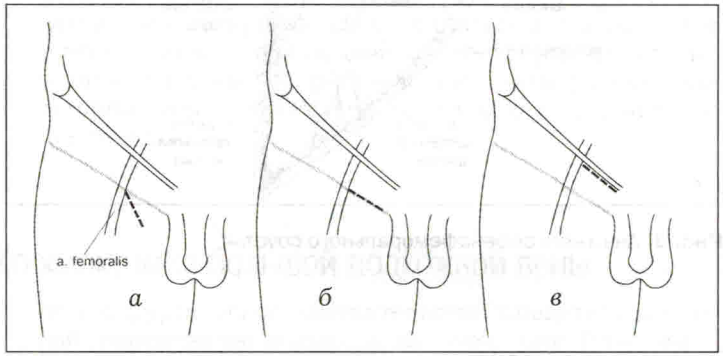

Рис. 9. Оперативные доступы к сафенофеморальному соустью

а — доступ Червякова;
б — паховый доступ;
в — надпаховый доступ Бруннера

По сравнению с разрезом по Червякову паховый и надпаховый доступы представляются более сложными в техническом исполнении. Их можно рекомендовать для использования при остром тромбофлебите только тем

хирургам, которые имеют достаточный опыт в проведении плановых оперативных вмешательств по поводу варикозной болезни, иначе возможно ошибочное пересечение бедренной вены вместо v. saphena magna. С другой стороны, за основной ствол большой подкожной вены может быть ошибочно принят ее переднемедиальный приток.

В тех случаях, когда предполагается вмешательство на бедренной вене, возможно использование традиционного вертикального доступа в проекции сосудистого пучка.

Основной этап хирургического вмешательства

Вслед за рассечением кожи и жировой ткани обнажают сафенофеморальное соустье. После выделения проксимального отдела большой подкожной вены через отверстие в фасции становится видна бедренная вена. Тотчас латеральнее от нее определяется пульсация бедренной артерии. **В процессе хирургического вмешательства не следует перевязывать какую-либо крупную венозную магистраль до тех пор, пока точно не определено местоположение сафенофеморального соустья.** Для его идентификации необходимо четко видеть терминальный отдел большой подкожной вены и участок бедренной вены, в который она впадает. После обработки приустьевых притоков ствол подкожной вены пересекают между двумя зажимами. Приподняв проксимальный конец v. saphena magna, на вену накладывают диссектор таким образом, чтобы его бранши располагались параллельно бедренной вене снизу вверх *(рис. 10)*. Под диссектором вену лигируют на уровне прикрепления створок остиального клапана, то есть пристеночно по отношению к бедренной вене. Сняв инструмент, культю подкожной вены лигируют еще раз, предварительно прошив ее *(рис. 11)*.

Принципиальным моментом кроссэктомии служит перевязка большой подкожной вены непосредственно у места ее впадения в бедренную. Оставление длинной культи сафены чревато ее тромбозом, распространением тромба на бедренную вену *(рис. 12)* и развитием эмболии легочных артерий.

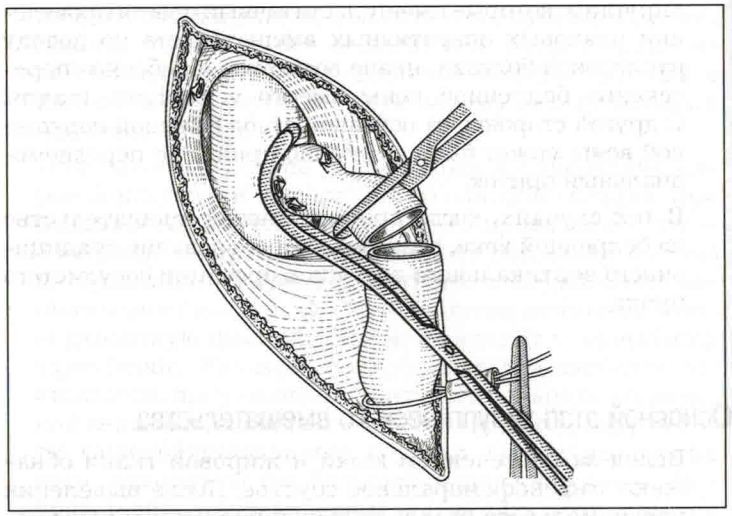

Рис. 10. Перевязка большой подкожной вены бедра у устья. Бранши диссектора располагаются параллельно бедренной вене на уровне прикрепления створок остиального клапана, без оставления культи большой подкожной вены

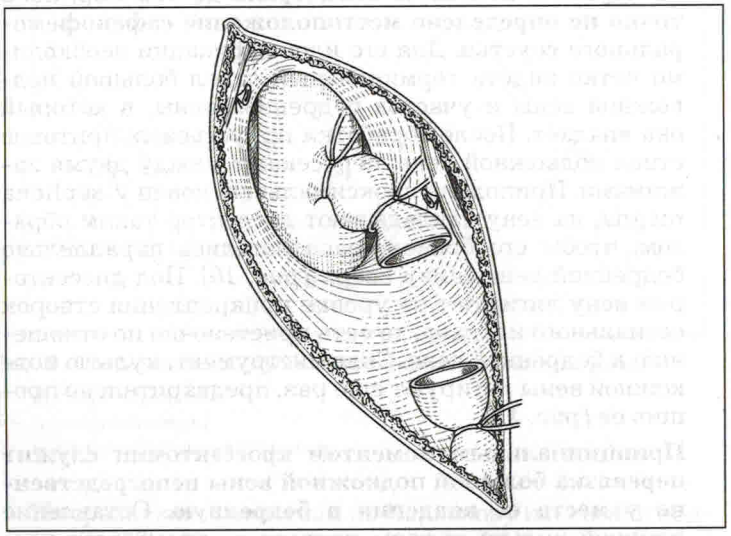

Рис. 11. Большая подкожная вена дважды лигирована у устья. Участок вены на протяжении раны резецирован

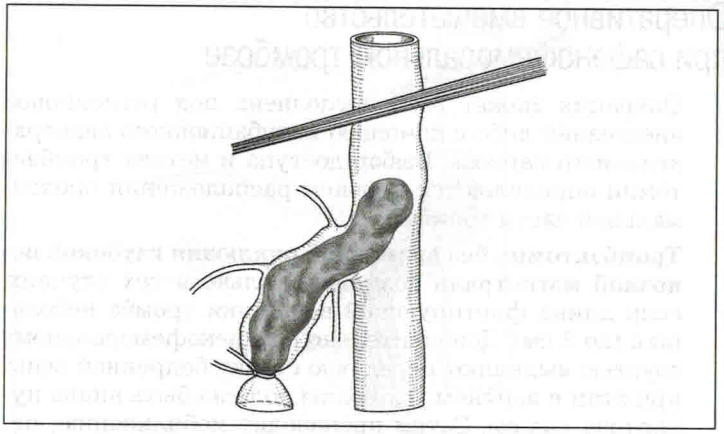

Рис. 12. Оставление культи большой подкожной вены бедра может привести к тромбозу в «слепом мешке»

В тех случаях, когда тромб достигает остиального клапана и выполнить приустьевую перевязку v. saphena magna, не фрагментировав его верхушку, невозможно, операцию выполняют следующим образом. Выделяют сафенофеморальное соустье и лигируют притоки. Вблизи остиального клапана на передней стенке подкожной вены производят продольную флеботомию, при этом, как правило, тромб вымывается обратным током крови либо его удаляют окончатым зажимом. После перевязки проксимального конца большой подкожной вены резецируют ее дистальный отрезок в пределах операционной раны. Предварительно необходимо перевязать медиальный приток v. saphena magna и удалить (выдавить пальцами) тромб из прилегающего отдела вены. Операцию завершают наложением швов на кожу.

Таким образом, если тромбоз не выходит за пределы большой подкожной вены, решить главную задачу хирургического лечения по предотвращению тромбоэмболии легочных артерий нетрудно. Для этого достаточно выполнить операцию Троянова—Тренделенбурга. Совершенно иначе обстоит дело в тех случаях, когда тромбоз распространяется за пределы сафенофеморального соустья. Как поступать в подобных ситуациях? Характер вмешательства при этом зависит от протяженности тромбоза в глубокой венозной магистрали.