Евзерова Татьяна Вячеславовна — канд. мед. наук, доцент кафедры гематологии Саратовского государственного медицинского университета.

Куликова Тамара Николаевна — канд. мед. наук, доцент кафедры детской хирургии Саратовского государственного медицинского университета.

Морозов Дмитрий Анатольевич — д-р мед. наук, заведующий кафедрой детской хирургии Саратовского государственного медицинского университета.

Напольников Федор Константинович — врач клиники.

Никитина Анастасия Сергеевна — ассистент кафедры детской хирургии Саратовского государственного медицинского университета.

Поляков Владимир Георгиевич — д-р мед. наук, профессор, заведующий кафедрой детской онкологии РМАПО, зам. директора по науке НИИ детской онкологии РОНЦ им. Н. Н. Блохина, член-кор. РАМН.

Турковский Владимир Борисович — канд. мед. наук, доцент кафедры детской хирургии Саратовского государственного медицинского университета.

Филиппов Юрий Владимирович — канд. мед. наук, доцент кафедры детской хирургии Саратовского государственного медицинского университета.

Содержание

Список сокращений 8

Глава 1. Хирургические заболевания у новорожденных 9

Атрезия пищевода 11
Врожденная непроходимость кишечника 15
Аноректальные пороки 21
Омфалоцеле 25
Гастрошизис 28
Врожденные диафрагмальные грыжи 31
Мальротация кишечника 35
Некротический энтероколит 39
Врожденный гипертрофический пилоростеноз 43
Спинномозговая грыжа 47
Черепно-мозговая грыжа 50
Пороки развития лица 53

Глава 2. Заболевания органов брюшной полости 57

Острый аппендицит 59
Инвагинация кишечника 62
Дивертикул Меккеля 66
Грыжи передней брюшной стенки 69
Болезнь Гиршспрунга 72
Гастроэзофагеальный рефлюкс 76

Синдром портальной гипертензии 79
Атрезия желчных ходов 83
Киста общего желчного протока 86
Травма органов брюшной полости 89

Глава 3. Гнойные заболевания у новорожденных и детей старшего возраста 93

Гематогенный остеомиелит 95
Омфалит 99
Мастит новорожденных 102
Некротическая флегмона новорожденных 105

Глава 4. Заболевания органов грудной полости и средостения 107

Воронкообразная деформация грудной клетки 109
Ожоги пищевода 112

Глава 5. Заболевания мочеполовой системы 115

Аномалии почек и мочеточников 117
Пузырно-мочеточниковый рефлюкс 122
Обструктивные уропатии 126
Гематурия 131
Пиелонефрит 133
Фимоз 136
Парафимоз 139
Гипоспадия 140
Крипторхизм 143
Водянка оболочек яичка и семенного канатика 147
Варикоцеле 149
Синдром отечной мошонки 152

Глава 6. Травматические повреждения 155

Родовая травма 157
Врожденная мышечная кривошея 163
Раны и ушибы мягких тканей 166
Ожоги и отморожения 169
Переломы костей 174

Глава 7. Опухоли и опухолеподобные заболевания 177

Кисты и свищи шеи 179
Лимфангиома 182
Гемангиома 185
Нейробластома 188
Саркома Юинга 191
Остеосаркома 194
Нефробластома (опухоль Вильмса) 197
Рабдомиосаркома 200
Злокачественные герминогенные опухоли 203

Инвагинация кишечника

Смешанный вариант кишечной непроходимости, обусловленный внедрением одного участка кишки в другой.

Общие сведения

В большинстве наблюдений инвагинация кишечника встречается у мальчиков 5–6-месячного возраста. Причины данной патологии: анатомические (дивертикул Меккеля, энтерокистома, мезаденит, опухолеподобная гиперплазия интрамуральной лимфоидной ткани) и функциональные (дискоординация кишечной перистальтики при изменении характера питания или кишечной инфекции). Ведущим звеном патогенеза заболевания является нарушение координации сокращения гладкой мускулатуры кишки и внедрение ее участка в нижележащий с формированием инвагината (рис. 30). Поскольку за кишечной трубкой внедряется и соответствующая часть брыжейки, нарушается кровоснабжение кишки (странгуляция). С течением времени нарушение питания инвагинированного сегмента кишки приводит к его отеку, некрозу, перфорации. Выделяют тонко-тонкокишечную (5 %), илеоцекальную (94 %) и толсто-толстокишечную (1 %) формы инвагинации. Илеоцекальная инвагинация представлена слепо-ободочной (головка инвагината — слепая кишка) и подвздошно-ободочной (головка инвагината — подвздошная кишка) формами.

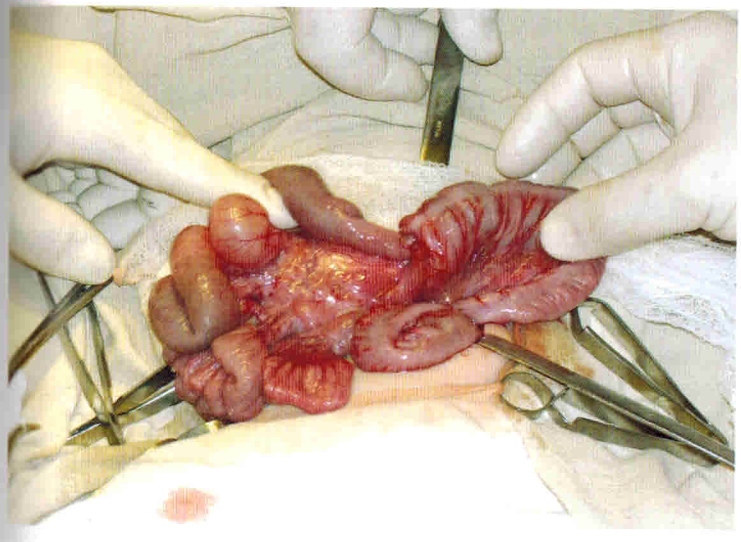

Рис. 30. Внедрение подвздошной кишки в ободочную с образованием подвздошно-ободочной инвагинации (ход операции)

Диагностика

Клиника илеоцекальной инвагинации кишечника представлена пятью классическими составляющими, такими как:

1) периодическое беспокойство ребенка;
2) рефлекторная рвота, сопровождающая всякое беспокойство;
3) кровянистые выделения из прямой кишки (сравниваемыми с малиновым желе);
4) пальпируемый инвагинат (опухолевидное образование, чаще в правой подреберной области);
5) симптом Dance («пустое подвздошье» из-за отсутствия слепой кишки на своем месте).

У 10 % детей инвагинация кишечника приводит к болевому шоку (в результате натяжения брыжейки кишки). Ребенок становится бледным, адинамичным, не реагирует на окружающих. Дифференциальная диагностика проводится с кишечными инфекциями (дизентерией, сальмонеллезом), следует учитывать нередкое сочетание хирургической и инфекционной патологии.

Тактика ведения

При наличии периодического беспокойства ребенка на фоне полного благополучия и рвоты необходима экстренная консультация детского хирурга.

Хирургическое лечение

При сроке с момента появления крови в кале свыше 10 ч начинается подготовка к операции, при сроке до 10 ч возможно консервативное лечение.

Ребенка осматривают в операционной (рис. 31), проводят зондирование (при необходимости отмывание) желудка, под фторотановым наркозом осуществляют глубокую пальпацию живота, идентифицируют инвагинат. Далее через ректоскоп нагнетают воздух в толстую кишку (рис. 32). Расправление инвагинации регистрируется по характерному звуку (щелчку) и визуально, проверяется повторной пальпацией после удаления воздуха через ректоскоп. Эффективность методики — 90 %, возможны повторные пневматические дезинвагинации. Следует учитывать, что консервативное лечение невозможно при тонко-тонкокишечной инвагинации. Хирургическое лечение состоит в лапаротомии и

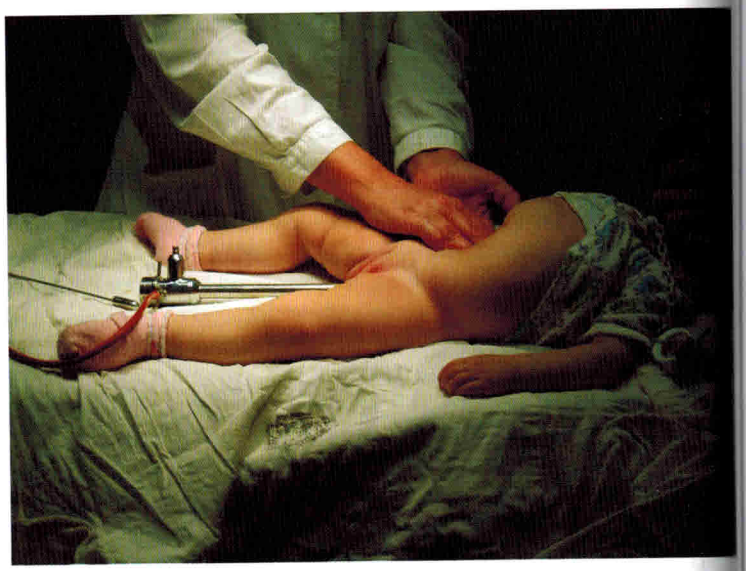

Рис. 31. Пальпация брюшной полости с целью определения инвагината

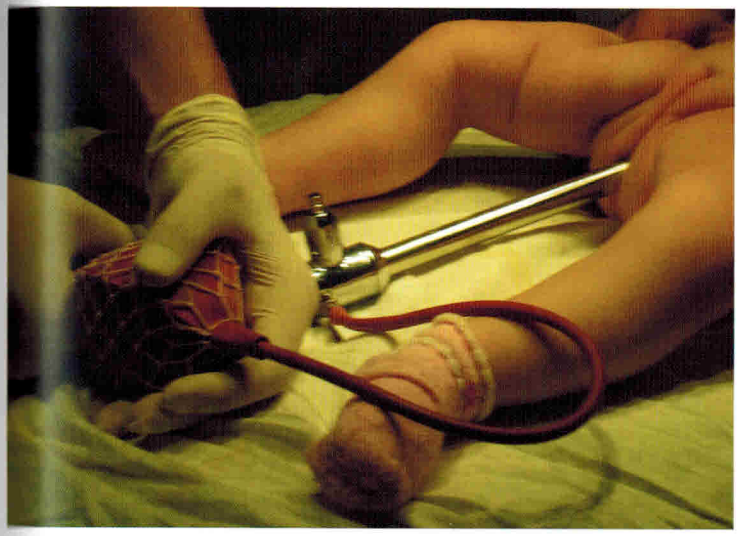

Рис. 32. Пневматическая дезинвагинация кишечника с использованием ректоскопа

ручной дезинвагинации или резекции кишки. После пневматической дезинвагинации ставится очистительная клизма, кормление начинают через 3 ч, выписывают домой на следующий день. После оперативного лечения проводится стандартная терапия, соответствующая протоколам абдоминальной хирургии, физиотерапия, профилактика спаечной непроходимости кишечника. Осложнением инвагинации кишечника может явиться некроз инвагината, перитонит. 80 % детей излечивают однократной пневматической дезинвагинацией, 10 % — повторной, в 10 % случаев проводят оперативное лечение.

Обструктивные уропатии

Врожденное препятствие в любом отделе мочевого тракта с формированием супрастенотической дилатации мочевых путей и атрофии почечной паренхимы.

Общие сведения

В зависимости от уровня обструкции различаются следующие варианты обструктивных уропатий:

1) гидронефроз. Препятствие локализуется в пиелоуретеральном сегменте мочеточника (рис. 53). Наиболее частой причиной гидронефроза является стеноз прилоханочного отдела мочеточника; среди других причин следует отметить аберрантный сосуд, высокое отхождение мочеточника от лоханки, врожденные периуретеральные спайки, клапан мочеточника, нейромышечная дисплазия;
2) мегауретер. Препятствие находится в уретеровезикальной зоне. Причиной мегауретера (рис. 54) наиболее часто является стеноз дистального отдела мочеточника, реже его дисплазия;
3) инфравезикальная обструкция. Препятствие находится в мочеиспускательном канале. Инфравезикальная обструкция у мальчиков наиболее часто обусловлена клапанами задней уретры, реже – дивертикулом уретры, полипом, клапанами передней уретры, эктопическим уретероцеле.

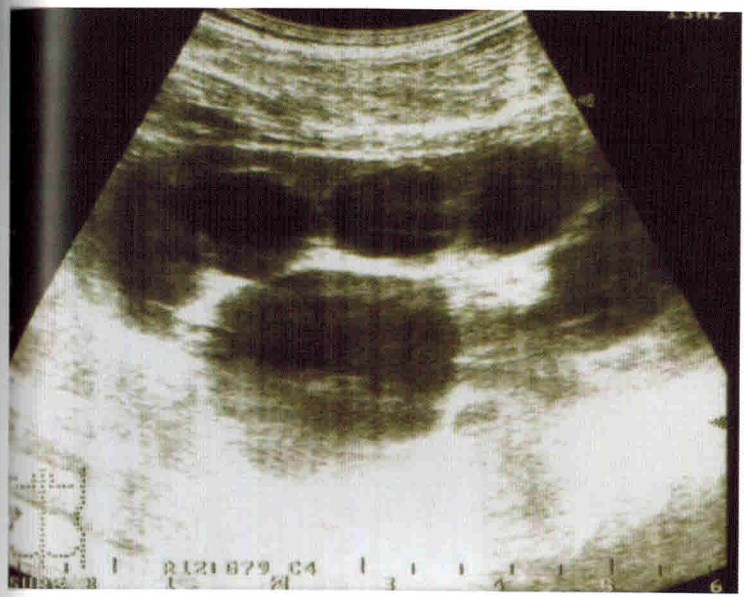

Рис. 53. Гидронефротическая трансформация почки. Видны резко расширенные чашечки и лоханка почки (УЗИ)

Нарушение оттока мочи приводит к повышению давления в мочевых путях, их дилатации, постепенной атрофии почечной паренхимы, гибели почки. При двустороннем поражении развивается почечная недостаточность, уремия. Обструктивные уропатии в подавляющем большинстве случаев осложняются пиелонефритом. Клиническая картина не имеет патогномоничных симптомов и складывается из проявлений рецидивирующего, не поддающегося лечению пиелонефрита (боли в животе, повышение температуры тела, лейкоцитурия или пиурия). При острой обструкции (например, при перемежающемся гидронефрозе) пальпаторно определяется увеличенная почка, возникает рвота, а при инфравезикальной обструкции возникают типичные для этой патологии симптомы расстроенного мочеиспускания (затрудненные, с натуживанием мочеиспускания вялой, тонкой, прерывистой струей, дневное, ночное, иногда капельное недержание мочи) и определяется увеличенный с остаточной мочой мочевой пузырь.

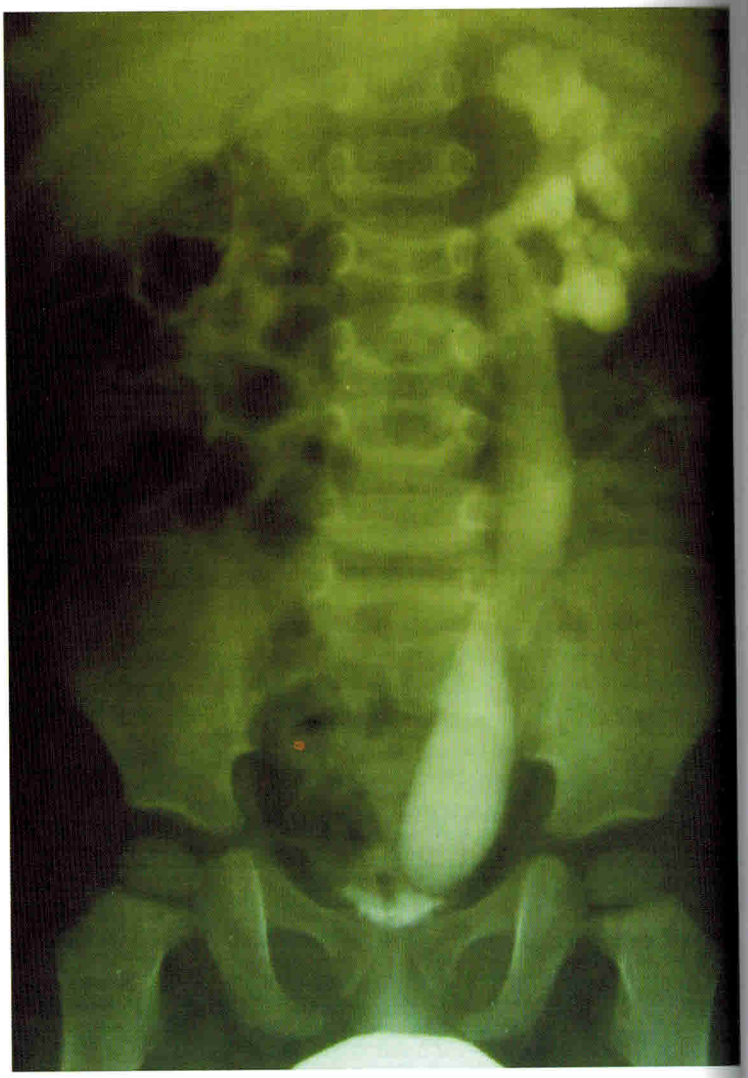

Рис. 54. Уретерогидронефроз левой почки экскреторная урография)

Диагностика

Алгоритм диагностики обструктивных уропатий:

1) УЗИ почек, мочеточников и мочевого пузыря (пренатальное и постнатальное) до и после мочеиспускания;
2) экскреторная урография с выполнением отсроченных снимков при нарушении выделительной функции почек;
3) доплерография с цветным картированием для определения кровоснабжения почечной паренхимы;
4) динамическая нефросцинтиграфия для выявления функционального состояния почек;
5) микционная цистоуретрография при подозрении на инфравезикальную обструкцию, пузырно-мочеточниковый рефлюкс, дивертикулы мочевого пузыря (до и в момент мочеиспускания в трехчетвертной позиции на правом боку у мальчиков);
6) цистоуретроскопия.

Тактика ведения

Больные с подозрением на обструктивную уропатию направляются педиатром или нефрологом в урологическое отделение детской хирургической клиники для обследования и лечения.

Хирургическое лечение

Хирургическое лечение обструктивных уропатий заключается в устранении обструкции, восстановлении проходимости мочевых путей и улучшении оттока мочи.

При гидронефрозе операцией выбора является пластика пиелоуретерального сегмента по Хайнсу–Андерсену–Кучере; при обструктивном мегауретере показана резекция стеноза и реимплантация мочеточника в мочевой пузырь с антирефлюксной защитой, а при тяжелых формах мегауретера выполняют моделирование мочеточников; при инфравезикальной обструкции последнюю устраняют с помощью трансуретральной эндоскопической техники. Для предупреждения послеоперационных осложнений назначают курсами комплексную терапию, включающую в себя антибиотики широкого спектра действия с периодическим контролем анализов мочи, уроантисептики, фитотерапию и противорубцовое лечение. Прогноз в подавляющем большинстве случаев благоприятный, за исключением тяжелого двустороннего декомпенсированного тотального поражения почек и мо-

чевых путей, когда прогноз сомнителен или неблагоприятен. В таких случаях больным показана длительная деривация мочи и пересадка почки. Диспансеризация проводится всем детям, оперированным по поводу обструктивных уропатий, в течение не менее 5 лет с обязательным контрольным УЗИ-обследованием через 1–6–12 месяцев после операции и полным клинико-рентгенологическим обследованием через год. В случаях, когда в послеоперационном периоде плохо сокращается полостная система почек и мочеточников и периодически возникают обострения пиелонефрита, возникает необходимость в стентировании мочеточников и дополнительных курсах антибактериальной терапии.

Гематурия

Кровотечение из органов мочевыделительной системы.

Общие сведения

Различают макрогематурию (окрашенная кровью моча) и микрогематурию (при микроскопии наблюдают более 1000 эритроцитов в 1 мл мочи). Кровотечение из органов мочевыделительной системы обусловлено различными причинами: травмой почки, мочевого пузыря, уретры, мочекаменной болезнью, врожденными обструктивными уропатиями, опухолевыми процессами (нефробластомой, рабдомиосаркомой мочевого пузыря), пиелонефритом, циститом, выпадением слизистой уретры, артериовенозным шунтом в почке, кистозными дисплазиями почек, ятрогенными осложнениями. Кроме того, гематурия наблюдается при гломерулонефрите, гематологических заболеваниях, токсических состояниях и т. д.

Макрогематурия может быть:

1) инициальной, когда окрашена первая порция мочи (кровотечение из уретры);
2) терминальной, когда окрашена последняя порция мочи (кровотечение из мочевого пузыря, шейки;
3) тотальной, когда окрашены все порции мочи (кровотечение из почки, мочеточника).

Родовая травма

Различные повреждения костей скелета, органов брюшной полости, забрюшинного пространства, головного и спинного мозга у ребенка, возникающие во время родов.

Общие сведения

Причинами родовой травмы являются несоответствие размеров плода размерам родовых путей, в том числе и крупный плод, патологическое положение плода, реже акушерские пособия (использование акушерских щипцов, вакуум-экстракторов, поворота на ножку). Родовая травма может быть представлена травмой черепа (кефалогематомой и черепно-мозговой травмой), родовыми повреждениями костей (переломом ключицы, плечевой кости, в том числе и родовым эпифизеолизом, переломом бедренной кости), травмой органов брюшной полости и забрюшинного пространства (в данном разделе не рассматривается).

КЕФАЛОГЕМАТОМА — кровоизлияние в поднадкостничное пространство черепа.

Общие сведения

Проявляется сразу после рождения как припухлость тестоватой консистенции, окруженная плотным валом, никогда не выходящая за пределы одной кости черепа. Кожа над припухлостью не изменена, пальпация ее мало болезненна, самочувствие ребенка не страдает.

Диагностика

Необходима рентгенография черепа (для установления отсутствия костных изменений).

В отличие от субапоневротической гематомы при переломе костей черепа отсутствует пульсация головного мозга в проекции гематомы.

Тактика ведения

Лечения, как правило, не требуется, кефалогематома самопроизвольно рассасывается к 7–10-му дню. При росте кефалогематомы в первые дни после рождения накладывают давящую повязку («чепчик»). Пункция на данном сроке противопоказана из-за опасности повторного кровотечения.

Хирургическое лечение

Возможна пункция медленно рассасывающихся гематом через 1–1,5 месяца с момента травмы. При нагноении гематомы проводится вскрытие, применяются общие правила ведения гнойных ран. Отложение извести не требует специального лечения.

ЧЕРЕПНО-МОЗГОВАЯ ТРАВМА — самый распространенный вид родовой травмы.

Общие сведения

Существуют два механизма возникновения черепно-мозговой травмы — непосредственное механическое воздействие травмирующего фактора (родовых путей матери, акушерского инструментария) и ишемически-геморрагическое повреждение ЦНС при гипоксии и ацидозе на фоне высокой гидрофильности тканей и повышенной проницаемости сосудов, особенно у недоношенных детей.

Черепно-мозговая травма, как правило, проявляется общемозговыми симптомами, повышением ликворного давления, вялостью, мышечной гипотонией и дистонией, снижением физиологических рефлексов. Возможны тремор конечностей и подбородка, судорожный синдром, в тяжелых случаях — расстройство дыхания и сердечной деятельности.

Диагностика

Диагноз ставится на основании данных анамнеза, неврологического исследования, эхоэнцефалографии, УЗИ головного мозга через большой родничок, рентгенографии черепа, КТ и МРТ.

Тактика ведения

Консервативное лечение ушиба головного мозга и субарахноидального кровоизлияния проводится неонатологом и заключается в противоотечной, гемостатической, рассасывающей терапии.

Хирургическое лечение

Наличие субдуральной или внутримозговой гематомы определяет необходимость хирургического лечения — удаления гематомы через большой родничок. Вдавленные переломы оперируют в первые 2–3 дня после травмы. Прогноз зависит от тяжести черепно-мозговой травмы.

ПЕРЕЛОМ КЛЮЧИЦЫ — травматическое нарушение целостности ключицы, возникает при осложненном течении родов.

Общие сведения

Клинические признаки перелома ключицы — отек, гематома, болезненность, возможно, деформация в надключичной области, рука согнута в локтевом суставе, прижата к туловищу, активные движения отсутствуют, пассивные — болезненны.

Диагностика

Диагноз ставится на основании клиники и данных рентгенографии.

Дифференциальная диагностика проводится с родовым параличом Дюшенна—Эрба.

Тактика ведения

Накладывается фиксирующая повязка типа Дезо на 1 неделю. При позднем обнаружении перелома (спустя несколько су-

ток после рождения) лечения не требуется, так как уже формируется костная мозоль.

Прогноз благоприятный.

Хирургическое лечение

Как правило, в помощи детского хирурга не нуждаются.

ПЕРЕЛОМЫ ПЛЕЧЕВОЙ КОСТИ – травматическое нарушение целостности плечевой кости, возникает при осложненном течении родов.

Общие сведения

Клинические признаки перелома плечевой кости – отек, укорочение, деформация и болезненность плеча, отсутствие активных движений и резкая болезненность пассивных движений в плечевом и локтевом суставах.

Диагностика

Диагноз ставится на основании клиники и данных рентгенографии (рис. 61).

Тактика ведения

Производится фиксация плеча к груди повязкой Дезо на 10 дней, при наличии смещения – фиксация п-образной шиной Шпицы. Данная патология часто сопровождается повреждением лучевого нерва, что требует комплексного лечения в условиях стационара (ЛФК, массаж, рассасывающая, витаминотерапия и т. д.) и дальнейшего наблюдения у невролога. Прогноз благоприятный, деформация нивелируется в первые годы жизни.

Хирургическое лечение

Проводится консультация детского хирурга в условиях родильного дома с рекомендациями по фиксации.

РОДОВОЙ ЭПИФИЗЕОЛИЗ ПЛЕЧЕВОЙ КОСТИ – возникает при резкой ротации ручки во время родов и акушерских пособий.

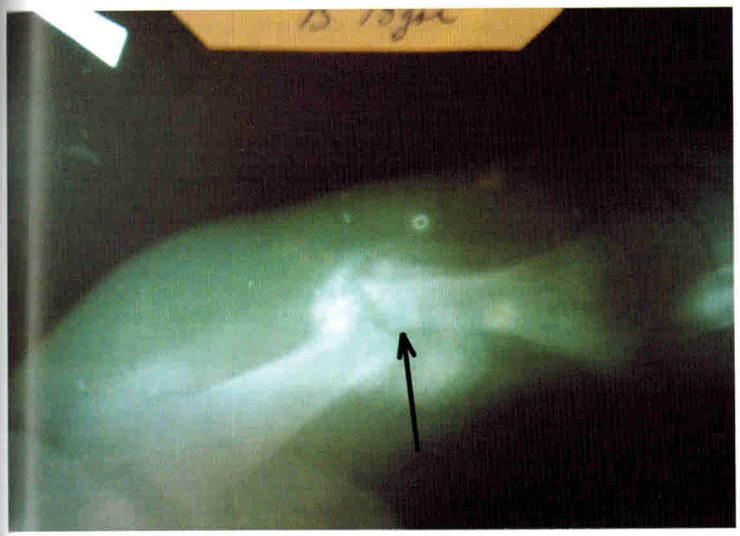

Рис. 61. Перелом плечевой кости у новорожденного вследствие родовой травмы (рентгенограмма)

Общие сведения

При родовом эпифизеолизе плечевой кости наблюдаются: припухлость, болезненность, возможно, деформация в области локтевого сустава, конечность разогнута, движения болезненны. Часты повреждения нервных стволов и сдавление a. brachialis, что проявляется побледнением кисти и ослаблением пульсации лучевой артерии.

Диагностика

Диагноз ставится клинически, так как эпифизеолиз без смещения из-за отсутствия ядер окостенения выявляется рентгенологически только на 7–10-й день, когда формируется костная мозоль. Эпифизеолиз со смещением рентгенологически напоминает вывих костей предплечья в локтевом суставе, клиника и повторная рентгенография через несколько дней помогают уточнить диагноз.

Тактика ведения

Иммобилизация в разогнутом положении картонной шиной от пальцев до верхней трети плеча на 7–10 дней. В большинстве