Рис. 104. **Нисходящие пути от коры большого мозга к мозжечку** (на правой половине рисунка показан вид волокон на поперечных срезах мозга):

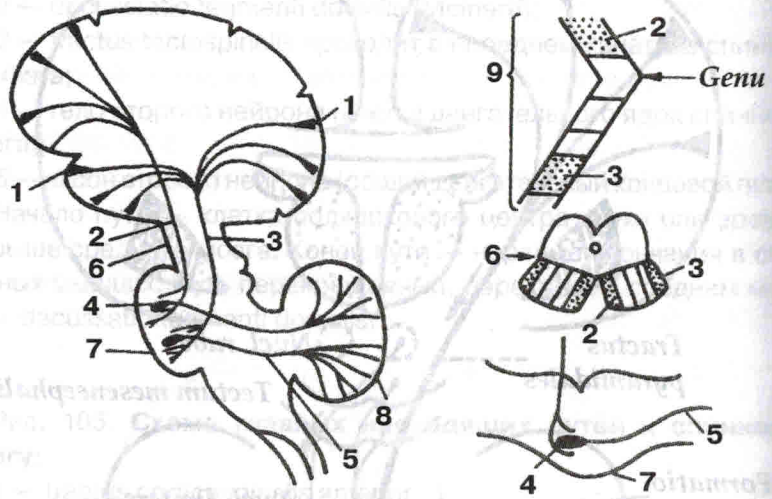

1 — тело первого нейрона (клетка пятого слоя коры большого мозга);

2 — tractus corticopontinus frontalis seu tractus frontopontinus — от клеток коры лобных долей проходит в передней ножке внутренней капсулы и внутренней части ножек мозга;

3 — tractus corticopontinus occipitotemporalis seu tractus occipitotemporopontinus — от клеток коры затылочных и височных долей проходит через заднюю ножку внутренней капсулы и наружную часть ножек мозга;

4 — тело второго нейрона — клетка n. proprii pontis;

5 — tractus pontocerebellaris — аксоны вторых нейронов переходят на противоположную сторону и через средние мозжечковые ножки достигают коры полушарий мозжечка;

6 — crus cerebri;

7 — pons;

8 — cerebellum;

9 — capsula Interna.

Начало пути — клетки пятого слоя коры большого мозга, конец пути — кора полушарий мозжечка, путь перекрещенный (перекрест в мосту).

СОДЕРЖАНИЕ

Общая характеристика мозга 3

Развитие мозга 5

Изменения головного конца мозговой трубки 6

Спинной мозг 10

Головной мозг 24

Ромбовидный мозг 24

Средний мозг 43

Передний мозг 50

Оболочки головного мозга 84

Проводящие пути мозга 88

Восходящие проводящие пути 89

Нисходящие проводящие пути 113

ПЕРЕДНИЙ МОЗГ (prosencephalon)

Передний мозг (prosencephalon) состоит из двух частей:
1) diencephalon (промежуточный мозг)
2) telencephalon (конечный мозг)

Промежуточный мозг (diencephalon)

К промежуточному мозгу относятся:
А) Thalamencephalon (зрительный мозг) — с дорсальной стороны;
Б) Hypothalamus (подбугорная область)— с вентральной стороны.
Полость промежуточного мозга — ventriculus tertius (III желудочек).

А. Зрительный мозг (thalamencephalon)

Рис. 48. **Части зрительного мозга** (вид сверху и сзади):

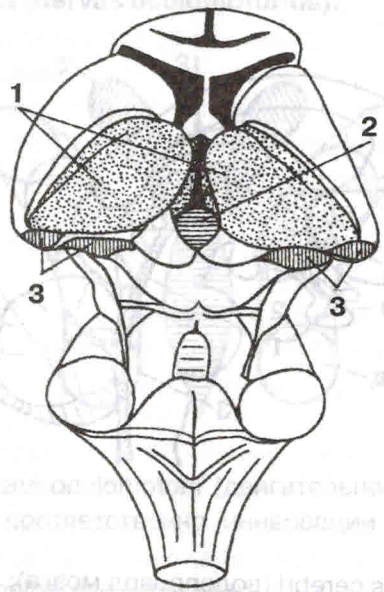

1 — thalamus (зрительный бугор) — подкорковый центр всех видов чувствительности, «чувствилище» мозга;
2 — epithalamus (надбугорная область);
3 — metathalamus (забугорная область).

Рис. 49. **Схемы зрительного мозга (thalamencephalon):**

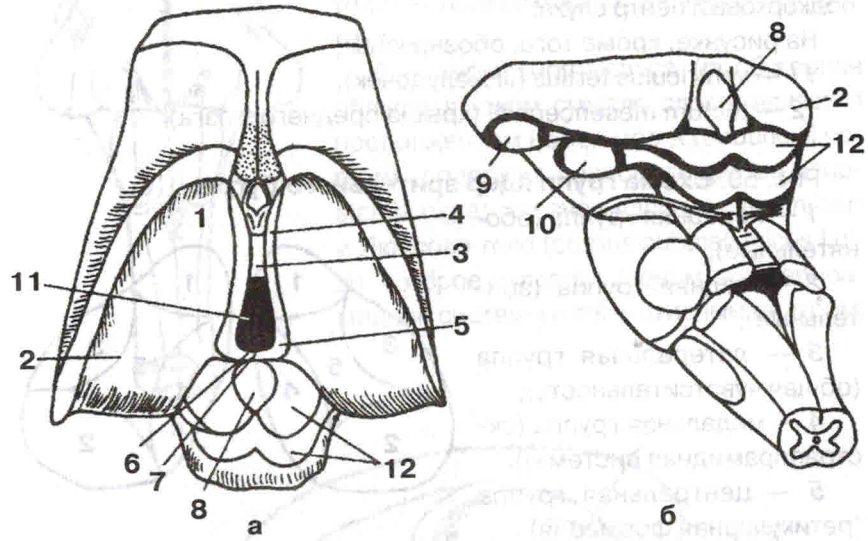

а — вид сверху;
б — вид сзади и снизу.

Thalamus:

1 — tuberculum anterius thalami (передний бугорок зрительного бугра);
2 — pulvinar (подушка) — подкорковый центр зрения;
3 — adhesio interthalamica (межбугорное сращение);
4 — stria medullaris thalami (мозговая полоска зрительного бугра).

Epithalamus:

5 — trigonum habenulae (треугольник поводка);
6 — habenula (поводок);
7 — commissura habenularum (спайка поводков);

8 — corpus pineale — epiphysis (шишковидное тело — эпифиз). На рис. "б" отвернут кверху.

Metathalamus:

9 — corpus geniculatum laterale (латеральное коленчатое тело) — подкорковый центр зрения;

10 — corpus geniculatum mediale (медиальное коленчатое тело) — подкорковый центр слуха.

На рисунке, кроме того, обозначены:;

11 — ventriculus tertius (III желудочек);

12 — tectum mesencephali (крыша среднего мозга).

Рис. 50. **Схема групп ядер зрительного бугра:**

1 — передняя группа (обонятельные);

2 — задняя группа (зрительные);

3 — латеральная группа (общая чувствительность);

4 — медальная группа (экстрапирамидная система));

5 — центральная группа (ретикулярная формация).

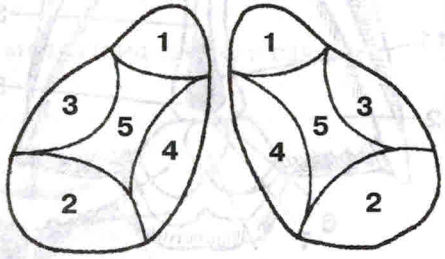

Б. Подбугорная область (hypothalamus)

Подбугорная область (hypothalamus) соответственно эмбриональному развитию делится на два отдела: зрительный и обонятельный.

Рис. 51. **Подбугорная область (hypothalamus):**

а — вид снизу;

б — срединное сагиттальное сечение;

Зрительная часть (pars optica):

1 — lamina terminalis (конечная пластинка);

2 — chiasma opticum (зрительный перекрест);

3 — tractus opticus (зрительный тракт);

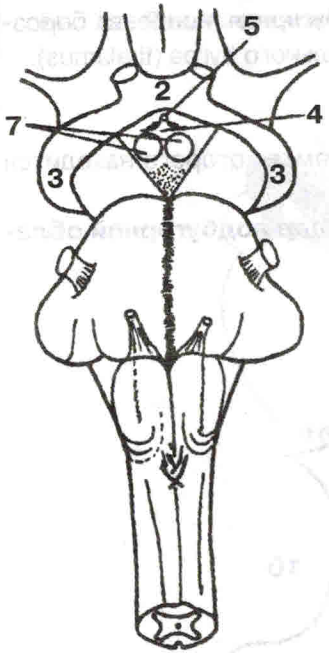

а

4 — tuber cinereum (серый бугор);

5 — infundibulum (воронка);

6 — hypophysis (гипофиз), или glandula pituitaria.

Обонятельная часть (pars olfactoria):

7 — corpora mamillaria (сосковидные тела) — подкорковые обонятельные центры;

8 — regio subthalamica (подбугорная область в узком смысле слова) является продолжением ножек мозга (pedunculi cerebri), содержит черное вещество (substantia nigra), красное ядро (nucleus ruber) и Люисово тело (corpus subthalamicus Luisi), которое является звеном экстрапирамидной системы и вегетативным центром;

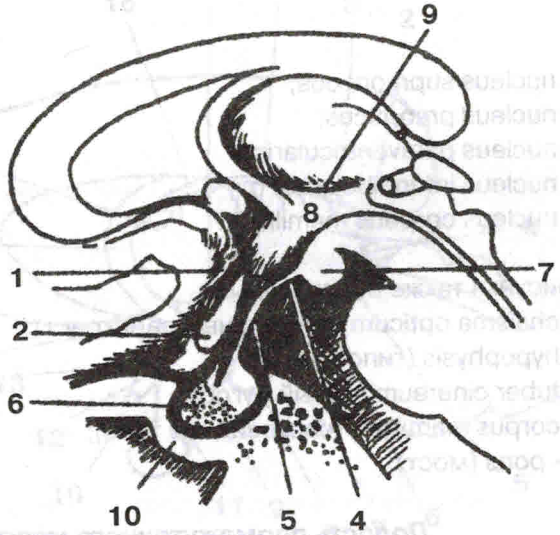

б

9 — sulcus hypothalamicus Monroi (подбугорная Монроева борозда) — отделяет regio subthalamica от зрительного бугра (thalamus).

На рисунке, кроме того, обозначено:

10 — sella turcica (турецкое седло), в ямке которого находится гипофиз.

Рис. 52. **Схема нейросекреторных ядер подбугорной области (hypothalamus):**

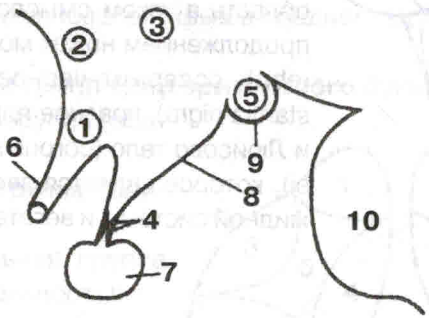

1 — nucleus supraopticus;
2 — nucleus preopticus;
3 — nucleus paraventricularis;
4 — nucleus infundibularis;
5 — nucleus corporis mamillaris.

На рисунке также обозначены:
6 — chaisma opticum (зрительный перекрест);
7 — hypophysis (гипофиз);
8 — tuber cinereum (серый бугор);
9 — corpus mamillare (сосковидное тело);
10 — pons (мост).

Полость промежуточного мозга

Полостью промежуточного мозга (diencephalon) является III желудочек (ventriculus tertius).

Рис. 53. **Схема стенок III желудочка мозга (ventriculus tertius):**

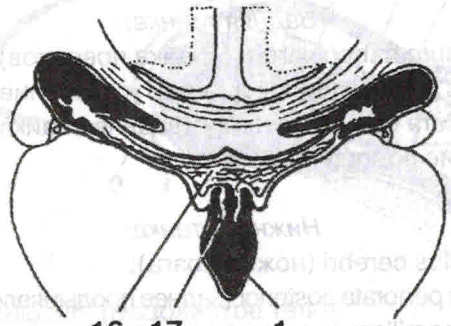

а

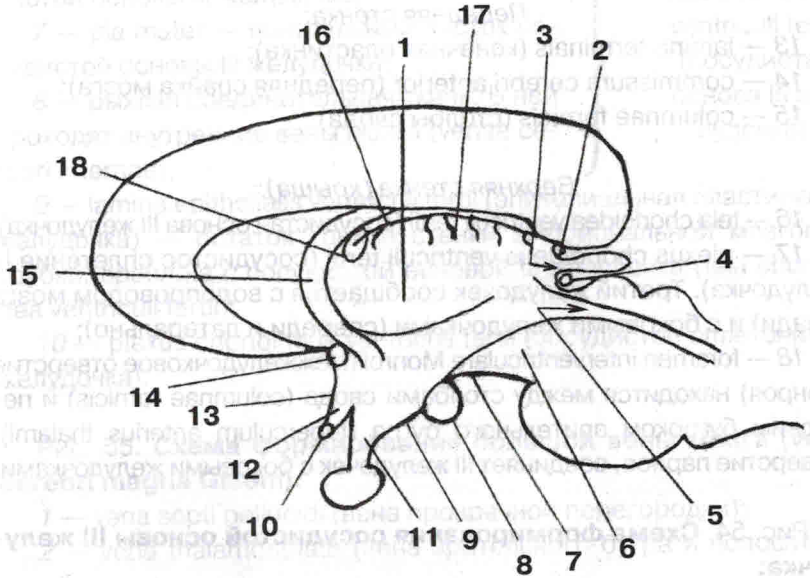

б

а — на фронтальном сечении;
б — на срединном сагиттальном сечении;

Боковые стенки:

1 — медиальные поверхности зрительных бугров.

Задняя стенка:

2 — commissura habenularum (спайка поводков);
3 — recessus pinealis (шишковидное углубление);
4 — commissura cerebri posterior (задняя спайка мозга);
5 — отверстие водопровода мозга.

Нижняя стенка:

6 — pedunculus cerebri (ножка мозга);
7 — substantia perforata posterior (заднее продырявленное вещество);
8 — corpus mamillare (сосковидное тело);
9 — tuber cinereum et infundibulum (серый бугор и воронка);
10 — chiasma opticum (зрительный перекрест);
11 — recessus infundibuli (углубление воронки);
12 — recessus opticus (зрительное углубление).

Передняя стенка:

13 — lamina terminals (конечная пластинка);
14 — commissura cerebri anterior (передняя спайка мозга);
15 — columnae fornicis (столбы свода).

Верхняя стенка (крыша):

16 — tela chorioidea ventriculi tertii (сосудистая основа III желудочка);

17 — plexus chorioideus ventriculi tertii (сосудистое сплетение III желудочка). Третий желудочек сообщается с водопроводом мозга (сзади) и с боковыми желудочками (спереди и латерально);

18 — foramen interventriculare Monroi (межжелудочковое отверстие Монроя) находится между столбами свода (columnae fornicis) и передним бугорком зрительного бугра (tuberculum anterius thalami). Отверстие парное, соединяет III желудочек с боковыми желудочками.

Рис. 54. **Схема формирования сосудистой основы III желудочка:**

Сосудистая основа желудочков мозга (tela chorioidea ventriculi cerebri) образуется двумя листками мягкой оболочки (pia mater) с прослойкой рыхлой соединительной ткани между ними:

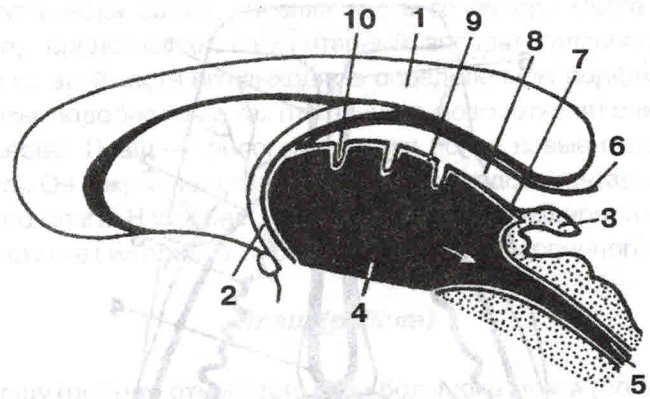

1 — corpus callosum (мозолистое тело);
2 — columna fornicis (столб свода);
3 — corpus pineale (шишковидное тело);
4 — ventriculus tertius (III желудочек);
5 — aqueductus cerebri (водопровод мозга);
6 — pia mater — дорсальный листок сосудистой основы III желудочка;
7 — pia mater — вентральный листок сосудистой основы III желудочка;
8 — рыхлая соединительная ткань. В ней проходят внутренние вены мозга (venae cerebri internae);

} tela chorioidea ventriculi tertii (сосудистая основа III желудочка);

9 — lamina epithelialis ventriculi tertii (эпителиальная пластинка III желудочка) — остаток тонкой стенки эмбриональной мозговой трубки, сращена с сосудистой основой III желудочка (tela chorioidea ventriculi tertii);

10 — plexus chorioideus ventriculi tertii (сосудистое сплетение III желудочка).

Рис. 55. **Схема формирования большой вены мозга (vena cerebri magna Galeni):**

1 — vena septi pellucidi (вена прозрачной перегородки);
2 — vena thalamostriata (вена зрительного бугра и полосатого тела);
3 — vena chorioidea (вена сосудистого сплетения);
4 — vena cerebri interna (внутренняя вена мозга);

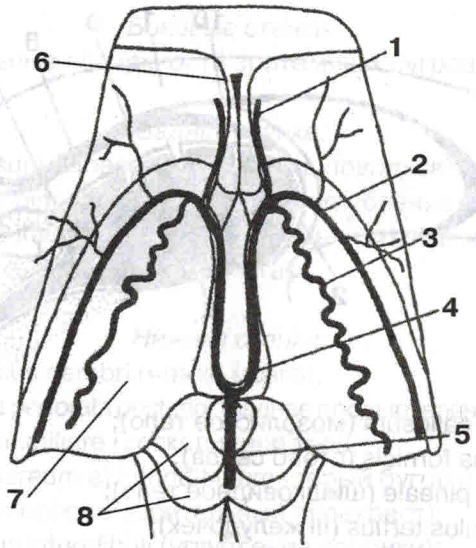

5 — vena cerebri magna Galeni (большая вена мозга, вена Галена) впадает в прямой синус (sinus rectus).

Кроме того на схеме обозначены:

6 — septum pillucidum (прозрачная перегородка);

7 — thalamus (зрительный бугор);

8 — tectum mesencephali (крыша среднего мозга).

Конечный мозг (telencephalon)

Конечный мозг (telencephalon) представлен двумя полушариями (hemispheria cerebri).

В состав каждого полушария входят:

1) pallium (плащ) — самая молодая часть, расположена поверхностно, покрывает все остальные части;

2) ganglia basalia (базальные ядра) — старая часть, скрыта в глубине;

3) rhinencephalon (обонятельный мозг) — самая древняя часть, расположена вентрально.

Полости конечного мозга — ventriculi laterales (боковые желудочки).

Продолговатый мозг, мост, средний мозг, а, по данным некоторых авторов, и промежуточный, и базальные ядра конечного мозга называются стволовой частью мозга (truncus encephali). Ствол мозга — филогенетически самая древняя часть головного мозга (paleencephalon), представляет сегментарный аппарат головного мозга. Именно из этой части его выходят в определенном порядке черепные нервы, подобно тому, как от спинного мозга отходят спинномозговые нервы. Плащ — филогенетически более новые отдел (neencephalon). Он покрывает ствол и составляет надсегментарный отдел головного мозга. Непосредственных связей с периферией не имеет, а осуществляет их посредством ствола мозга или спинного мозга.

Плащ (pallium)

К плащу (pallium) относятся: кора большого мозга (cortex cerebri) и белое вещество полушарий (substantia alba).

Кора мозга (cortex cerebri) — серое вещество (substantia grisea) расположено поверхностно, но образует складки — борозды (sulci). Участки коры между бороздами называются извилинами (gyri). 2/3 коры находится в бороздах и 1/3 — на поверхности мозга, между бороздами — в извилинах.

Рис. 56. **Кора большого мозга на горизонтальном сечении:**

1 — substantia grisea — cortex cerebri (серое вещество — кора мозга);

2 — substantia alba (белое вещество);

3 — sulci (борозды);

4 — gyri (извилины);

5 — centrum semiovale (полуовальный центр).

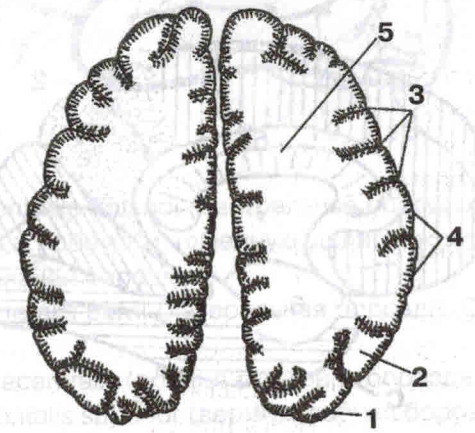

Доли полушарий головного мозга

Рис. 57. **Схемы долей полушарий головного мозга:**

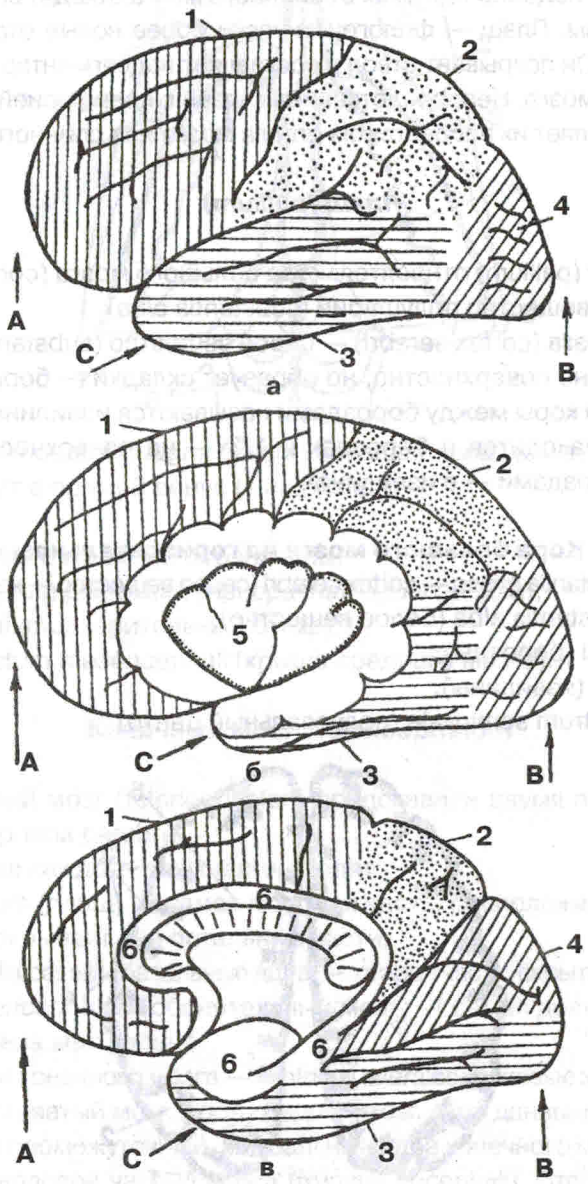

а — вид с латеральной стороны;
б — островок (часть полушарий удалена);
в — вид с медиальной стороны;
A — polus frontalis (лобный полюс);
B — polus occipitalis (затылочный полюс);
C — polus temporalis (височный полюс);
1 — lobus frontalis (лобная доля) — вертикальная штриховка;
2 — lobus parietalis (теменная доля) — обозначена точками;
3 — lobus temporalis (височная доля) — горизонтальная штриховка;
4 — lobus occipitalis (затылочная доля) — косая штриховка;
5 — insula Reili (островок Рейля);
6 — gyrus fornicatus (сводчатая извилина) относится к обонятельному мозгу (rhinencephalon).

Рельеф плаща

Рис. 58. **Борозды верхнелатеральной поверхности полушария** (левая сторона):

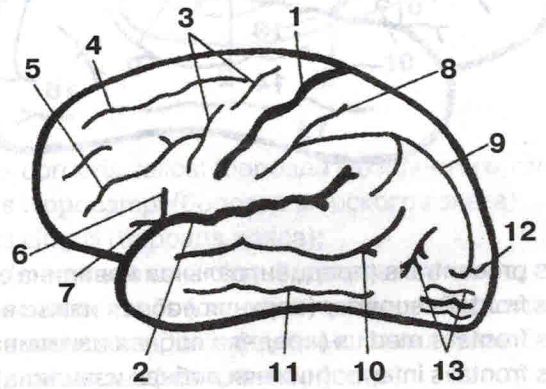

1 — sulcus centralis Rolandi (центральная борозда, борозда Роланда) разделяет лобную и теменную доли, никогда не доходит внизу до латеральной борозды;
2 — sulcus lateralis Sylvii (латеральная борозда, Сильвиева борозда);
3 — sulcus precentralis (предцентральная борозда);
4 — sulcus frontalis superior (верхняя лобная борозда);