Оглавление

Предисловие 11
Preface 12
Введение 13
Introduction 17

Глава I. Краткий исторический обзор развития мануальной терапии в России и за рубежом 20
Тесты 31

Глава II. Анатомия, биомеханика и иннервация позвоночника 33
2.1. Анатомия позвоночника 33
2.2. Суставы человека, биомеханика возможных направлений движений 38
2.3. Основные двигательные функции человека 41
2.4. Биомеханика позвоночника и доказательная медицина 51
Тесты 55

Глава III. Этиология и патогенез болезней позвоночника и суставов 56
3.1. Этиология и патогенез 56
3.1.1. Генетическая предрасположенность . . 57
3.1.2. Дегенеративно-дистрофические изменения в межпозвоночных дисках . . 58
3.1.3. Нейрорефлекторные изменения в нервной системе 59
3.1.4. Перегрузка и аномальная нагрузка на сустав, ущемление менискоидов . . . 60
3.1.5. Травмы и микротравмы 61
3.1.6. Дегенеративно-дистрофические изменения в суставах 62
3.1.7. Тонические мышцы, механизмы активных триггерных зон 62
3.1.8. Общепринятые занятия физическими упражнениями 64
3.1.9. Сосудистые изменения в позвоночнике . . 65
3.2. Основные типы функциональных нарушений при болезнях позвоночника и суставов 65
Тесты 69

Глава IV. Клиническая диагностика и методы обследования больных с заболеваниями позвоночника и суставов 71
4.1. Клинические методы исследования 72
4.1.1. Расспрос (сбор анамнеза) 72
4.1.2. Осмотр (общий осмотр) 74
4.1.3. Исследование неврологического статуса 77
4.1.4. Исследование активных движений 78
4.1.5. Исследование пассивных движений . . . 87
4.1.5.1. Исследование мышц 90
4.1.5.2. Шейный отдел позвоночника 96
4.1.5.3. Грудной отдел позвоночника 106
4.1.5.4. Поясничный отдел позвоночника . . . 108
4.1.5.5. Крестцово-подвздошный сустав 110
4.1.5.6. Крестцово-копчиковый сустав 115
4.1.5.7. Суставы конечностей 116
4.1.6. Мануальная диагностика функциональной патологии внутренних органов 130
4.1.7. Краниосакральная диагностика 132
4.2. Дополнительные методы исследования . . . 132
4.2.1. Рентгенодиагностика 132
4.2.2. Компьютерная томография 137
4.2.3. Ядерно-магнитный резонанс 138
4.2.4. Ультразвуковая диагностика 139
4.2.5. Нейрофизиологические методы диагностики 142
Тесты 147

Глава V. Дифференциальная диагностика 148
5.1. Основы дифференциальной клинической диагностики 148

5.2. Опухоли позвоночника, спинного и головного мозга, суставов, конечностей, внутренних органов . . . 149
5.3. Миеломная болезнь . . . 152
5.4. Анкилозирующий спондилоартрит (Болезнь Бехтерева) . . . 152
5.5. Остеопороз тел позвонков III–IV степени . . . 152
5.6. Болезнь Клиппеля–Фейля . . . 152
5.7. Травма и расслоение позвоночной артерии (диссекция) . . . 153
5.8. Аномалии развития (незаращение дужек позвонков, ассимиляция, тропизм, сакрализация, люмбализация, конкресценция) . . . 154
5.9. Шейные ребра . . . 154
5.10. Туберкулез тел позвонков (неактивная стадия) . . . 155
5.11. Фиксирующий гиперостоз Форестье . . . 155
5.12. Болезнь Шойермана-Мау . . . 155
5.13. Остеохондропатии . . . 156
5.14. Патология сонных и позвоночных артерий . . . 158
5.15. Аномалии верхнешейного отдела позвоночника . . . 158
5.15.1. Платибазия и базилярная импрессия . . . 160
5.15.2. Седловидная гиперплазия атланта . . . 160
5.15.3. Соотношение зуба аксиса и передней дуги атланта (атланто-истальный промежуток) . . . 161
5.15.4. Аномалия Киммерле . . . 161
5.15.5. Аномалия Арнольда–Киари . . . 161
5.16. Компрессионно-спинальные нарушения . . . 161
5.17. Миелопатии . . . 163
Тесты . . . 165

Глава VI. Методы мануальной терапии (специфические и неспецифические техники, показания и противопоказания) . . . 166
6.1. Специфические методы мануальной терапии . . . 166
6.1.1. Показания и противопоказания к применению суставной мануальной терапии . . . 168
6.1.2. Основные принципы проведения суставных мобилизационных и манипуляционных техник . . . 176
6.1.3. Правила безопасности для врача при проведении мануальной диагностики и терапии . . . 178
6.2. Момент движения сустава, биологические ритмы и методика «сосредоточение через расслабление» . . . 179
6.3. Неспецифические методы мануальной терапии . . . 180
6.4. Возможные осложнения при проведении мануальной терапии . . . 184
6.5. Особенности проведения мануальной терапии у лиц пожилого возраста . . . 185
6.6. Профилактика заболеваний позвоночника и суставов . . . 186
6.7. Сочетание мануальной терапии с другими методами лечения . . . 187
6.8. Формулировка диагноза . . . 188
6.9. Оценка эффективности мануальной терапии . . . 188
Тесты . . . 191

Глава VII. Дискогенная болезнь . . . 192
7.1. Этиология и патогенез . . . 192
7.2. Дискалгическая стадия дискогенной болезни . . . 198
7.2.1. Синдром сглаженности поясничного лордоза . . . 200
7.2.2. Синдром поясничного гиперлордоза . . . 200
7.2.3. Синдром прямых и косых мышц живота . . . 201
7.2.4. Синдром паравертебральных мышц . . . 202
7.2.5. Синдром квадратной мышцы поясницы . . . 202
7.2.6. Мобилизационные и манипуляционные техники . . . 202
7.3. Люмбоишалгическая или цервико-брахиалгическая стадия дискогенной болезни . . . 208
7.3.1. Синдром передней лестничной мышцы . . . 210
7.3.2. Синдром передней стенки грудной клетки . . . 212
7.3.3. Синдром нижней косой мышцы головы . . . 214
7.3.4. Рефлекторная контрактура мышц шеи . . . 215
7.3.5. Рефлекторная контрактура мышц лица . . . 217
7.3.6. Синдром мышц верхнелопаточной области . . . 220
7.3.7. Межлопаточный болевой синдром (дорсалгия) . . . 221

7.3.8. Синдром плечелопаточного периартроза . . . 223
7.3.9. Локтевой эпикондилез . . . 225
7.3.10. Синдром «плечо-кисть» . . . 228
7.3.11. Синдром подвздошно-поясничной мышцы . . . 229
7.3.12. Синдром грушевидной мышцы . . . 230
7.3.13. Синдром подвздошно-большеберцового тракта (отводящих мышц бедра) . . . 232
7.3.14. Синдром двуглавой мышцы бедра . . . 234
7.3.15. Синдромы средней и малой ягодичных мышц . . . 235
7.3.16. Синдром приводящих мышц бедра . . . 236
7.3.17. Синдром задней группы мышц бедра . 237
7.3.18. Синдром трехглавой мышцы голени . . . 238
7.3.19. Мобилизационная и манипуляционная техники . . . 239
7.4. Компрессионная стадия . . . 241
7.4.1. Цифровая рентгеновская томография . . 249
7.4.2. Электронейромиография, электромиография . . . 250
7.4.3. Ультрасонография . . . 250
7.4.4. Мобилизационная и манипуляционная техники . . . 251
7.5. Стадия фибротизации межпозвоночного диска . . . 269
Тесты . . . 270

Глава VIII. Вертебрально-базилярная болезнь . 272
8.1. Анатомия . . . 272
8.2. Этиология и патогенез . . . 278
8.3. Стадии вертебрально-базилярной болезни . . . 290
8.3.1. Первая стадия . . . 290
8.3.1.1. Мобилизационная и манипуляционная техники . . . 291
8.3.1.2. Катамнестические данные . . . 294
8.3.2. Вторая стадия . . . 294
8.3.2.1. Мобилизационная и манипуляционная техники . . . 298
8.3.2.2. Катамнестические данные . . . 301
8.3.3. Третья стадия . . . 304
8.3.3.1. Мобилизационная и манипуляционная техники . . . 306
8.3.3.2. Катамнестические данные . . . 311
8.3.4. Четвертая стадия . . . 313
8.4. Роль патологии атлантоаксиального сустава в возникновении компрессионно-сосудистых нарушений . . . 314
8.5. Инструментальные методы диагностики . . . 316
8.5.1. Рентгенологическое исследование . . 316
8.5.2. Дуплексное сканирование брахиоцефальных артерий . . . 317
8.5.3. Ультразвуковая доплерография . . . 318
8.5.4. Транскраниальная доплерография . . . 318
8.5.5. Магнитно-резонансное томографическое исследование . . . 319
Тесты . . . 321

Глава IX. Сколиотическая болезнь . . . 323
9.1. Этиология и патогенез . . . 323
9.2. Классификация сколиозов . . . 328
9.3. Определение вероятности прогрессирования сколиотической болезни . . . 329
9.4. Клиническая диагностика . . . 330
9.5. Лучевые методы диагностики . . . 332
9.6. Тактика врачебного воздействия при проведении мануальной терапии . . . 334
9.7. Мобилизационная и манипуляционная техники . . . 335
Тесты . . . 344

Глава X. Мануальная терапия при патологии костей таза, плечевого пояса и суставов нижних и верхних конечностей . . . 347
10.1. Таз . . . 347
10.1.1. Анатомия . . . 347
10.1.2. Мобилизации и манипуляции на крестцово-подвздошных суставах . . 348
10.1.3. Мобилизации и манипуляции на лобковой симфизе . . . 352
10.1.4. Мобилизации и манипуляции на крестцово-копчиковом суставе . . . 352
10.2. Суставы нижних конечностей . . . 353
10.2.1. Патология тазобедренных суставов . . . 353
10.2.1.1. Дифференциальный диагноз . . . 354
10.2.1.2. Мобилизации и манипуляции . . . 355
10.2.1. 3. Медикаментозные блокады . . . 356
10.2.2. Патология коленных суставов . . . 357
10.2.2.1. Анатомия . . . 357
10.2.2.2. Дифференциальный диагноз . . . 359
10.2.2.3. Мобилизации и манипуляции . . . 360
10.2.2.4. Медикаментозные блокады . . . 363
10.2.3. Патология голеностопных, плюснефаланговых и фаланго-фаланговых суставов . . . 364
10.2.3.1. Анатомия . . . 364
10.2.3.2. Мобилизации и манипуляции . . . 364
10.3. Патология плечевого пояса . . . 372

10.3.1. Плечевой сустав 372
10.3.1.1. Анатомия 372
10.3.1.2. Мобилизации и манипуляции 372
10.3.2. Акромиально-ключичный сустав 373
10.3.2.1. Мобилизации и манипуляции 373
10.3.2.2. Медикаментозные блокады 375
10.3.3. Грудино-ключичный сустав 375
10.3.3.1. Мобилизации и манипуляции 375
10.3.3.2. Медикаментозные блокады 375
10.3.4. Лопатка 375
10.3.4.1. Мобилизации и манипуляции 375
10.3.4.2. Медикаментозные блокады 378
10.3.5. Локтевой сустав 378
10.3.5.1. Анатомия 378
10.3.5.2. Мобилизации и манипуляции 378
10.3.5.3. Медикаментозные блокады 381
10.3.6. Лучезапястный сустав 381
10.3.6.1. Анатомия 381
10.3.6.2. Мобилизации и манипуляции 381
10.3.6.3. Медикаментозные блокады 382
10.3.7. Пястье 383
10.3.7.1. Мобилизации и манипуляции 383
10.3.7.2. Медикаментозные блокады 386
10.3.8. Пястно-фаланговые и межфаланговые суставы 386
10.3.8.1. Мобилизации и манипуляции 386
10.3.8.2. Медикаментозные блокады 388
Тесты 388

Глава XI. Спондилогенные заболевания и патология внутренних органов 391
11.1. Общие представления о взаимосвязях . . . 391
11.2. Спондилогенный вторичный фактор патологии внутренних органов 392
11.3. Спондилогенные кардиопатии 396
Тесты 402

Глава XII. Лечебная физкультура 404
12.1. Общие представления о лечебной физкультуре 404
12.2. Профилактика опорно-двигательного аппарата человека – правильная координация движений тела 405
12.3. Лечебная физкультура 414
12.3.1. Упражнения на общее расслабление мышц 414
12.3.2. Дыхательные упражнения 415
12.3.3. Упражнения на расслабление мышц спины 418
12.3.4. Упражнения при болях в нижнепоясничном отделе позвоночника 419
12.3.5. Упражнения при болях в грудном отделе позвоночника, ребрах и грудины 420
12.3.6. Упражнения при болях в шейном отделе позвоночника 423
12.3.7. Упражнения при болях в верхних конечностях и плечевом поясе 428
12.3.8. Упражнения при болях в тазовом поясе и нижних конечностях 435
12.3.9. Упражнения в тренажерном зале 438
12.3.10. Упражнения при болезнях легких 439
12.3.11. Упражнения при болях в животе 441
12.3.12. Упражнения при болях в малом тазу . . 444
Тесты 446
Ответы к тестам 447

Заключение 448
Задачи на будущее 450

Приложения 451
Список литературы 461

Глава X

Мануальная терапия при патологии костей таза, плечевого пояса и суставов нижних и верхних конечностей

В единой двигательной системе человека позвоночник и суставы тесно связаны функционально и взаимно влияют друг на друга. Одна из основных ошибок – считать артроз, даже если он поражает единственный сустав, чисто локальным заболеванием и при лечении уделять внимание только больному суставу. Необходимо всегда пытаться выявить функциональные нарушения на вышележащем уровне двигательной системы. Невозможно успешно вылечить артроз коленного сустава, если не обнаружена блокада крестцово-подвздошного сустава, не выявлена разная длина ног у больного и роль патологических изменений в поясничном и других отделах позвоночника. Важное значение имеет выявление суставной игры (joint play), что J. Cyriax называл «моделью капсулы» (capsular pattern). Каждый сустав имеет свою характерную модель повреждения, играющую большую роль в диагностике и лечении.

В предыдущих разделах широко обсуждались положения о роли патологии крестцово-подвздошного сустава и суставов нижних конечностей в этиологии и патогенезе спондилогенных заболеваний.

10.1. Таз

Тазу и крестцово-подвздошному суставу придается большое значение в статике человеческого организма. В результате достаточно большой протяженности и неровной поверхности при минимальной травматизации нижних конечностей и неправильном положении стопы – плоскостопии – возникают функциональные блокады крестцово-подвздошного сустава.

По данным Центра мануальной терапии Департамента здравоохранения г. Москвы, функциональные блокады крестцово-подвздошного сустава встречаются практически у всех людей. Крестцово-подвздошный сустав, суставы нижних конечностей и позвоночник составляют функциональное единое целое. Для успешного лечения этой патологии врач всегда должен выявить функциональные нарушения в выше- и нижележащих областях, вызывающих заболевание позвоночника.

10.1.1. Анатомия

Анатомия таза представлена на рис. 10.1.

Стабилизацию крестца и подвздошной кости обеспечивают мощные подвздошно-поясничные, крестцово-подвздошные, крестцово-остистые и крестцово-бугорные связки. Напряжение в этих связках может вызывать боли в крестцово-подвздошном суставе. От места прикрепления подвздошно-поясничной связки к поперечному отростку L_V боли отдают в верхнеягодичную область; от места прикрепления той же связки к верхней задней подвздошной ости боли отдают в пах и верхнемедиальные отделы бедра, иногда они ощущаются в яичке или влагалище. От места прикрепления дорсальной крестцово-подвздошной связки (верхние $^2/_3$ капсулы крестцово-подвздошного сустава) боли отдают в нижненаружные отделы ягодицы, в наружные отделы бедра и голени. От мест прикрепления крестцово-бугорной и крестцово-остистых связок (нижняя $^1/_3$ капсулы крестцово-подвздошного сустава) боль

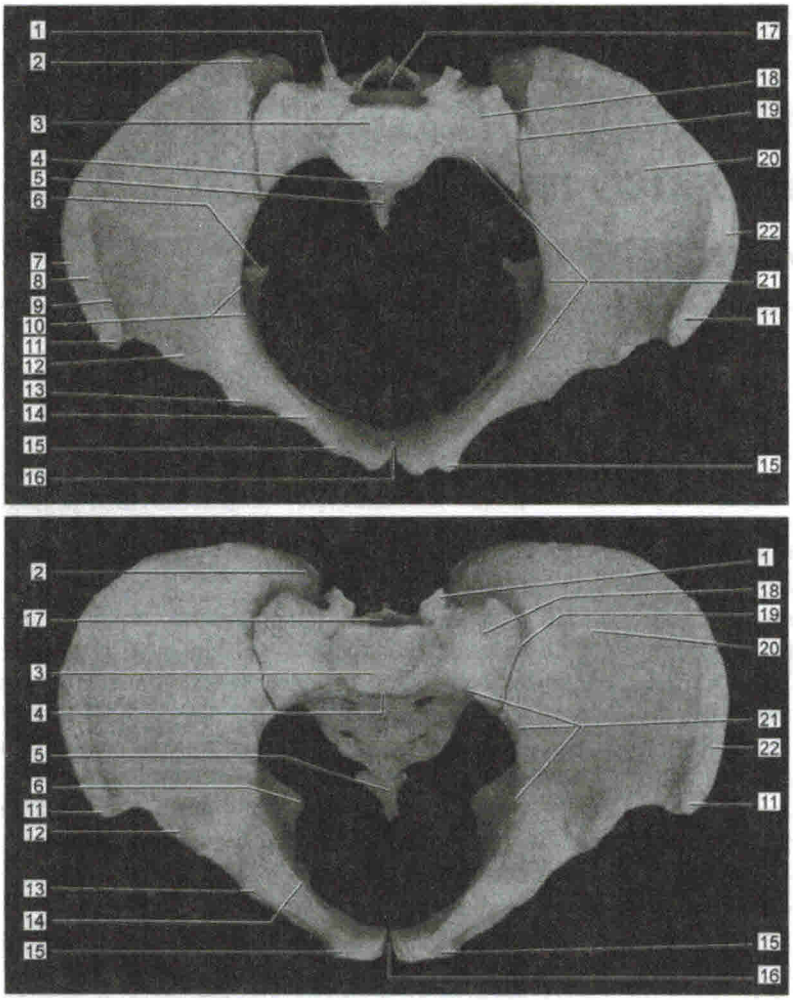

Рис. 10.1. *Крестец (вверху – вид снизу, внизу – вид сверху) [Rohen J.W. et al., 1998]: 1 – верхняя суставная поверхность крестца, 2 – верхняя задняя подвздошная ость, 3 – основание крестца, 4 – мыс крестца, 5 – копчик, 6 – седалищная ость, 7 – наружная губа, 8 – промежуточная линия, 9 – внутренняя губа, 10 – дугообразная линия, 11 – верхняя передняя седалищная ость, 12 – нижняя передняя седалищная ость, 13 – подвздошно-лобковое возвышение, 14 – гребень лобковой кости, 15 – лобковый бугорок, 16 – лобковый симфиз, 17 – крестцовый канал, 18 – крыло крестца, 19 – крестцово-подвздошное сочленение, 20 – подвздошная ямка, 21 – пограничная линия, 22 – подвздошный гребень*

распространяется на область передней верхней подвздошной ости с отдачей в ягодицу и подколенную ямку. Реже она отдает также в икроножные мышцы, пяточное сухожилие и совсем редко – в наружную часть стопы, включая III–IV–V пальцы [Попелянский Я.Ю., 2003; Нефедов А.Ю. и др., 2009; 2011].

Дифференциальная диагностика поражения крестцово-подвздошного сустава и болезненного напряжения в крестцово-подвздошных связках иногда представляет достаточно сложную задачу, поскольку крестцово-подвздошный сустав связан с первичными задними ответвлениями поясничных нервных корешков. В связи с этим крестцово-подвздошные боли могут носить иррадиирующий характер за счет поражения межпозвоночных дисков, сочленений, связок или нервных корешков в поясничном отделе позвоночника. Кроме того, функциональная блокада крестцово-подвздошного сустава и напряжение в крестцово-подвздошных связках могут возникать в результате неравномерного распределения локальной нагрузки на таз при односторонней компрессии нервного корешка в поясничном отделе позвоночника. С другой стороны, пренебрежение установлением блокады крестцово-подвздошного сустава и напряжения в крестцово-подвздошных связках, сопровождающихся псевдокорешковыми болями, может привести к самым неприятным последствиям для больного, в том числе и к ошибочным ламинэктомиям [Verbiest H., 1979].

10.1.2. Мобилизации и манипуляции на крестцово-подвздошных суставах

Мобилизацию крестцово-подвздошного сочленения в дорсовентральном направлении прово-

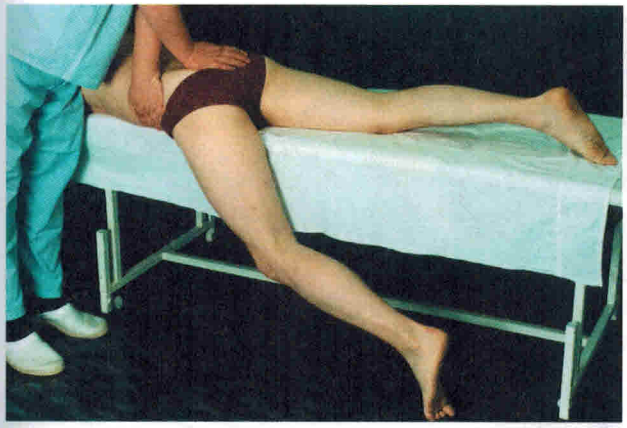

Рис. 10.2. *Мобилизация крестцово-подвздошного сустава в дорсовентральном направлении*

Рис. 10.3. *Манипуляция в крестцово-подвздошном суставе*

дят в положении больного лежа на животе, ближе к краю кушетки, так, чтобы нога на стороне мобилизации свободно свисала в сторону и вниз (рис. 10.2). Врач стоит с мобилизуемой стороны спиной к голове пациента, кистью одной руки захватывает снизу крыло подвздошной кости в области передней верхней ости. Гипотенаром другой кисти врач фиксирует крестец сверху. Синхронными медленными плавными ритмическими движениями обеих рук врач осуществляет смещение передней верхней ости дорсально, а крестца – вентрально.

Манипуляцию в крестцово-подвздошном сочленении в дорсовентральном направлении осуществляют в положении больного лежа на боку, нижняя нога выпрямлена, верхняя согнута в коленном и тазобедренном суставах, стопа находится в подколенной ямке нижней выпрямленной ноги (рис. 10.3). Врач стоит сбоку, одной выпрямленной рукой приводя плечо больного к кушетке. Основанием ладони другой руки, расположенной рядом с суставной щелью на подвздошной кости, на фазу «выдох» врач проводит движение маленького объема с приложением минимума силы в дорсовентральном направлении.

Мобилизацию в крестцово-подвздошном сочленении при ограничении движений в переднезаднем и заднепереднем направлениях (рис. 10.4) осуществляют в положении больного лежа на боку, одна нога слегка согнута в коленном и тазобедренном суставах. Врач стоит со стороны спины пациента, коленом опираясь на кушетку и фиксируя основанием одной ладони передние отделы верхней подвздошной кости в области передней верхней подвздошной ости. Гипотенар кисти другой руки врач располагает медиальнее суставной щели на верхнелатеральном крае крестца. Затем врач осуществляет синхронные медленные ритмические пассивные движения обеих рук навстречу друг другу в переднезаднем и заднепереднем направлениях.

Рис. 10.4. *Мобилизация крестцово-подвздошного сустава при ограничении в переднезаднем и заднепереднем направлениях*

Мобилизацию преимущественно нижних отделов крестцово-подвздошного сочленения при ограничении подвижности в заднекаудальном и переднекраниальном направлениях проводят в положении больного лежа на «здоровом» боку, верхняя нога слегка согнута в коленном и тазобедренном суставах, нижняя выпрямлена. Врач стоит со стороны спины пациента, фиксируя основанием ладони одной кисти передние отделы крыла верхней

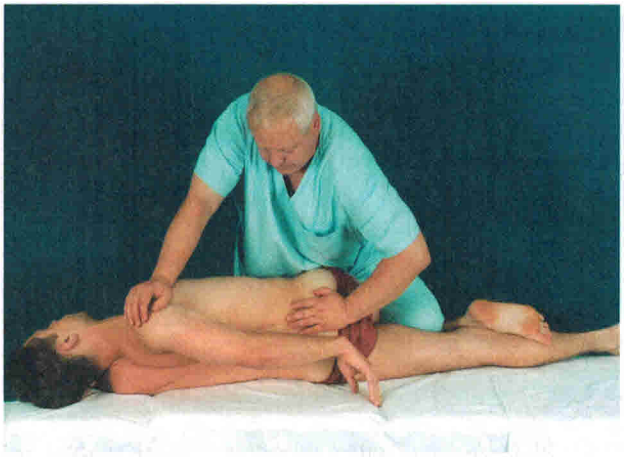

Рис. 10.5. *Мобилизация крестцово-подвздошного сустава в заднепереднем и краниальном направлениях*

Рис. 10.6. *Мобилизация крестцово-подвздошного сочленения в заднепереднем направлении*

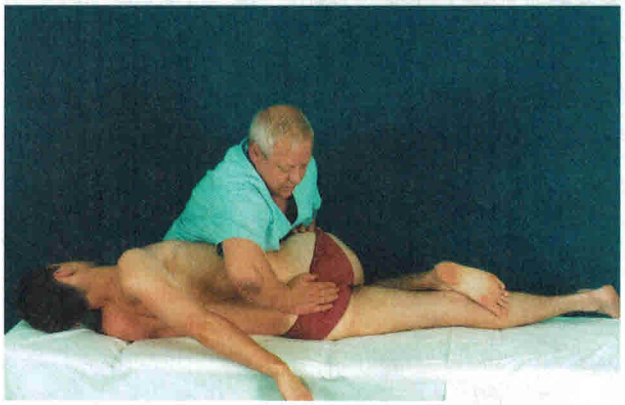

Рис. 10.7. *Мобилизация крестцово-подвздошного сустава в заднепереднем, переднезаднем и каудальном направлениях*

Рис. 10.8. *Постизометрическая релаксация при ограничении переднезадних движений в крестцово-подвздошном сочленении*

части подвздошной кости в области передней верхней подвздошной ости. Тенар другой кисти врача фиксирует дистальный отдел крестца рядом с суставной щелью. Затем врач проводит синхронные медленные ритмические пассивные движения обеих рук навстречу друг другу так, чтобы передняя верхняя подвздошная ость двигалась в заднекаудальном направлении, а нижний край крестца – в переднекраниальном направлении.

Мобилизацию крестцово-подвздошного сустава в заднепереднем и краниальном направлениях (рис. 10.5) осуществляют в положении больного на боку, нижележащий плечевой сустав с плечом пациента располагают как можно ближе к краю кушетки так, чтобы туловище было максимально ротировано в направлении от врача. Верхняя нога согнута в коленном и тазобедренном суставах так, чтобы тыл стопы располагался на колене нижней выпрямленной ноги. Ногой, согнутой в коленном суставе, врач фиксирует положение больного. Рука врача максимально отводит плечо больного к кушетке, одновременно осуществляя тракцию. Другая рука врача, расположенная на крестце, проводит медленные плавные ритмические движения в заднепереднем и краниальном направлениях.

Мобилизацию крестцово-подвздошного сочленения в заднепереднем направлении (рис. 10.6) проводят в положении больного лежа на «здоровом» боку, верхняя нога слегка согнута в коленном и тазобедренном суставах, нижняя выпрямлена,

голова и глаза повернуты в сторону врача. Врач стоит со стороны спины пациента. Одна рука врача максимально отводит плечо больного к кушетке, одновременно осуществляя тракцию. Другая рука, расположенная на задних отделах подвздошной кости, проводит медленные плавные ритмические движения в заднепереднем направлении.

Мобилизацию крестцово-подвздошного сустава в заднепереднем, переднезаднем и каудальном направлениях (рис. 10.7) проводят в положении больного лежа на «здоровом» боку. Верхняя нога согнута в коленном и тазобедренном суставах так, чтобы тыл стопы располагался на колене нижней выпрямленной ноги, а верхнее плечо максимально доставало кушетку. Врач стоит со стороны лица пациента, фиксируя кистью одной руки передние отделы крыла подвздошной кости в области передней верхней подвздошной ости. Тенар другой кисти врача фиксирует дистальный отдел крестца рядом с суставной щелью. Затем врач проводит синхронные медленные плавные ритмические движения обеих рук навстречу друг другу так, чтобы передняя верхняя подвздошная ость двигалась в заднекраниальном направлении, а нижний край крестца – в переднекаудальном направлении.

Постизометрическую релаксацию при ограничении переднезадних движений в крестцово-подвздошном сочленении (рис. 10.8) проводят в положении больного на боку с легким сгибанием поясничного отдела позвоночника. Вышележащая нога пациента согнута в коленном и тазобедренном суставах, стопа ее находится в подколенной ямке нижележащей выпрямленной ноги, верхнее плечо с рукой, насколько возможно, приближено к кушетке для окклюзии вращением поясничного отдела позвоночника. Врач стоит лицом к пациенту сбоку кушетки на уровне мобилизуемого крестцово-подвздошного сустава. Одну свою руку, усиленную кистью другой руки, расположенной сверху первой, врач помещает на крестцовую кость так, чтобы предплечье этой руки плотно фиксировало нижний край крестцово-подвздошного сочленения. Затем врач переносит вес верхней части своего туловища на область тазобедренного сустава вышележащей ноги больного. I фаза: «вдох» 9–11 с, глаза вверх, больной против сопротивления рук врача, расположенных на крестце, пытается разгибать поясничный отдел позвоночника; II фаза: «выдох» 6–8 с, расслабление, глаза вниз, врач увеличивает амплитуду переднезаднего движения в крестцово-подвздошном сочленении. Фазы чередования повторяют 3–6 раз.

Рис. 10.9. *Мобилизация в крестцово-подвздошном сочленении в заднепереднем направлении*

Мобилизацию в крестцово-подвздошном сочленении в заднепереднем направлении (рис. 10.9) осуществляют в положении больного на животе с выпрямленными руками, опирающимися ладонями на кушетку. Врач стоит сбоку кушетки на противоположной проводимой манипуляции стороне, коленом одной согнутой ноги, ближней к голове пациента, опираясь на кушетку. Больной опирается своей одноименной подмышечной впадиной и соответствующей половиной грудной клетки на бедро этой ноги врача. Одной рукой врач обхватывает спереди отдаленный от него плечевой сустав больного так, чтобы предплечье за подмышечную впадину удерживало туловище. Больной своей рукой, отдаленной от врача, захватывает локтевой сустав его руки. Основание ладони кисти своей другой, выпрямленной в локтевом суставе, руки врач устанавливает перпендикулярно к туловищу пациента на задневерхнюю ость подвздошной кости мобилизуемого крестцово-подвздошного сустава. Приподнимая над кушеткой и одновременно вращая туловище больного предплечьем руки, расположенной на плечевом суставе, врач добивается окклюзии разгибанием и вращением поясничного отдела позвоночника пациента. В ряде случаев врач может сделать дополнительную окклюзию боковым наклоном, путем перемещения таза больного ближе к себе. Почувствовав преднапряжение капсулы крестцово-подвздошного сустава основанием ладони кисти, расположенной на задневерхней ости

Рис. 10.10. *Постизометрическая релаксация лобкового симфиза*

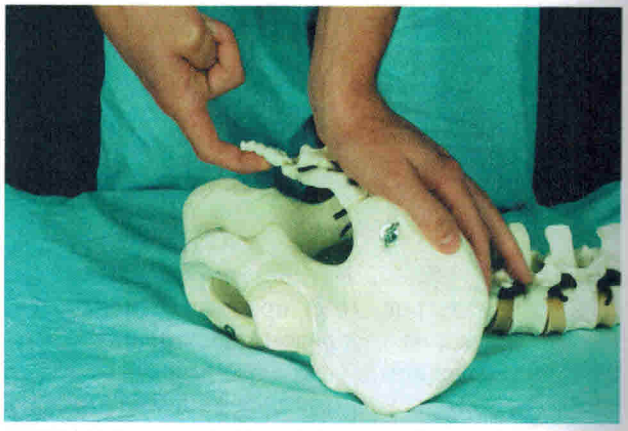

Рис. 10.11. *Мобилизация копчика (на макете костей таза)*

подвздошной кости, врач переносит на ладонь вес верхней половины своего туловища и на выдохе пациента совершает движения маленького объема с приложением минимума силы в заднепереднем направлении.

10.1.3. Мобилизации и манипуляции на лобковой симфизе

Постизометрическую мобилизацию симфиза при ограничении подвижности лонных костей в каудальном направлении (рис. 10.10) осуществляют в положении больного лежа на кушетке на спине, на краю кушетки. Нижняя конечность на мобилизуемой стороне свободно свисает с кушетки, врач располагается со стороны мобилизуемого сустава, фиксируя одной рукой таз пациента на противоположной стороне. Другой рукой врач фиксирует в верхней трети бедро свешенной ноги пациента. I фаза: «вдох» 9–11 с, взгляд вверх, больной пытается согнуть ногу в тазобедренном суставе против адекватного сопротивления ладони врача, II фаза: «выдох» 6–8 с, расслабление, взгляд вниз, врач увеличивает амплитуду разгибания в тазобедренном суставе.

10.1.4. Мобилизации и манипуляции на крестцово-копчиковом суставе

После проведения мануальной диагностики крестцово-копчикового сустава указательным пальцем врача через прямую кишку и выявления загиба копчика в вентродорсальном направлении или вентродорсальном направлении с элементами бокового наклона больного укладывают на живот (рис. 10.11). Одна рука врача фиксирует крестец, а согнутым указательным пальцем другой руки, находящимся в прямой кишке пациента, движениями локтя вправо и влево (палец не двигается), врач проводит медленные плавные мобилизирующие движения мышцы, поднимающей задний проход (*m. levator ani*), располагающейся справа и слева от копчика. Мобилизацию *m. levator ani* врач проводит движениями локтя вправо и влево. Затем, в зависимости от загиба копчика, врач осуществляет мобилизацию копчика в вентродорсальном направлении или в вентродорсальном с элементами бокового наклона. Используя методику сосредоточения через расслабление, основное внимание врача должно быть направлено на то, чтобы палец не сдвинулся с места. При малейшем движении вверх или вниз пальца врача возникают трещины прямой кишки и кровотечение. Больной длительное время будет «благодарить» врача за «вправление» копчика при неправильно сделанной манипуляции. В случаях квалифицированного применения – очень эффективное лечение.

Мобилизацию копчика с использованием постизометрической релаксации осуществляют в положении больного лежа на животе с пятками, развернутыми кнаружи. Врач стоит сбоку кушетки, кисти рук располагает крестообразно на ягодицах пациента. I фаза — «вдох» 9–11 с, глаза вверх, пациент пытается соединить ягодицы против адекватного сопротивления кистей врача. II фаза — «выдох» 6–8 с, глаза вниз, расслабление, следование за движениями ягодиц латерально в противоположных направлениях. Фазы чередования повторяются 4–6 раз.

10.2. Суставы нижних конечностей

На рис. 10.12 представлены суставы нижней конечности.

10.2.1. Патология тазобедренных суставов

Тазобедренный сустав – это большой несущий сустав, относящийся к диартрозам, шаровидным суставам. Его функция определяется не только двигательными моментами, но и тесной связью с центральной нервной системой, с отделами, отвечающими за антигравитационные рефлексы, равновесие и вертикальное положение туловища в пространстве (мозжечок, стриопаллидум и др.). Сустав образован головкой бедренной кости и вертлужной впадиной. В образовании вертлужной впадины участвуют тазовая, седалищная и лонная кости, которые по краям дополняются сухожильным хрящом. Суставная сумка начинается на краях вертлужной впадины и прикрепляется вентрально на межвертельной бороздке, а дорсально – на межвертельном гребне. Сама сумка достаточно крепкая, но, учитывая стабилизационную функцию тазобедренного сустава, она еще укреплена мощными сухожилиями и связками (подвздошно-бедренной, лонно-бедренной, седалищно-бедренной). Подвздошно-бедренная связка находится на передней поверхности суставной сумки. Это самая мощная связка человеческого тела. Она напряжена при вертикальном положении туловища и участвует непосредственно в его стабилизации, а также не дает тазу соскользнуть в сторону. Лонно-бедренная связка ограничивает отведение ноги в тазобедренном суставе. Седалищно-бедренная связка проходит по задней поверхности сустава над суставной

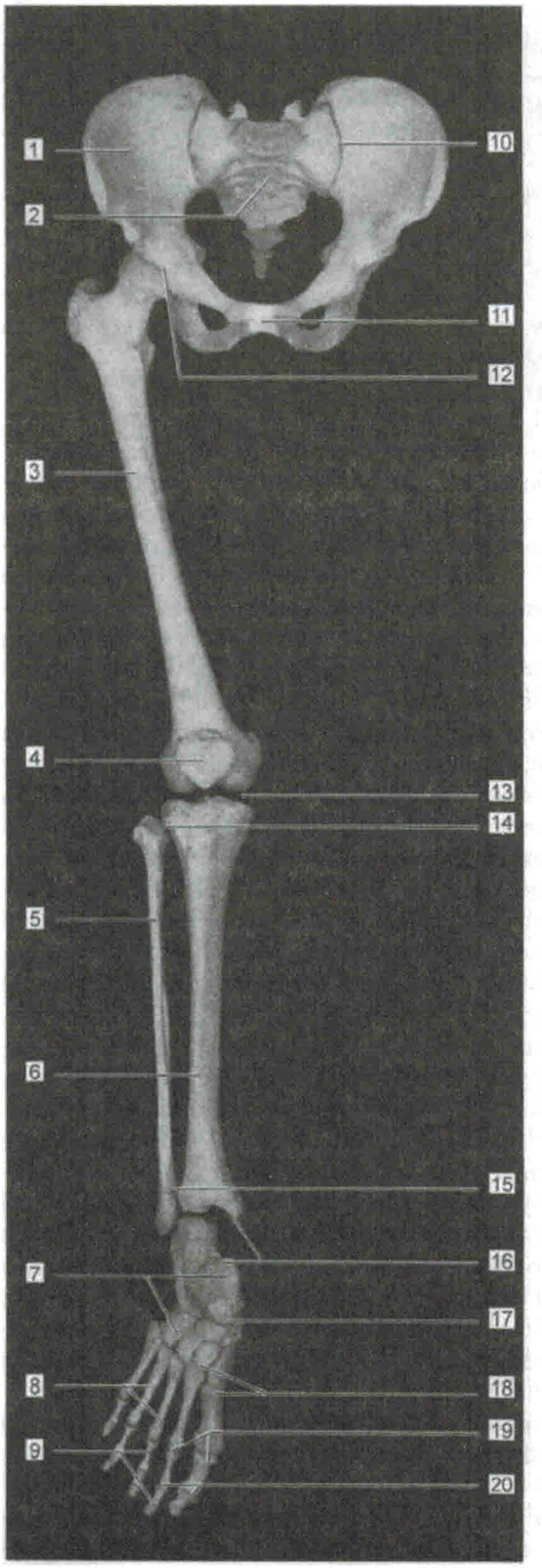

Рис. 10.12. *Кости таза и нижней конечности [Rohen J.W. et al., 1998]:*
1 – подвздошная кость, 2 – крестец, 3 – бедренная кость, 4 – надколенник, 5 – большеберцовая кость, 6 – малоберцовая кость, 7 – кости предплюсны, 8 – кости плюсны, 9 – фаланги, 10 – крестцово-подвздошный сустав, 11 – лобковый симфиз, 12 – тазобедренный сустав, 13 – коленный сустав, 14 – проксимальный межберцовый сустав, 15 – дистальный межберцовый сустав, 16 – голеностопный сустав, 17 – таранно-пяточно-ладьевидный сустав, 18 – предплюсне-плюсневые суставы, 19 – плюсне-фаланговые суставы, 20 – фаланго-фаланговые суставы

сумкой и прикрепляется у внешнего края подвздошно-бедренной связки. При отведении и внутреннем вращении в тазобедренном суставе она напрягается. Основные движения в тазобедренном суставе: сгибание, которое в норме достигает 160°; разгибание до 25°; отведение, в норме до 60°; приведение, в норме до 30°, а также вращательные движения: внутренняя ротация 20°–35°, внешняя ротация 50°–70°. Амплитуда движений в тазобедренном суставе увеличивается вместе с содружественными движениями таза, поясничного отдела позвоночника и коленного сустава.

10.2.1.1. Дифференциальный диагноз

При поражении тазобедренного сустава и появлении болей туловище обычно наклоняется в «больную» сторону, что способствует уменьшению выраженности болевого синдрома, поскольку уменьшается участие отводящих мышц в стабилизации и значительно уменьшается тоническое напряжение мышц. Если наступает слабость мышц и они не могут удержать таз, происходит наклон туловища в «здоровую» сторону (симптом Транделенбурга). При наличии сгибательной контрактуры в тазобедренном суставе наблюдается увеличение поясничного лордоза и наклон таза вперед. При развитии контрактуры и анкилоза, когда бедро отведено, создается впечатление, что больная нога длиннее, а таз приподнят на здоровой стороне потому, что при параллельной установке конечностей наступает перекос таза. При изменении длины конечности от передней верхней ости подвздошной кости до лодыжки расстояние почти не меняется, а длина от пупка до медиальной лодыжки показывает функциональное удлинение отведенной ноги.

Обычно больной может точно указать локализацию болей. При синовите сильное надавливание позади и несколько выше большого вертела провоцирует боли, поскольку синовиальная оболочка в указанном месте расположена близко к кожной поверхности. Повышение местной температуры больше указывает на поражение мягких тканей, чем на артрит. При развитии контрактуры нога находится в положении сгибания, т.е. наблюдается положительный симптом Томаса.

Поражение тазобедренного сустава называется коксартрозом. Коксартроз возникает в результате многочисленных и разнообразных аномалий развития костей таза, позвоночника и нижних конечностей: уменьшение вертлужной впадины, врожденные вывихи и подвывихи, *coxa valga*, *coxa vara*, сколиоз позвоночника, асимметричность роста, различная длина нижних конечностей. Заболевание развивается на почве болезни Пертеса, поражения одной конечности полиомиелитом, перелома шейки бедра, травмы головки бедренной кости. Коксартроз одинаково часто встречается у лиц обоего пола, но в возрасте 45–50 лет более тяжело протекает у женщин.

В начальной стадии заболевания больные долгое время могут отмечать боли в коленном суставе, иррадиирующие в пах, копчик, ягодичную область, что заставляет врача подозревать гонартроз или гонит. Боли в пораженном суставе появляются при ходьбе, после физической нагрузки, а затем и в состоянии покоя. Относительно рано возникает гипотрофия мышц бедра и ягодичных мышц. Походка становится щадящей. Вследствие нарушения статики или укорочения конечности появляется хромота. В этой стадии становится положительным симптом Томаса (пораженная конечность в положении сгибания). В ранней стадии заболевания ограничены прежде всего отведение и внутренняя ротация, в поздней – все виды движений в тазобедренном суставе. В зависимости от локализации патологического процесса принято различать следующие клинические формы коксартроза:

1. Поражение верхнего полюса тазобедренного сустава, чаще возникающее на почве аномалии развития (*coxa valga*). В этих случаях рано ограничиваются отведение и наружная ротация, а в более позднем периоде могут наблюдаться подвывихи. Рентгенологически определяется усиленный склероз верхнего края головки бедренной кости и свода вертлужной впадины.
2. Поражение нижнего полюса тазобедренного сустава (в основном наблюдается при *coxa vara*). Боли в суставе мало выражены, внутренняя ротация ограничена. Рентгенологически – субхондральный остеосклероз, краевые остеофиты, сужение суставной щели нижнего полюса.
3. Поражение центральной части тазобедренного сустава (центральный артроз), предрасполагающее к развитию протрузии подвздошной впадины. Эта форма возникает на фоне аномалии вертлужной впадины и клинически протекает благоприятно. Рентгенологически – склеротические изменения в центральной части вертлужной впадины, сужение суставной щели, остеофиты по краям головки бедренной кости.

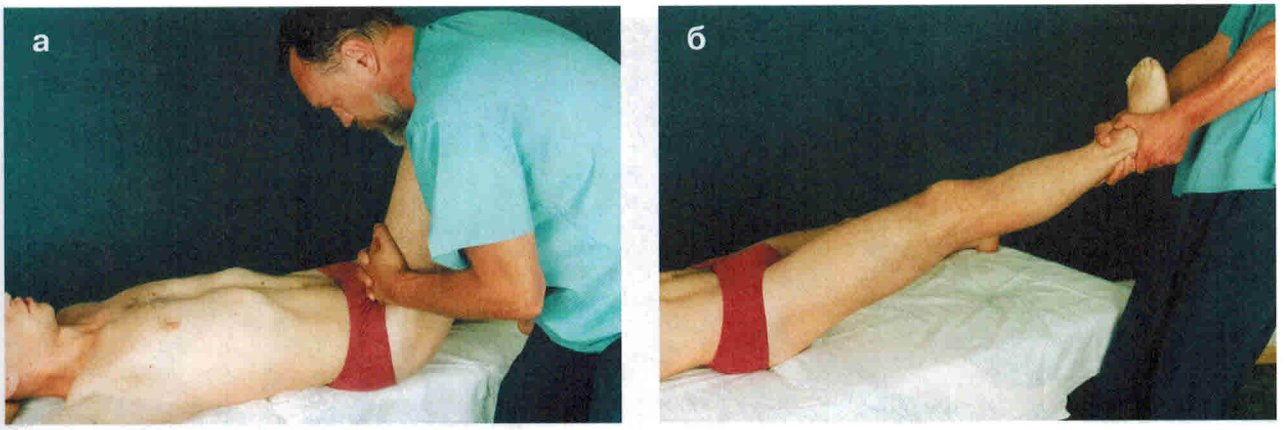

Рис. 10.13. *Мобилизация тазобедренного сустава с тракцией по оси шейки бедра (а) и по оси бедренной кости (б) с использованием постизометрической релаксации*

Обследование больного как всегда начинается с наружного осмотра. Обращаем внимание на походку больного и его статику. При заболеваниях тазобедренного сустава характерна «утиная» походка. При стоянии пораженная нижняя конечность имеет увеличенное наружное вращение в сочетании со сгибанием. Отмечается относительное укорочение пораженной конечности, что вызвано укорочением мышц и изменением положения конечности. Далее обследуем больного стоя с ногами на ширине плеч и следим за симметричностью отведения конечностей (отведение будет меньше на пораженной стороне). Одновременно наблюдается наклон таза и его вращение.

Пальпаторно устанавливают наличие болевых точек: на большом вертелебедренной кости, прежде всего на его задней и латеральной сторонах (места прикрепления мышц); на лонном сочленении (места прикрепления прямых мышц живота); в области прикрепления приводящих мышц бедра, на внутренней стороне бедра в верхней и средней третях; в области вертлужной впадины – пальпируем прежде всего переднюю верхнюю ость, затем середину симфиза и – посредине этого расстояния кнаружи от пульсирующей бедренной артерии – передний край вертлужной впадины; в области гребня подвздошной кости на пораженной стороне; в области самого тазобедренного сустава; поколачиваем по передней поверхности голени при согнутом тазобедренном и коленном суставах или по пятке при положении больного на спине и вытянутой нижней конечности.

10.2.1.2. Мобилизации и манипуляции

Мобилизацию тазобедренного сустава с тракцией по оси шейки бедра и использованием постизометрической релаксации (рис. 10.13, *а*) осуществляют в положении больного лежа на спине, ближе к одному из краев кушетки. Врач стоит рядом с кушеткой, сгибает ногу больного в коленном и тазобедренном суставах и несколько отводит ее в сторону, фиксируя бедро пациента своим плечом и туловищем. Захватывая обеими кистями, скрещенными в «замок», самые верхние отделы бедра так, чтобы ульнарные края кистей плотно прижимались к области паховой складки, врач проводит тракцию в каудальном и латеральном направлениях, достигая преднапряжения капсулы тазобедренного сустава. Затем врач проводит постизометрическую релаксацию. I фаза: «вдох» с задержкой на 9–11 с, пациент тянет бедро в направлении своего противоположного плеча против адекватного сопротивления врача, II фаза: «выдох», на 6–8 с расслабление, врач увеличивает амплитуду тракции, не увеличивая силы. Фазы чередования повторяют 3–6 раз.

Мобилизацию тазобедренного сустава с тракцией по оси бедра с использованием постизометрической релаксации осуществляют в положении больного лежа на спине (рис. 10.13, *б*). Врач стоит у ножного конца кушетки, обеими руками обхватывает голень проксимальнее голеностопного сустава и приблизительно на 10° проводит отведение ноги в сторону и наружное вращение в тазобедренном суставе. Затем, отклоняя свое туловище назад и достигая преднапряжения капсулы сустава, врач