УДК 616-073.756.8:616.728.3
ББК 53.6:54.58
Т 76

**Трофимова Т.Н., Карпенко А.К.** МРТ-диагностика травмы коленного сустава.— СПб.: Издательский дом СПбМАПО, 2006.— 150 с.: ил.

**Рецензент** — директор НИИ детской травматологии и ортопедии им. проф. Г.И.Турнера д-р мед. наук, профессор ***А.Г.Баиндурашвили.***

В монографии нашли отражение оригинальные разработки авторов по оптимизации методики выполнения МРТ коленного сустава, стандартизации оценки получаемых данных. Детально описана МРТ-анатомия коленного сустава. Освещены вопросы диагностики повреждений связочного аппарата, менисков, хондральных и остеохондральных травм суставных поверхностей, переломов костей, формирующих коленный сустав. Представленные разработки соответствуют прогрессивным тенденциям применения новых и эффективных методов лучевой диагностики в клинической практике.

Книга рассчитана на широкий круг практикующих врачей: рентгенологов, врачей лучевой диагностики, хирургов, травматологов, ортопедов, представителей смежных специальностей, а также студентов старших курсов медицинских вузов.

Монография может быть рекомендована для подготовки в рамках системы последипломного профессионального образования.

ISBN 5-98037-063-3

На первой странице обложки — Питер Брейгель-старший. Крестьянский танец. Ок. 1568.

**© Т.Н.Трофимова, А.К.Карпенко, 2006 г.**

# СОДЕРЖАНИЕ

СПИСОК СОКРАЩЕНИЙ ..... 4
ВВЕДЕНИЕ ..... 5
НОРМАЛЬНАЯ АНАТОМИЯ КОЛЕННОГО СУСТАВА ..... 7
МРТ-АНАТОМИЯ КОЛЕННОГО СУСТАВА ..... 29
МРТ-ХАРАКТЕРИСТИКА СТРУКТУР ОПОРНО-ДВИГАТЕЛЬНОГО АППАРАТА В НОРМЕ ..... 41
МЕТОДОЛОГИЯ АНАЛИЗА РЕЗУЛЬТАТОВ МРТ-ИССЛЕДОВАНИЯ СУСТАВОВ (*совместно с Е.А.Ярновой*) ..... 46
- Патологический выпот в полости сустава и околосуставных структурах ..... 46
- Ганглиевые кисты и кисты менисков ..... 55
- МР-визуализация связочных и связочно-костных повреждений ..... 60
- Повреждения связок ..... 62

ОСОБЕННОСТИ СВЯЗОЧНЫХ ПОВРЕЖДЕНИЙ КОЛЕННОГО СУСТАВА (*совместно с А.А.Тотолян*) ..... 67
- Повреждения передней крестообразной связки ..... 67
- Повреждения задней крестообразной связки ..... 81
- Повреждения большеберцовой и малоберцовой коллатеральных связок ..... 85
- Повреждения связок-поддерживателей надколенника ..... 92

ПОВРЕЖДЕНИЯ МЕНИСКОВ КОЛЕННОГО СУСТАВА (*совместно с А.А.Тотолян*) ..... 94
- МР-признаки степеней повреждения менисков ..... 101
- Градация изменений сигнала мениска при МРТ (по Stoller) ..... 104

ПОВРЕЖДЕНИЯ СУХОЖИЛИЙ ..... 118
ХОНДРАЛЬНЫЕ И ОСТЕОХОНДРАЛЬНЫЕ ПОВРЕЖДЕНИЯ СУСТАВНЫХ ПОВЕРХНОСТЕЙ ..... 122
ПЕРЕЛОМЫ КОСТЕЙ, ФОРМИРУЮЩИХ КОЛЕННЫЙ СУСТАВ ..... 130
- МР-признаки контузионных поражений кости (ушибы кости) ..... 130
- МР-признаки истинных переломов ..... 133
- Переломы верхней суставной поверхности большеберцовой кости ..... 136

ЛИТЕРАТУРА ..... 145

# МЕТОДОЛОГИЯ АНАЛИЗА РЕЗУЛЬТАТОВ МРТ-ИССЛЕДОВАНИЯ СУСТАВОВ

Методология анализа результатов МРТ-исследования суставов предполагает изучение каждой анатомической структуры на изображениях всех типов взвешенности как по «сырым данным», так и по снимкам и включает в себя оценку:

— состояния менисков (для коленного, лучезапястного, височно-нижнечелюстного суставов) и фиброзного края суставной впадины (для плечевого и тазобедренного суставов);
— состояния связок;
— целостности суставного хряща;
— наличия патологического выпота;
— изменений костного мозга;
— состояния окружающих сустав мышц и сухожилий, выявление околосуставных кистозных структур [1, 3, 27, 28].

## Патологический выпот в полости сустава и околосуставных структурах

Патологический выпот различной степени выраженности выявляется у большинства обследованных по поводу травмы. Известно, что он является маркером неблагополучия в суставе, однако отсутствие его не исключает застарелого повреждения внутренних структур, например, коленного сустава. Чаще всего выявление при рентгенологическом или ультразвуковом исследовании свободной жидкости в полости сустава является показанием к проведению МРТ-исследования.

В коленном суставе патологический выпот в первую очередь заполняет сообщающуюся с полостью сустава супрапателлярную синовиальную сумку, и только затем смещает инфрапателлярное жировое тело и распространяется в другие синовиальные карманы. В нетравматических случаях внутрисуставной выпот не имеет специфических характеристик: гиперинтенсивный на Т2-ВИ и гипоинтенсивный на Т1-ВИ. Симптом трехслойности выпота с наличием жировых включений может указывать на повреждение кости (рис 39).



Свободные смещаемые костные отломки легче выявить на фоне патологического выпота на Т2-ВИ и Т1-ВИ. При острых травматических внутрисуставных повреждениях выпот может быть неоднородным за счет гемартроза. В таких случаях лучше избегать использования GRE ИП, не позволяющей дифференцировать кровь от костных внутрисуставных фрагментов, а оптимальным методом исследования является КТ. Использование внутривенного контрастного усиления требуется только при проведении дифференциальной диагностики травматических повреждений и синовиальных изменений.

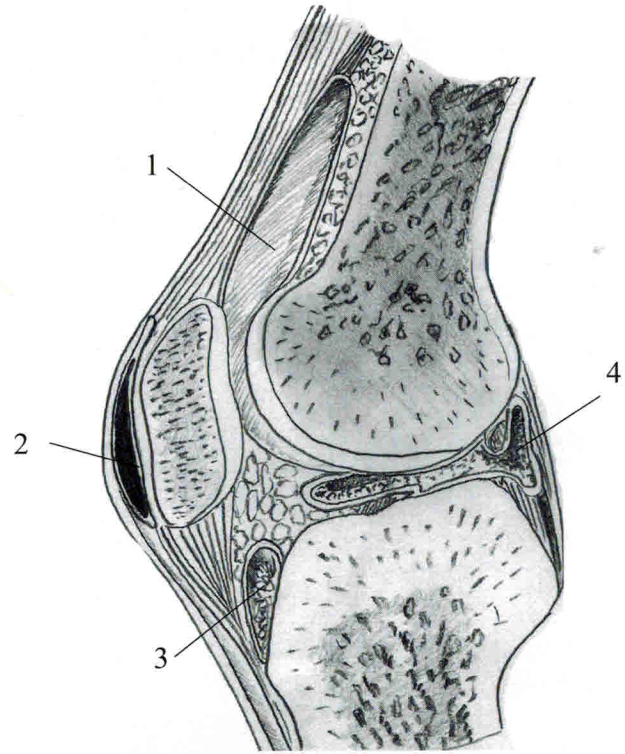


Рис. 34. Особенности расположения синовиальной оболочки в полости коленного сустава в норме.
1 — супрапателлярная синовиальная сумка (сообщается с полостью сустава); 2 — препателлярная синовиальная сумка; 3 — глубокая инфрапателлярная синовиальная сумка; 4 — задние отделы синовиальной полости сустава.

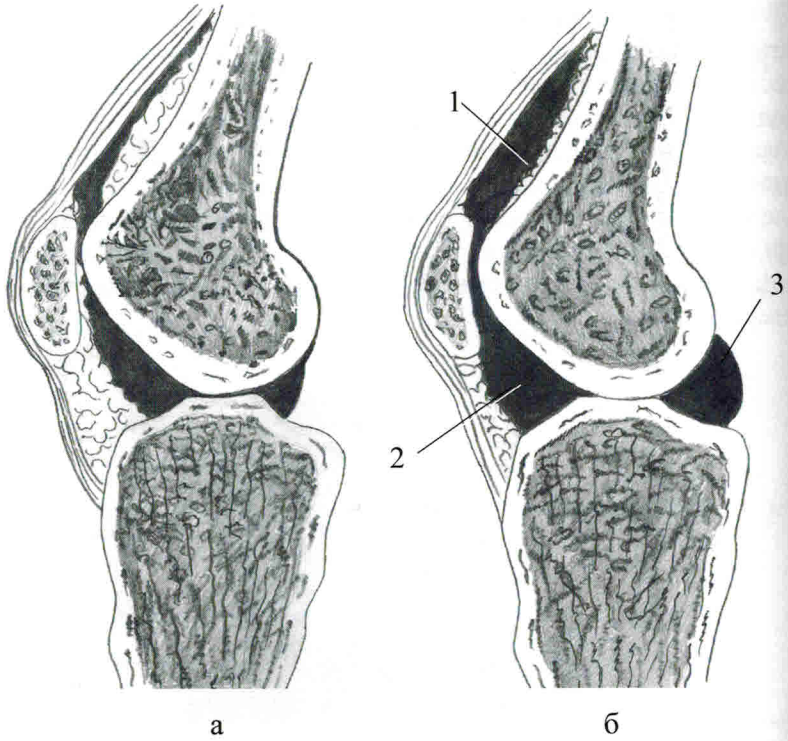


Рис. 35. Распределение суставного выпота: а — нормальное физиологическое распределение; б — распространение патологического выпота в полости сустава.
1 — заполнение супрапателлярного пространства; 2 — смещение инфрапателлярного жирового тела; 3 — увеличение размеров заднего отдела полости сустава со смещением капсулы.

В норме небольшие внутрисуставные зоны с жидкостным сигналом (гипоинтенсивным на Т1-ВИ и гиперинтенсивным на Т2-ВИ) визуализируются ниже надколенника или в задних областях сустава, являясь резервными пространствами. Вместе с тем скопления жидкости внесуставной локализации или соприкасающиеся со структурами наружной капсулы являются признаками патологического процесса (рис. 34, 35) [3, 17, 32, 35, 36].

Наряду с внутрисуставным выпотом встречаются его пара- и периартикулярные скопления в синовиальных сумках (бурсах) коленного сустава, а также в виде парамениcковых и ганглиевых кист с наличием или отсутствием перегородок. Наиболее часто скопления выпота локализуются в области синовиальной сумки, расположенной между сухожилиями медиальной головки икроножной мышцы и полуперепончатой мышцы на уровне задней поверхности медиального мыщелка бедренной кости. Такое скопление известно как киста подколенной ямки, или киста Бейкера (см. рис. 36).



Термины «киста Бейкера» и «подколенная киста» иногда используются для обозначения всех ганглиевоподобных кист, которые встречаются в подколенной области между полуперепончатой мышцей и медиальной головкой икроножной мышцы. Такие подколенные кисты, так же как истинная киста Бейкера, включают в себя кистозно измененную сумку полуперепончатой и медиальной икроножной мышц [56].

В настоящее время считается, что подколенная киста развивается из выпячиваний капсулы сустава или как ретенционная киста

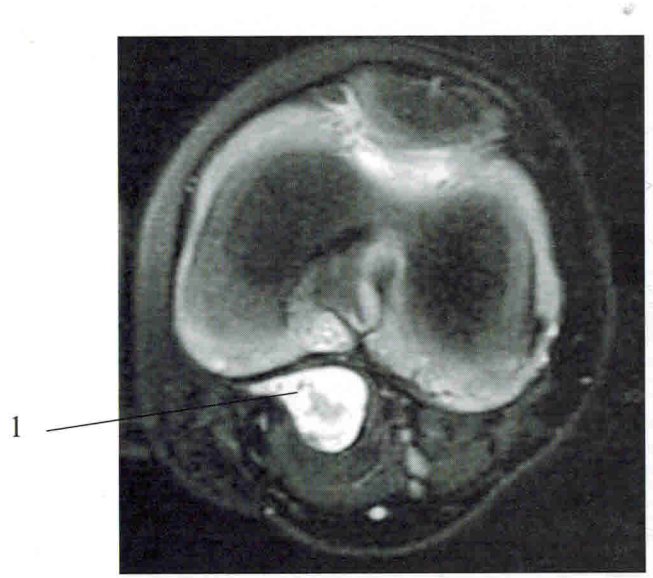


Рис. 36. МРТ коленного сустава. Т2-ВИ и Fat Sat. Аксиальная плоскость.
1 — киста Бейкера у задней поверхности медиального мыщелка левой бедренной кости с неоднородным содержимым.

полуперепончатой мышцы. Она прямо сообщается с коленным суставом через ножку, прикрепляющуюся к задней капсуле сустава (см. рис. 36).

Киста Бейкера имеет типичные признаки: тонкую «ножку», идущую из полости сустава кзади, а также различную степень растяжения синовиальной сумки.

Подколенные кисты имеют характерную клиническую картину с ограниченным отеком сухожилия и типичной локализацией между медиальной икроножной мышцей и сухожилием полуперепончатой мышцы, без прямой связи с подколенным нервом и сосудистым пучком. Однако если у подростков и взрослых киста Бейкера является маркером патологии в суставе, то у детей раннего возраста она может быть идиопатической, не связанной с патологическим процессом в суставе (наряду с проявлениями артрита или дисплазии соединительной ткани), но

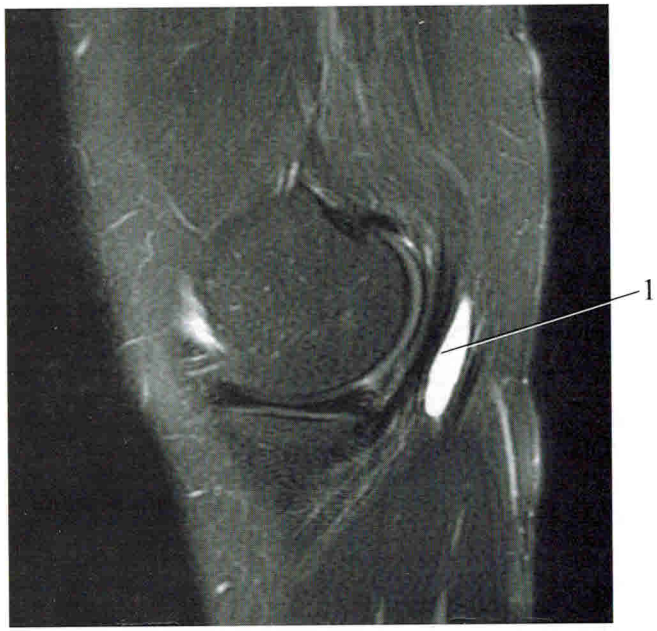


Рис. 37. МРТ коленного сустава. Т2-ВИ. Сагиттальная плоскость.
1 — киста Бейкера.



может и сочетаться с различными видами внутрисуставных повреждений (см. рис. 36; рис. 37).

Особым типом кисты является так называемая нисходящая киста Бейкера, возникающая, скорее всего, вследствие разрыва первичной кисты с излитием ее содержимого в область нижней части конечности, где оно инкапсулируется синовиальнообразной мембраной с формированием вторичной кисты. Этот тип кисты Бейкера вызывает выраженный отек нижней части ноги с распространенным реактивным местным воспалением и требует дифференциации с глубоким тромбозом вен нижней конечности [56].

Кисты подколенной ямки у детей раннего возраста не требуют проведения МРТ, а могут быть исследованы сонографически. Киста Бейкера, сообщаясь с полостью сустава, может менять свои размеры. Она обычно содержит либо свободную жидкость, либо жидкость с примесью жира и компонентов крови.

Рис. 38. МРТ коленного сустава. Т2-ВИ. Корональная плоскость.
1 — выпот в области semimemranosus bursa; 2 — выпот в области pes anserini bursa.

Иногда кисты септированы, содержат инородные вещества или имеют области тромбоза. Интенсивность сигнала от кист Бейкера варьируется в зависимости от содержимого: повышение или понижение интенсивности сигнала на Т1-ВИ, особенно при кальцификации, по сравнению с типичным гипоинтенсивным сигналом от жидкости (табл. 3). На Т2-ВИ внутрикистозная перегородка, свободные тела визуализируются как заметные гипоинтенсивные зоны на фоне гиперинтенсивной жидкости (рис. 38, 40) [27, 28].

Таблица 3

**Характеристика интенсивности МР-сигнала кист коленного сустава**

| Вариант кисты | Тип взвешенного изображения | | | | |
|---|---|---|---|---|---|
| | Т1-ВИ | Т2-ВИ | Т2*-ВИ | Pd-ВИ | Fat Sat |
| Выпот (серозный) | 0 — ↑↑ | ↑↑↑ | ↑↑↑ | ↑—↑↑ | ↑↑↑ |
| Киста Бейкера (простая) | 0 — ↑ | ↑↑↑ | ↑↑—↑↑↑ | ↑—↑↑ | ↑↑↑ |
| Киста Бейкера (осложненная) | ↑—↑↑ | ↑↑—↑↑↑ | ↑↑—↑↑↑ | ↑↑ | ↑↑—↑↑↑ |
| Бурсит | 0 — ↑ | ↑↑↑ | ↑↑↑ | ↑↑ | ↑↑↑ |

Примечание. Здесь и в табл. 5–7, 9: 0 — нет сигнала; ↑ — низкая интенсивность сигнала; ↑↑ — средняя интенсивность сигнала; ↑↑↑ — высокая интенсивность сигнала.

Подколенные кисты, которые не сообщаются с задней капсулой сустава, рецидивируют реже, чем кисты Бейкера. Когда последние удалены, внимание должно быть обращено на радикальное иссечение ножки. Кроме того, необходимо найти внутрисуставные причины избыточной продукции синовиальной жидкости, что является основной причиной рецидива.

Хроническое раздражение синовиальных сумок в первую очередь проявляется увеличением количества жидкости внутри сумки с типичным изменением интенсивности сигнала на Т2-ВИ и Т1-ВИ.



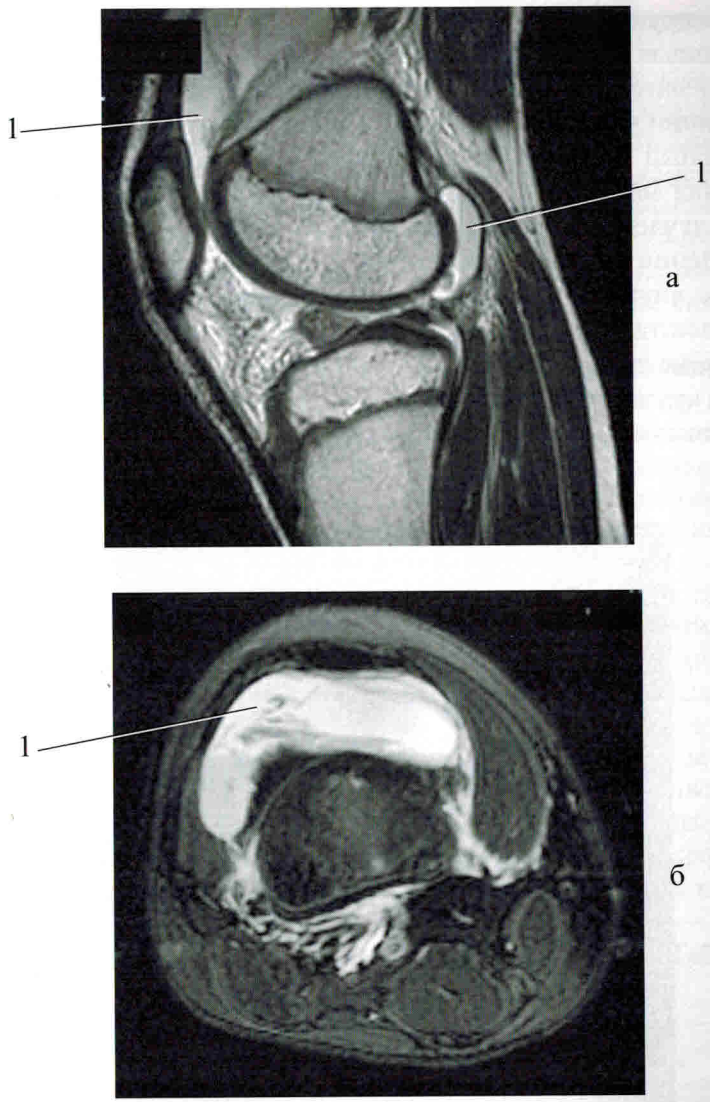


Рис. 39. МРТ коленного сустава. Острый гемартроз коленного сустава. а — Т2-ВИ. Гипоинтенсивный уровень геморрагического содержимого; б — Т2-ВИ и Fat Sat. Аксиальная плоскость. На фоне гиперинтенсивного выпота определяются гипоинтенсивный уровень крови и гипоинтенсивные сгустки и мелкие остеохондральные отломки (1).

Геморрагический компонент в жидкости может приводить к незначительному повышению интенсивности сигнала на Т1-ВИ.

Препателлярный бурсит свидетельствует о неблагополучном состоянии надколенника, а глубокий и поверхностный инфрапателлярный бурсит — собственной связки надколенника. Эти изменения могут быть достоверно диагностированы в большинстве случаев без применения МРТ, а с использованием УЗИ. При утолщении стенок синовиальных сумок требуется проведение МРТ с внутривенным контрастированием, что позволяет получить достоверные признаки воспалительной реакции.

Кроме того, возможно скопление выпота в сумке большеберцовой коллатеральной связки, что ошибочно может быть принято за менисковую кисту [16, 17].

Рис. 40. МРТ коленного сустава. Свободные остеохондральные тела (1) посттравматического генеза в заднем отделе полости сустава.



## Ганглиевые кисты и кисты менисков

Менисковые кисты коленного сустава встречаются чаще у пациентов старшего подросткового возраста при горизонтальных и сложных разрывах менисков. Они непосредственно прилежат к последнему, могут быть фрагментированными и многокамерными. Кисты менисков разделяют на внутрименисковые, парменисковые и синовиальные. Чаще встречающиеся парменисковые кисты представляют собой простые или разделенные скопления жидкости по периферии мениска. Внутрименисковые и синовиальные кисты являются редкостью.

Менисковые кисты возникают в результате разрывов менисков: синовиальная жидкость скапливается в промежутке между мениском и капсулой сустава. Необходимо найти связь между разрывом мениска и прилежащей кистой, что является важным дифференциально-диагностическим критерием. Менисковые кисты обычно небольших размеров, постепенно распространяясь к периферии и вне мениска, становятся парменисковыми кистами (табл. 4).

По характеристике сигнала менисковые кисты могут соответствовать синовиальной жидкости либо изменять свой сигнал при высоком содержании белковых включений. Размеры и форма кисты часто зависят от расположения медиального или латерального мениска. Кисты латерального мениска выявляются чаще в пределах расположения капсулы сустава, чаще имеют небольшие размеры. Кисты медиального мениска чаще расположены в области заднего рога. Распространяются через капсулу сустава, нередко имеют значительные размеры. Могут расширяться и распространяться в любую сторону, симулируя кисты подколенной ямки (см. табл. 4).

Таблица 4

**Диагностические критерии менисковых кист**

| Критерий | Морфология |
|---|---|
| Локализация | Интра- или экстракапсулярная, парменисковое расположение |
| Интенсивность сигнала | Аналогична таковой синовиальной жидкости, зависит от содержания белка или крови |
| Медиальный мениск | Часто экстракапсулярная, обычно больше по размерам, на уровне заднего рога |
| Латеральный мениск | Обычно интракапсулярная, небольших размеров |
| Частота возникновения | Латеральный мениск чаще, чем медиальный мениск |
| Диагноз | Разрыв мениска и прямая его связь с менисковой кистой |