УДК 611.941 + 616-001 + 616-073
ББК 53.6
Т 80

Рецензенты:

Багненко С. Ф. — член-корреспондент АМН, доктор медицинских наук, профессор, директор НИИ скорой помощи им. И. И. Джанелидзе

Самохвалов И. М. — доктор медицинских наук, профессор, заведующий кафедрой Военно-полевой хирургии Военно-медицинской академии им. С. М. Кирова.

Труфанов Г. Е. **Лучевая диагностика травм груди** (Конспект лучевого диагноста) / Г. Е. Труфанов, В. В. Рязанов. — СПб.: ЭЛБИ-СПб, 2011. — 160 с.

В руководстве изложена лучевая семиотика наиболее часто встречающихся повреждений груди, представлены данные рентгенологического исследования, КТ и МРТ. Даются рекомендации по тактике лучевого исследования, приводится дифференциальная диагностика. Рассматриваются вопросы этиологии, патогенеза, морфологии и клинические проявления травматических повреждений.

В конце каждого подраздела, посвященного описанию отдельных нозологических форм, показаны иллюстрации.

Для специалистов по лучевой диагностике, врачей смежных специальностей, специализирующихся в области неотложной диагностики и лечения травм груди.

Руководство может быть рекомендовано для подготовки в системе последипломного профессионального образования.

Авторы выражают благодарность Ирине Анатольевне Трофименко, Ивану Васильевичу Лепехину и Голубину Антону Валерьевичу за помощь в техническом оформлении руководства и подготовке иллюстративного материала.

ISBN 978-5-93979-277-6
© Труфанов Г. Е., Рязанов В. В., 2011
© ЭЛБИ-СПб, 2011

ОГЛАВЛЕНИЕ

Лучевая диагностика травм груди 4
1.1. Травма легких 4
1.2. Пневмоторакс 20
1.3. Пневмомедиастинум 45
1.4. Перелом ребер и флотирующая створка 57
1.5. Перелом грудины 76
1.6. Переломы позвонков 85
1.7. Воздушная эмболия легких 115
1.8. Трахеобронхиальный разрыв 122
1.9. Травматическое повреждение аорты 126
1.10. Разрыв диафрагмы 138
1.11. Разрыв пищевода 147
1.12. Разрыв грудного протока 154

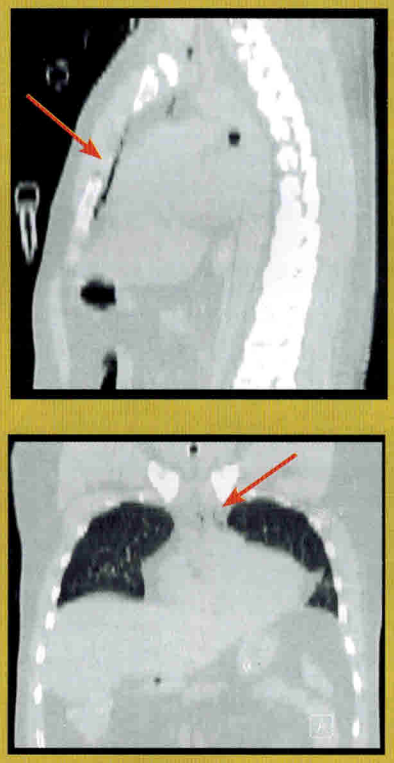

Рис. 1.3.5. Тот же больной. КТ. MPR-реконструкция

Линейные скопления воздуха в области медиастенальной пластинки и в соединительной ткани вокруг трубчатых структур (стрелка)

1.4. ПЕРЕЛОМ РЕБЕР И ФЛОТИРУЮЩАЯ СТВОРКА

Ключевые аспекты

Определение: повреждение межреберных структур, включающих нервы, сухожилия, связки, хрящи и кровеносные сосуды и окружающие ребро мягкие ткани.

Лучевая диагностика

Основные характеристики

▸ Наиболее типичный симптом: перерыв кортикального слоя ребра и симптом «ступеньки».

▸ Локализация.

▸▸ Зависит от места воздействия силы.

▸▸ Чаще всего наблюдаются переломы латеральных отделов нижних ребер (где наименее выражен мышечный слой).

▸ Размер: зависит от размеров нарушений кортикального слоя ребра.

▸ Морфология.

▸▸ Травматические переломы чаще всего множественные и располагаются по одной оси. Часто сочетаются с контузией легкого, гемотораксом и пневмотораксом.

▸▸ Патологические переломы чаще всего изолированные, могут быть литическими или возникать вследствие растяжения.

Рентгено-семиотика

▸ Рентгенография.

▸▸ Рентгенография грудной клетки является методом выбора.

▸▸ Прицельная рентгенография ребер может понадобиться в тех случаях, когда требуется документация перелома:

- при судебно-медицинской экспертизе;
- при наличии продолжительного болевого синдрома.

▸ Грудина.

» Прямое травматическое воздействие: смещение кзади нижнего фрагмента грудины.

» Непрямое травматическое воздействие: смещение кзади верхнего фрагмента грудины.

» Спинальный изгиб «соединений» грудины.

▸ Ребра.

» Рентгенография грудной клетки в диагностике переломов ребер без смещения имеет всего 30%-ную чувствительность.

» Иногда такие переломы становятся видимыми только при заживлении в результате формирования костной мозоли:

- при первичном исследовании переломы ребер могут не визуализироваться, если они без смещения;
- при повторном рентгенографическом исследовании, выполненном через несколько дней после травмы, переломы начинают визуализироваться;
- раннее лечение неосложненных переломов ребер схоже с лечением ушибов ребер; при этом отсроченная диагностика не препятствует назначению терапии.

» Чаще всего ломаются IV–IX ребра.

» Переломы ребер чаще всего бывают множественными.

» Чаще всего являются результатом тупой травмы грудной клетки.

» Изолированные переломы ребер:

- отрывные переломы, часто бывают связаны с травмой позвоночника;
- отрывные в месте прикрепления лестничных мышц.

» Переломы I ребра чаще всего сочетаются с переломами других ребер и являются маркером высокоэнергетической травмы грудной клетки:

- защищены ключицей, лопаткой;

- в 2–3% случаев наблюдается повреждение бронхов и в 10% случаев — аорты;
- при нетравматических переломах I ребра частота поражения сосудов невелика.

» Флотирующая створка (встречается у 20% пациентов после сильной травмы):

- при этом наблюдаются сегментарные переломы трех или более ребер или переломы пяти или более расположенных рядом ребер;
- симптом реберного крючка: ребра приобретают форму «хобота слона» (из-за ротации сегментарных переломов).

▸ УЗИ может помочь в диагностике переломов ребер.

» Однако это трудоемкое исследование, для того чтобы его использовать в каждодневной практике.

▸ Сцинтиграфия скелета является довольно чувствительным методом диагностики стрессовых переломов и костных метастазов.

КТ-семиотика

▸ КТ: первично применяется для оценки целостности скелета и выявления сопутствующих поражений внутренних органов.

Рекомендации по лучевой диагностике

▸ Оптимальный метод диагностики: рентгенография органов грудной полости.

Дифференциальный диагноз

Патологический перелом

▸ Не находятся на одной линии.

▸ Не наблюдается сопутствующего пневмоторакса и других признаков травматического поражения.

▸ Могут возникать даже при незначительной травме.

▸ Литические и вследствие повышенного растяжения.

Торакостомическая трубка

▸ При КТ торакостомические трубки можно перепутать с переломами ребер, включая переломы со смещением.

Патоморфология

▸ Этиология.

▸▸ Прямой удар.

▸▸ Сдавление (в том числе и при контактных видах спорта).

▸▸ Тяжелый кашель.

▸▸ Флотирующая створка: отмечается парадоксальное движение флотирующего сегмента при дыхании (внутрь на вдохе и кнаружи на выдохе).

▸▸ Стрессовые переломы ребер не типичны:

- типичные локализации: первое ребро в переднелатеральном отделе, латеральные отделы IV–IX ребер, заднемедиальные отделы верхних ребер;
- наблюдаются (переломы Дюффера) у игроков в гольф, байдарочников, гребцов, пловцов, занимающихся тяжелой атлетикой, танцоров балета.

▸▸ Незначительная травма у пациентов с остеопорозом.

Клиника

Симптоматика

▸ Наиболее типичные проявления:

▸▸ Боль в грудной клетке или боль при глубоком дыхании, чихании или кашле, сопровождающаяся повышенной чувствительностью и припухлостью в области сломанного ребра.

▸▸ Дифференциальная диагностика боли в грудной клетке включает тяжелую контузию ребер, отрыв костной части ребра от хрящевой, растяжение мышц и пневмоторакс.

▸▸ Переломы ребер часто возникают в результате тупой травмы грудной клетки или сердечно-легочной реанимации:

- сочетаются с переломами грудных позвонков и грудины;
- переломы после проведения сердечно-легочной реанимации возникают в 30% случаев.

▸▸ Переломы ребер при кашле возникают чаще всего у женщин, страдающим хроническим кашлем:

- чаще поражаются средние ребра в латеральных их отделах;
- могут наблюдаться у пациентов с коклюшем и после промывания носа.

▸ Осложнения включают: пневмоторакс, гемоторакс, разрыв легкого и контузию легкого.

▸ Изолированный перелом I ребра может наблюдаться у спортсменов.

▸ Флотирующая створка.

▸▸ Протекает бессимптомно у 1/3 пациентов.

▸▸ Флотирование крупного сегмента может привести к развитию дыхательных нарушений.

▸▸ Требует ранней интубации.

▸▸ Травматическая внегрудная межреберная грыжа (легкого) встречается крайне редко.

▸ Иногда острые концы сломанных ребер могут повреждать внутренние органы (диафрагму, аорту, дыхательные пути и сердце).

▸ Пациенты с переломом ребер должны наблюдаться по поводу развития отсроченного гемоторакса.

▸ От числа сломанных ребер зависят показатели нетрудоспособности и смертности пациентов.

▸ Ателектаз является довольно частым осложнением перелома ребер.

Течение заболевания и прогноз

▸ Разрешается с образованием костной мозоли.

▸ Несращение и псевдоартроз наблюдаются редко.

▸ Множественные двусторонние «старые» переломы ребер часто выявляются у алкоголиков.

Лечение

▸ Симптоматическое купирование болевого синдрома.

▸▸ У пациентов после травмы применение эпидуральной анестезии связано с уменьшением частоты возникновения пневмоний и уменьшением длительности механической вентиляции.

▸ Хирургическая фиксация выполняется редко.

▸ Применение кратковременной механической вентиляции и назначение вентиляции с положительным давлением позволяет стабилизировать флотирующий фрагмент.

Перелом ребер и флотирующая створка представлены на рис. 1.4.

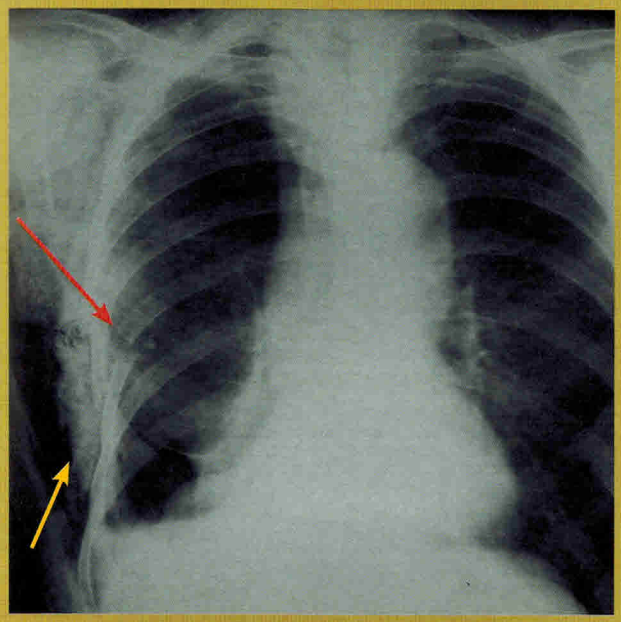

Рис. 1.4.1. Перелом VI ребра. Подкожная и межмышечная эмфизема. Обзорная рентгенограмма (прямая проекция)

Отмечается перерыв кортикального слоя VI ребра и симптом «ступеньки» (стрелка). Отмечается скопление воздух в мягких тканях груди (желтая стрелка)

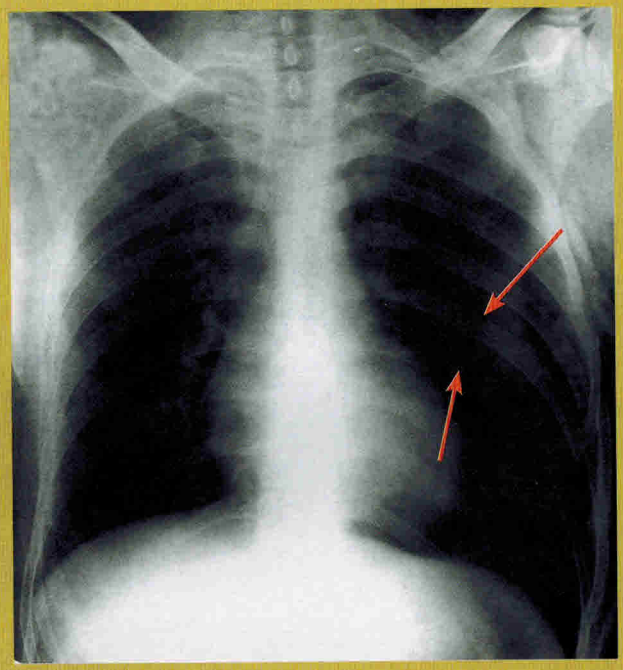

Рис. 1.4.2. Перелом VI, VII ребер слева.
Обзорная рентгенограмма (прямая проекция)

Отмечается перерыв кортикальных слоев VI, VII ребер слева и симптом «ступеньки» (стрелки)

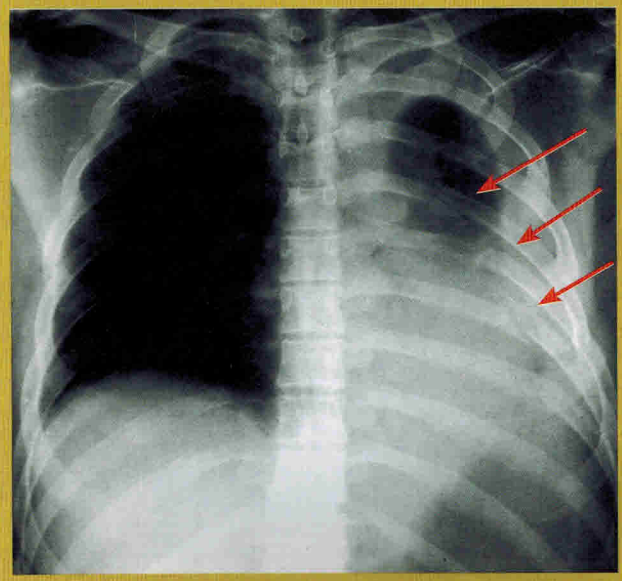

Рис. 1.4.3. Перелом III–V ребер слева.
Обзорная рентгенограмма (прямая проекция)

Отмечается перерыв кортикального слоя III–V ребер слева и симптом «ступеньки» (стрелки)

а)

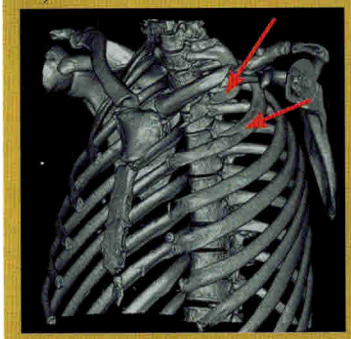

б)

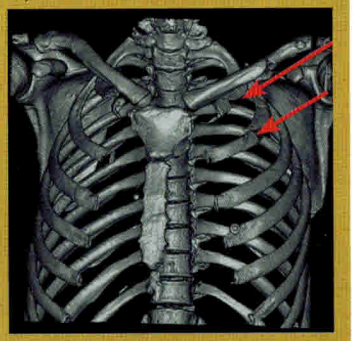

в)

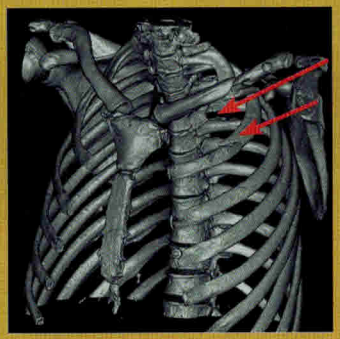

Рис. 1.4.4. Перелом I, II ребер слева. КТ. SSD-реконструкция

На SSD-реконструкциях отчетливо визуализируются переломы I, II ребер слева (стрелки)

а)

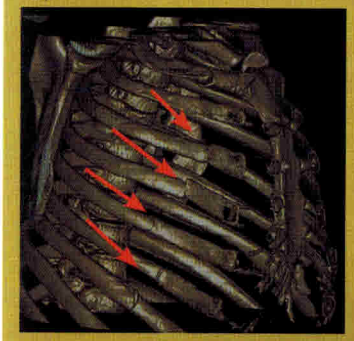

б)

в)

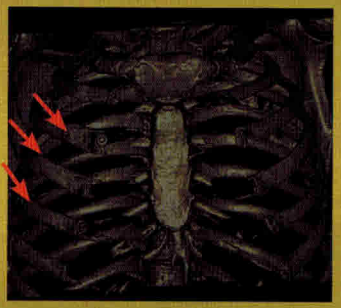

Рис. 1.4.5. Перелом IV–VIII ребер справа. КТ. SSD-реконструкция

На SSD-реконструкциях отчетливо визуализируются переломы ребер (стрелки)