Содержание

Коллектив авторов IX
Введение XI
Предисловие XII
Благодарность XIII

Раздел I. ***КОНСЕРВАТИВНЫЙ ПОДХОД К СПОРТИВНЫМ ТРАВМАМ*** **1**

1. Обзор ведения спортивных травм **3**
Стефен М. Перл (Stephen M. Perle)

2. Судебно-медицинские установки в спортивной медицине . . . **10**
Томас Р. Дейли (Thomas R. Daly), Данте М. Филетти (Dante M. Filetti)

3. Физиологические реакции при упражнениях, физическое соответствие и тренировка на выносливость сердечно-сосудистой системы **15**
Джозеф П. Хорнбергер (Joseph P. Hornberger)

4. Консервативная реабилитация при спортивных травмах **44**
Уильям Дж. Мореа (William J. Moreau), Лэрри Дж. Кинтнер (Larry J. Kintner), Эдвард Дж. Риан III (Edward J. Ryan III)

5. Принципы манипуляций в спортивной медицине **62**

5А/ Манипуляции на позвоночнике **62**
Томас Ф. Бергман (Thomas F. Bergmann)

5Б/ Манипуляции на суставах вне позвоночника **81**
Джерри Дж. Прованс (Gerry G. Provance)

Раздел II. ***ЛОКАЛЬНО-СПЕЦИФИЧЕСКИЕ СПОРТИВНЫЕ ТРАВМЫ*** **121**

6. Спортивная травма головы **123**
Дейл К. Джонз (Dale K. Johns)

7. Шейный отдел позвоночника **150**
Рик С. Салуга (Rick S. Saluga)

8. Травмы грудного отдела позвоночника **166**
Стивен М. Скуроу (Steven M. Skurow)

9. Травмы поясничного отдела позвоночника **180**
Скотт Д. Бэнкс (Scott D. Banks)

10. Туловище и внутренние органы **212**
Дональд Д. Аспегрен (Donald D. Aspegren)

11. Плечо **227**
Маргарет Е. Карг (Margaret E. Karg), Джон Дж. Данчик (John J. Danchik)

12. Локоть, запястье и кисть 259
Джоэл П. Кармихаэл (Joel P. Carmichael)

13. Спортивные травмы таза, тазобедренного сустава и бедра . . 330
Стефен М. Перле (Stephen M. Perle)

14. Коленный сустав. 376
Томас А. Соуза (Thomas A. Souza)

15. Биомеханика стопы и голеностопного сустава 433
Томас К. Михауд (Thomas C. Michaud)

16. Травмы нижней конечности, голеностопного сустава и стопы 470
Тед Л. Форкум (Ted L. Forcum)

Раздел III. ***СПЕЦИАЛЬНЫЕ ДИСКУССИИ*** 537

17. Женщина-спортсменка 539
Абигаил А. Ируин (Abigail A. Irwin)

18. Молодой спортсмен. Специальные дискуссии 568
Мэрианн С. Генгенбах (Marianne S. Gengenbach), Робин А. Хантер (Robin A. Hunter)

19. Пожилой спортсмен 608
Д.А. Лосон (D.A. Lawson)

Раздел IV. ***ВАЖНЫЕ ВОПРОСЫ В СПОРТИВНОЙ МЕДИЦИНЕ*** 623

20. Диагностические изобразительные средства при спортивных травмах 625
Норман У. Кеттнер (Norman W. Kettner), Майкл С. Бэрри (Michael S. Barry)

21. Тепловидение спортивных повреждений 672
Дэвид Дж. БенЭлиаху (David J. BenEliyahu)

22. Сила и кондиция спортсменов 688
Майкл Лихи (Michael Leahy)

23. Питание спортсменов 711
Джеймс М. Гербер (James M. Gerber)

24. Анаболические стероиды 743
Мауро Г. Ди Паскуаль (Mauro G. Di Pasquale)

12

Локоть, запястье и кисть

Джоэл П. Кармихаэл (Joel P. Carmichael)

Главным предметом обсуждения этой главы является консервативное лечение повреждений локтевого, лучезапястного суставов и кисти. Иммобилизационные шины, корсеты и другие поддерживающие устройства или повязки приносят наибольшую пользу при повреждении этих частей опорно-двигательного аппарата человека. Вследствие относительно низкой доли мышечной массы в отношении костных образований широко распространенными видами переломов являются травмы ниже локтя. Наилучшим лечением некоторых типов повреждений, рассматриваемых в данной главе, является хирургическое. Это особенно касается спортсменов высшей квалификации. Необходимость хирургических вмешательств уже обсуждалась, где это было необходимо. Уровень диагностических или консервативных методов лечения зависит от потребностей спортсменов, их спортивного мастерства, возраста и типа спортивной деятельности. Как и в других областях консервативного лечения, решение о методе, характере или типе избранного вида лечения, особенно для спортсмена, является очень ответственным делом.

ЛОКОТЬ

Большинство видов спорта требует особенно внимательного отношения к кисти спортсменов. Способность ориентировать кисть в пространстве является прижизненным качеством любого человека. Особенно она важна для спортсменов в бейсболе, стрельбе, гимнастике и зависит от функционально-динамической подвижности в локтевом суставе. Вследствие того, что на кисть и лучезапястный сустав приходятся значительные физические силовые нагрузки, которые берут начало с уровня локтевого сустава, его стабильность и здоровый суставной хрящ определяют успех спортивных занятий.

Подвижность локтевого сустава и суставов предплечья является комплексной. Силы, приходящиеся на локтевой сустав во время выполнения физического упражнения или во время спортивных соревнований, почти всегда очень значительны и диспропорциональны, причем очень часто они приводят к повреждениям мягких тканей. Чтобы более эффективно представлять себе все возможные повреждения локтевого сустава, нужно очень глубоко знать анатомию и биомеханику этой важной области.

Клиническая анатомия локтя

Локтевой сустав человека относят к кубитальному суставу верхней конечности, который состоит из трех отдельных, но функционально связанных сочленений: плечелоктевого, лучеголовчатого и проксимального лучелоктевого (рис. 12.1).

Плечелоктевой сустав соединяет головку суставного конца плечевой кости и ее углубление и венечный отросток локтевой кости. Блок имеет суставной хрящ, выстилающий его переднюю и нижнюю поверхности. Сзади он ориентируется косо благодаря полному разгибанию локтевого сустава в анатомической позиции; предплечье находится под углом незначительного вальгусного склонения в отношении дистального конца плечевой кости. Этот угол называют несущим углом, составляющим в среднем 10—15°. Наблюдается заметный недостаток покрытия суставным хрящом передней поверхности венечного отростка и суставной поверхности локтевого отростка сзади. Эта анатомическая особенность строения локтевого сустава часто неправильно интерпретируется артроскопически как патология [*1*]. Лучеголовчатый сустав формируется суставной поверхностью головки плечевой кости и головкой лучевой кости. Головка плечевой кости сферичной формы покрывается суставным хрящом по ее передней и нижней поверхностям. В то же время головка лучевой кости слегка вогнута для соединения с выпуклой поверхностью головки плечевой кости.

Головка лучевой кости в свою очередь состоит из выпуклого разрастания костной ткани по окружности несколько выше уровня шейки лучевой кости. Здесь эта анатомическая область сужена и покрыта гиалиновым хрящом для сочленения с углублением лучевой кости в проксимальном конце локтевой кости, образуя проксимальный лучелоктевой сустав. Головка лучевой кости удерживается на месте очень прочной кольцевой связкой, представляющей колоколоподобное фиброзное образование, особенно у лиц пожилого возраста, с меньшей окружностью снизу, чем сверху.

Медиальная и латеральная стабильность обеспечивается погружением локтевого отростка в соответствующую ему ямку плечевой кости при полном разгибании локтевого сустава. Когда аппарат олек-

Рис. 12.1. Локтевой сустав, также называемый кубитальным суставом, состоит из трех частей: плечелоктевого, лучеголовчатого и проксимального лучелоктевого суставов.

ранона не погружается в его ямку, стабильность локтевого сустава обеспечивается коллатеральными связками со стороны локтевой и лучевой костей. Медиальная (со стороны локтевой кости) коллатеральная связка состоит из трех пучков: переднекосой очень прочной связки, тонкой (фенообразная задняя) связки и наконец поперечной связки, напрягающей дистальное прикрепление передней косой связки и задние пучки, идущие проксимально к концу локтевой кости. Знание точек прикрепления всего связочного комплекса очень важно для представления о медиальных связочных повреждениях. Прикрепления к плечевой кости располагаются на уровне вершины медиального надмыщелка плечевой кости, несколько медиальнее на «опорной» стороне мыщелка. Тело связки, как струна переднего косого брюшка на уровне ее вступления, прикрепляется к медиальному краю венечного отростка локтевой кости. Слабый задний пучок связки прикрепляется к медиальному краю локтевого отростка. Передний косой пучок становится напряженным при разгибании локтевого сустава, в то время как задний пучок напрягается при его сгибании. Поперечная связка углубляется в мешок, главным образом предназначенный для блока плечевой кости (рис. 12.2).

Рис. 12.2. Три составные части (локтевой) медиальной коллатеральной связки локтевого сустава.
1 — передний пучок, 2 — задний пучок и 3 — косой пучок.

Латерально-локтевой сустав стабилизируется лучевой (латеральной) коллатеральной связкой. Ее верхушка проксимально прикрепляется к латеральному надмыщелку плечевой кости, а основание смешивается с кольцевой связкой лучевой кости. Кольцевая связка петляет вокруг головки лучевой кости, а ее концы прикрепляются к краям вырезки этой кости.

Тонкая суставная капсула полностью окружает три сустава локтевого комплекса. Полость сустава распространяется на проксимальный лучелоктевой, плечелоктевой и лучекапителлярный суставы. Суставная капсула отграничивается спереди двуглавой и плечевой мышцами, а сзади — трехглавой мышцей и сухожилиями. Эти анатомические взаимоотношения играют важную роль при возникновении задних вывихов и надмыщелковых переломов плечевой кости на уровне локтевого сустава. Эти очень серьезные повреждения могут вызывать контузию или разрыв плечевой и/или двуглавой мышц, провоцируя формирование гетеротопической оссификации (рис. 12.3). Синовиальная оболочка суставной капсулы локтевого сустава распространяется несколько дистальнее кольцевой связки лучевой кости. Ее дистальное распространение проходит под кольцевой связкой и называется мешкообразным заворотом. Фиброзная капсула полностью окружает локтевой сустав. Ее передний и задний аспекты очень тонки и слабы. Латеральная часть фиброзной

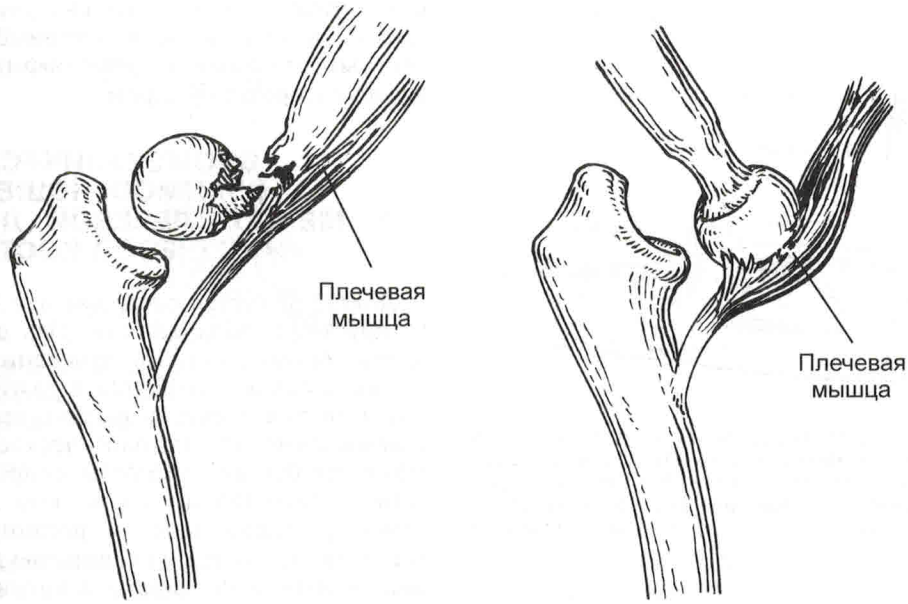

Надмыщелковый перелом плечевой кости

Задний вывих

Рис. 12.3. Оссифицирующий миозит может возникать на месте повреждения плечевой мышцы и дистального конца двуглавой мышцы. Обычно это бывает при надмыщелковом переломе плечевой кости или заднем вывихе локтевого сустава. Внутримышечное кровоизлияние приводит к гетеротопическому костеобразованию.

капсулы укрепляется коллатеральными связками, которые описаны ранее. Фиброзная капсула прикрепляется к проксимальному краю венечного отростка спереди от лучевой ямки, но не по верхнему краю олекрановой ямки и сзади. Прикрепление фиброзной капсулы в дистальном направлении захватывает область краев зарубки блока, а также передний край венечного отростка и кольцевую связку.

Плечевая артерия проходит спереди и внедряется в капсулу сустава медиальнее сухожилия двуглавой мышцы, в области переднего кубитального пространства. Локтевой сустав обеспечен очень мощным коллатеральным кровоснабжением, получая кровоток от плечевой артерии. Однако Haraldson [*2*] показал, что кровоснабжение головки плечевой кости в значительной степени ограничивается после 10-летнего возраста у подростков. Недостаточное кровоснабжение, усиленное частыми эпизодами травм у метающего снаряды молодого спортсмена или гимнаста, может вызывать разрыв этой магистрали и нарушение всего кровообращения верхней конечности. Вместе с тем предполагают, что это может вызывать появление остеонекроза головки плечевой кости (известного как заболевание Panner) у более юных лиц, а также — расслаивающий остеохондрит у подростков. Рассекающий остеохондрит локтевого сустава представляет собой ишемический некроз головки плечевой кости.

Существуют интимные взаимоотношения между капсулой сустава и нейрососудистыми образованиями верхней конечности. Срединный нерв проходит спереди суставной капсулы, медиальнее плечевой артерии. Он также располагается медиальнее сухожилия двуглавой мышцы. Кожно-мышечный нерв иннервирует плечевую и двуглавую мышцы выше уровня локтевого сустава. Его называют латеральным переднеплечевым кожным нервом. Лучевой нерв спускается спереди в сторону на латеральный надмыщелок плечевой кости, снизу от плечевой и плечелучевой мышц. Локтевой нерв пересекает локтевой сустав в кубитальном туннеле сзади медиального надмыщелка плечевой кости. Ход нервов, проходящих вокруг локтевого сустава, описывается в деталях, когда говорят о повреждении каждого из них.

Сгибательно-пронаторные мышцы берут начало от внутреннего надмыщелка плечевой кости. Мышцы — разгибатели лучезапястного сустава и кисти начинаются в области наружного надмыщелка плечевой кости. Длинный разгибатель лучезапястного сустава начинается выше начала общего разгибательного комплекса на уровне латерального надмыщелкового хребта. Короткий разгибатель кисти начинается в области наружного надмыщелка плечевой кости в области начала общего разгибателя кисти (рис. 12.4). Его начало клинически важно, потому что сухожилие короткого разгибателя кисти, по мнению многих авторов, наиболее часто вовлекается в воспалительный процесс при синдроме «теннисного локтя» [*3—7*]. Костное прикрепление сухожилия короткого разгибателя кисти весьма мало по сравнению с общим костным прикреплением локтевого разгибателя кисти и длинного разгибателя лучевой мышцы кисти [*8*]. Латеральный надмыщелок плечевой кости имеет очень скудное перекрытие из надкостницы и содержит матрикс из волокнистого хряща, гиалинового хряща, кальсифицированный хрящ и костную ткань в месте прикрепления сухожильных образований.

Клиническая оценка локтя

ОБСЛЕДОВАНИЕ/НАБЛЮДЕНИЕ

Полный сбор анамнестических данных должен осуществляться перед выполнением клинического обследования. Детальное описание механизма травматического повреждения, включая направленность и степень тяжести травмирующего воздействия на локтевой сустав, является наиболее ценным при выяснении природы и сущности его функционального состояния. Локализация боли должна определяться настолько четко, насколько возможно с точки зрения клинического анамнеза.

Физическое исследование повреждения локтевого сустава начинают с его осмотра с точки зрения отклонения от нормы. Острые или подострые повреждения локтевого сустава сопровождаются отеком, покраснением кожных покровов, ссадинами и изменением кожи, а также изменением костно-суставных ориентиров, особенно несущего угла. Несущий угол локтевого сустава в норме равен 10—15°. Изменения в величине этого угла могут сопровождаться клинически улавливаемой болью во внутреннем аспекте локтевого сустава из-за чрезмерной вальгусной перегрузки этого сустава. Постоянное перенапряжение верхней конечности спортсменом или неправильное применение спортивной техники выполнения физического упражнения может привести к дискомфорту или болезненности, что должно находиться в центре внимания врача. Следует также проверить состояние шейного отдела позвоночника, плечевого, лучезапястного суставов и кистей. У спортсменов, занимающихся бросками или метанием копья, молота или ядра, могут развиться признаки сгибательной контрактуры в доминантной руке. Документальное отражение различий между доминантной и недоминантной верхними конечностями очень важно для динамической оценки прогрессирования патологии локтевого сустава. Изменение в окружности верхней конечности может быть демонстративным при ограничении функции или иммобилизации верхней конечности после повреждения. Хирургические рубцы, остающиеся после открытой репозиции вывихов или переломов, или метки после артроскопических процедур могут свидетельствовать о предшествующем повреждении в области локтевого сустава, поэтому необходимо ознакомиться с соответствующими документами о проведенных в прошлом различных хирургических вмешательствах.

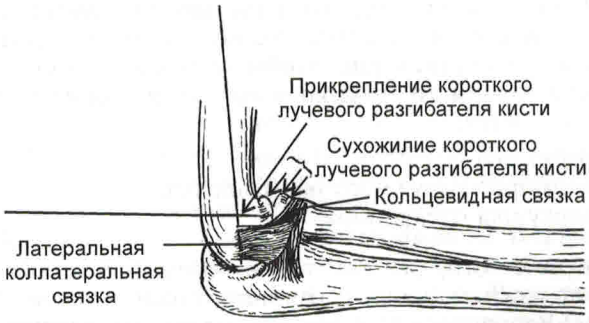

Рис. 12.6. Расположение начала короткого лучевого разгибателя кисти. Точка костной связи располагается вдоль горизонтальной линии, когда она достигает вертикальной линии, обозначенной здесь.

ПАЛЬПАЦИЯ

Пальпация поврежденной области локтевого сустава очень часто полезна при выявлении поврежденных структур. Начиная с области шейного отдела позвоночника, постепенно и нежно спускаясь в сторону внутреннего и наружного надмыщелков плечевой кости к олекранону, пальпаторно определяют порочное положение костно-суставных образований локтевого сустава. Костные ориентиры его анатомической области должны прощупываться тремя пальцами кисти. При сгибании локтевого сустава под углом 90° эти вышеуказанные опознавательные точки, как известно, образуют равнобедренный треугольник. Его конфигурация может оказаться неправильной при переломах, особенно ярко проявляясь у детей и подростков.

Определение расположения локтевого нерва осуществляется с помощью пальпации внутреннего аспекта локтевого сустава; не следует забывать сравнивать ощущения больного при сгибании и разгибании локтя. Это наиболее чувствительный способ для определения, например, подвывиха локтевого сустава. Уплотнение тканей в области боковых связок локтевого сустава обязательно должно выявляться пальпацией, при которой самым чувствительным прибором являются подушечки пальцев врача, причем требуется предельная осторожность при манипулировании, особенно в области прикрепления локтевой коллатеральной связки, путем повторяющихся приемов пальпации [*1*].

Пальпация места соединения короткого лучевого разгибателя кисти с плечевой костью в области наружного надмыщелка является ценной при определении пальпаторной боли по наружной поверхности локтевого сустава. При сгибании поврежденного локтя под углом 90° сразу же по соседству с минимальной территорией наружного надмыщелка плечевой кости можно прощупать тонкие мышечные волокна сухожильно-мышечного комплекса длинного лучевого разгибателя кисти [*8*]. Это место можно точно определить (при сгибании локтевого сустава под углом 90°) путем обнаружения места пересечения линии, проведенной по переднелатеральному краю сухожилия трехглавой мышцы, с проксимальным продолжением линии, проведенной по латеральному аспекту лучевой кости. Костное начало короткого лучевого разгибателя кисти располагается вдоль горизонтальной линии, когда он достигает вертикальной линии (рис. 12.6). Дистальнее наружного надмыщелка поверхностная часть короткого лучевого разгибателя кисти сухожилия может прощупываться, т.е. оно лежит между брюшком длинного лучевого разгибателя кисти и местом отхождения мышцы—разгибателя пальцев (см. рис. 12.4

Прощупываемое уплотнение в области сухожилия короткого лучевого разгибателя кисти указывает на наличие тендинита (также терминологически обозначенного как латеральный теннисный локоть).

Легкое надавливание используют при пальпации головки лучевой кости над лучекапителлярным суставом во время очень легкой супинации и пронации предплечья. Наличие внутрисуставной жидкости можно установить с помощью поверхностной пальпации сзади и снаружи головки лучевой кости. Определение выпота является очень трудным по медиальной стороне самого локтевого сустава.

Сгибание локтевого сустава до 15° позволяет пальпировать локтевой отросток и его ямки сзади локтевого сустава. Внутренний и наружный аспекты локтевого сустава могут прощупываться, используя этот метод, позволяя обследующему врачу определить патологию между заднемедиальным и заднелатеральным отделами локтевого сустава.

ДИАПАЗОН ПОДВИЖНОСТИ

Активный и пассивный объем

Активный объем подвижности локтевого сустава в норме составляется из разгибания до 0° и сгибания до 145°. Кроме того, локтевой сустав может двигаться пассивно до угла 160° сгибания. Способность локтевого сустава переразогнуться более чем до 5 или 10° является нормальной у некоторых индивидов.

Пронация и супинация измеряются из нейтральной позиции, при которой руку удерживают в плоскости перпендикулярно поперечной плоскости локтевого сустава. Из нейтрального положения пронация и супинация составляют 80—90°. Величины диапазона подвижности говорят о выявлении особого вида повреждения локтевого сустава, обязательно при сравнении со здоровой стороной.

Исследование суставной игры

Выявление суставной игры как дополнительных движений в локтевом суставе включает продольно-осевую дистракцию локтевой кости в отношении плечевой, варусные/вальгусные варианты подвижности локтевой кости в отношении плечевой кости (в положении сгибания локтя), верхние/нижние типы соскальзывания лучевой кости в отношении локтевой и дорсальные/вентральные соскальзывающие движения головки лучевой кости в отношении локтевой кости и головки плечевой кости при разгибании локтевого сустава. Ротация головки лучевой кости в проксимальном лучелоктевом суставе ограничивается при выполнении первичной супинации из-за действия мышц—пронаторов предплечья и при выполнении пронации предплечья путем компрессии мягких тканей, покрывающих диафизы костей предплечья, когда лучевая и локтевая кости взаимно перекрещены. Поэтому истинная суставная игра оценивается смещением головки лучевой кости во время ротации предплечья, что не всегда возможно. Суставная игра в локтевом суставе может оказывать свое влияние только благодаря суставной игре в дистальном лучелоктевом сочленении и определяется с помощью исследования подвижности в локтевом суставе в несколько избыточном и дополнительном объеме.

Продольная дистракция локтевой кости в отношении лучевой кости выявляется в положении больного лежа на спине, при сгибании локтевого сустава под углом 90°, а предплечья — в положении супинации. Врач удерживает проксимальную часть предплечья строго в области переднего локтевого сгиба, используя свою межпальцевую складку между большим и указательным пальцами кисти в качестве контакта кистей обследующего и руки исследуемого. Противоположная кисть используется, чтобы прочно удерживать лучезапястный сустав спортсмена, производя супинацию предплечья. Проксимальный конец локтевой кости смещается вверх благодаря давлению, созданному межпальцевой складкой кисти вдоль линии, описанной как продольная ось плеча (рис. 12.7, А).

Второй прием вовлекает стабилизацию переднекубитального пространства напротив исследовательского стола с помощью межпальцевой складки между большим и указательным пальцами кисти исследующего врача во время приложения дистракционной силы к лучезапястному суставу обследуемого (рис. 12.7, Б). С помощью такой техники можно в значительной степени мобилизовать локтевой сустав, когда проверяют суставную игру.

Третий прием включает дистракцию дистального конца плечевой кости спортсмена при сгибании локтя под углом 20—30°. Дистальная часть локтевой кости захватывается между большим пальцем и остальными пальцами кисти, а дистракционная сила создается путем отталкивания дистального конца локтевой кости вместе с наружным поворотом предплечья и тела обследующего (рис. 12.7, В). С точки зрения лечения этот прием обладает существенным преимуществом, позволяющим обеспечить мобилизацию локтевого сустава во время разгибания предплечья при нижнем соскальзывании локтевой кости. Все вышеуказанные приемы растягивают фиброзную капсулу локтевого сустава.

Медиальная и латеральная трансляция блока (трохлеи) плечевой кости в отношении седловидной поверхности коронарного отростка локтевой кости оценивается в положении больного лежа на спине с расслабленным локтем, находящимся в минимальной степени сгибания, а предплечья — в положении супинации. Дистальный конец локтевой кости прочно удерживается между кистью и телом обследующего врача. Задняя поверхность локтевого сустава удерживается другой кистью врача, когда он осуществляет нежное медиальное или латеральное давление на сустав, чтобы оценить нормальную, слегка пружинящую суставную игру локтевого сустава (рис. 12.8). Потеря суставной игры при выполнении этих маневров будет предотвращать важные замещающие движения за счет локтевой кости во время пронации и супинации предплечья.

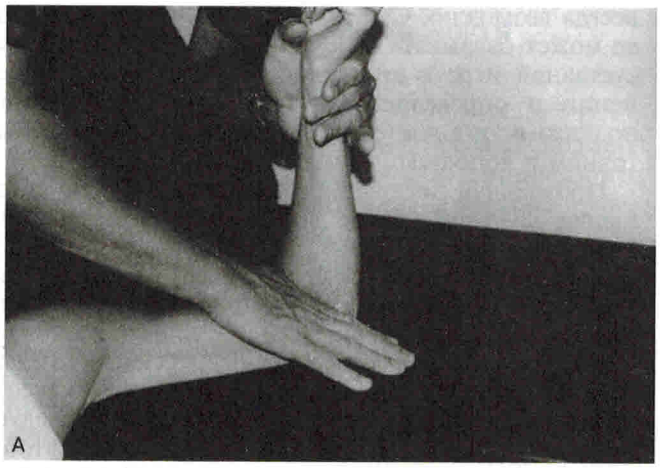

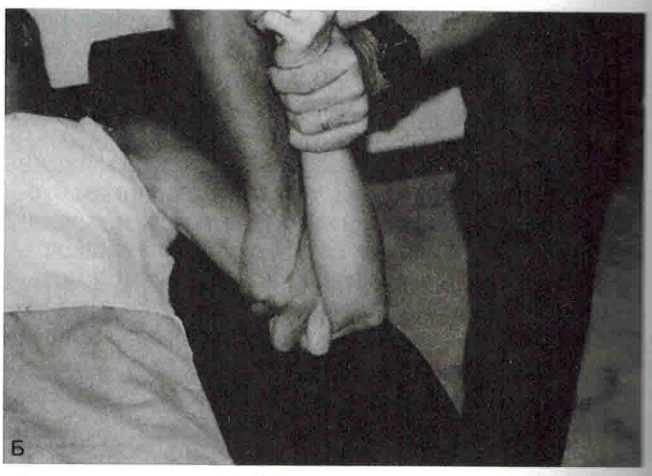

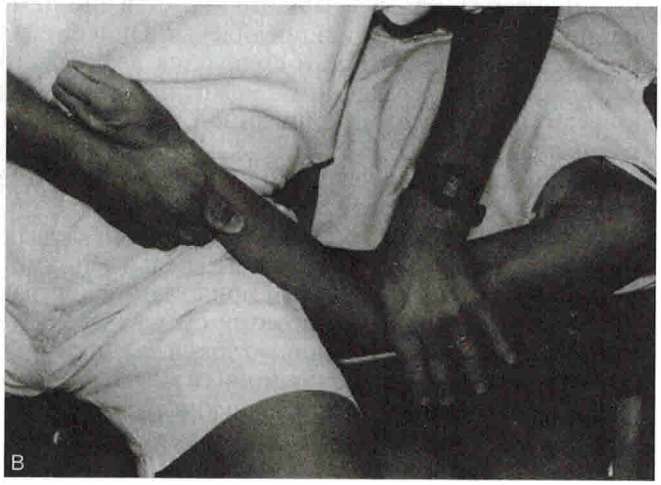

Рис. 12.7. А, Б, В. Изображение трех методов оценки продольно-осевой дистракции плечелоктевого сустава. У каждого из них свои преимущества.

Верхнее или нижнее соскальзывание лучевой кости в отношении локтевой кости выявляется путем фиксирования дистального конца плечевой кости на столе у больного, лежащего на спине. Предплечье удерживается свободной кистью обследующего лица. Производят продольно-осевую дистракцию путем смещения лучевой кости в сторону от самого локтевого сустава и вдоль его продольной оси. Один или два пальца фиксирующей кисти могут использоваться для того, чтобы осуществлять мониторинг подвижности головки лучевой кости (рис. 12.9).

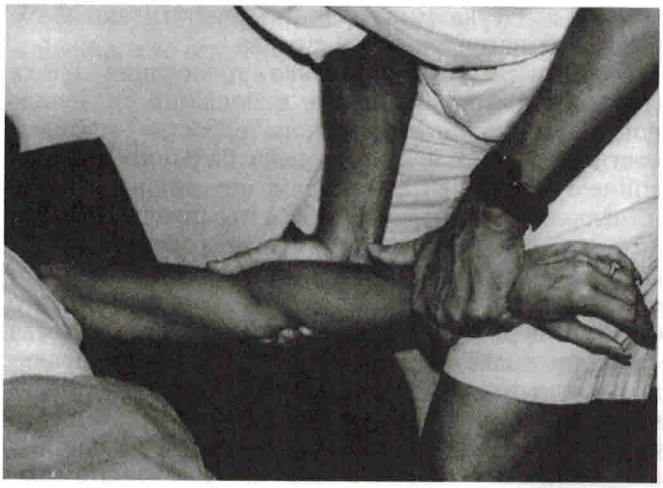

Рис. 12.8. Оценка медиального или латерального соскальзывания локтевой кости в отношении плечевой кости.

Дорсальное и вентральное соскальзывание головки лучевой кости выполняют путем захвата внутреннего аспекта дистальной плечевой области больного, в то же время больной захватывает руку обследующего врача таким же способом. Рука больного удерживает головку лучевой кости между большим пальцем кисти и медиальным аспектом согнутого первого пальца кисти на уровне проксимального межфалангового сустава. Затем поворачивают головку лучевой кости дорсальнее и вентральнее. Этот способ может также применяться для оценки суставной игры лучелоктевого сочленения. Оказываемое сопротивление этому дополнительному движению со стороны мягких тканей будет в первую очередь влиять на пронацию и супинацию предплечья.

Второй метод оценки суставной игры на уровне головки лучевой кости при вентральном соскальзывании приходится на предплечье больного, находящегося в некоторой степени пронации при полном разгибании локтевого сустава. Дистальный конец лучевой кости удерживают в положении пронации

ются как обычное растяжение, приводящее к хронической нестабильности и боли [*16*]. Рутинные рентгенограммы часто бывают отрицательными почти в половине всех случаев разрывов связок, существующих без самих переломов. Стрессовые рентгенограммы обоих больших пальцев кистей должны быть выполнены для сравнения. Местное расширение межкостных пространств или подвывих всегда связаны с разрывами связок.

Как и при других скрытых повреждениях костей, сцинтиграфическое исследование может быть полезным для выявления переломов пястных костей и фаланг пальцев, невидимых на обычных рентгенограммах. ЯМР и КТ-сканнирование не применяются в общей практике лечения спортивных повреждений кистей, хотя эти методы могут быть необходимыми для выявления вторичных воспалительных процессов и сосудистых повреждений кисти.

Наиболее часто встречающиеся спортивные повреждения запястья и кисти

Несмотря на лечение, обусловленное выявлением той или иной патологии, уровень участия спортсмена в спортивной деятельности (т.е. профессионал или любитель — член национальной или интернациональной команды, локального/государственного уровня) является очень важным фактором в обеспечении организации восстановления спортсменов после причиненного им ущерба от спортивного повреждения. Наиболее акцентуированным является их способность снова приступить к спортивным соревнованиям. Соответственно этому учитываются все особенности повреждения, оказания квалифицированной травматологической помощи, а также восстановительной реабилитационной программы. Желанием спортсмена могут быть только консервативные методы лечения и восстановления, а не хирургические вмешательства. К сожалению, существует тенденция у спортсменов и их руководителей отложить лечение, насколько возможно, при многих повреждениях связок или более сложных повреждениях в лучезапястном суставе до наступления конца спортивного сезона.

Хотя переломы костей кисти могут срастаться клинически и структурально в течение 6—8 нед, для созревания коллагеновой субстанции при повреждениях связок может потребоваться 6—9 мес до полного и прочного восстановления [*98*]. Ловкость, подвижность и сила спортсмена могут поддерживаться или полностью восстанавливаться во время проведения реабилитации. Цели и задачи реабилитационной программы представлены на рис. 12.38. Повторное участие в спортивной деятельности и тем более в спортивных соревнованиях зависит от типа повреждения и времени выздоровления.

ПЕРЕЛОМЫ ЗАПЯСТЬЯ И КИСТИ

Во время спортивного соревнования спортсмены и их тренеры могут очень часто игнорировать повреждения лучезапястного сустава и кисти. К сожа-

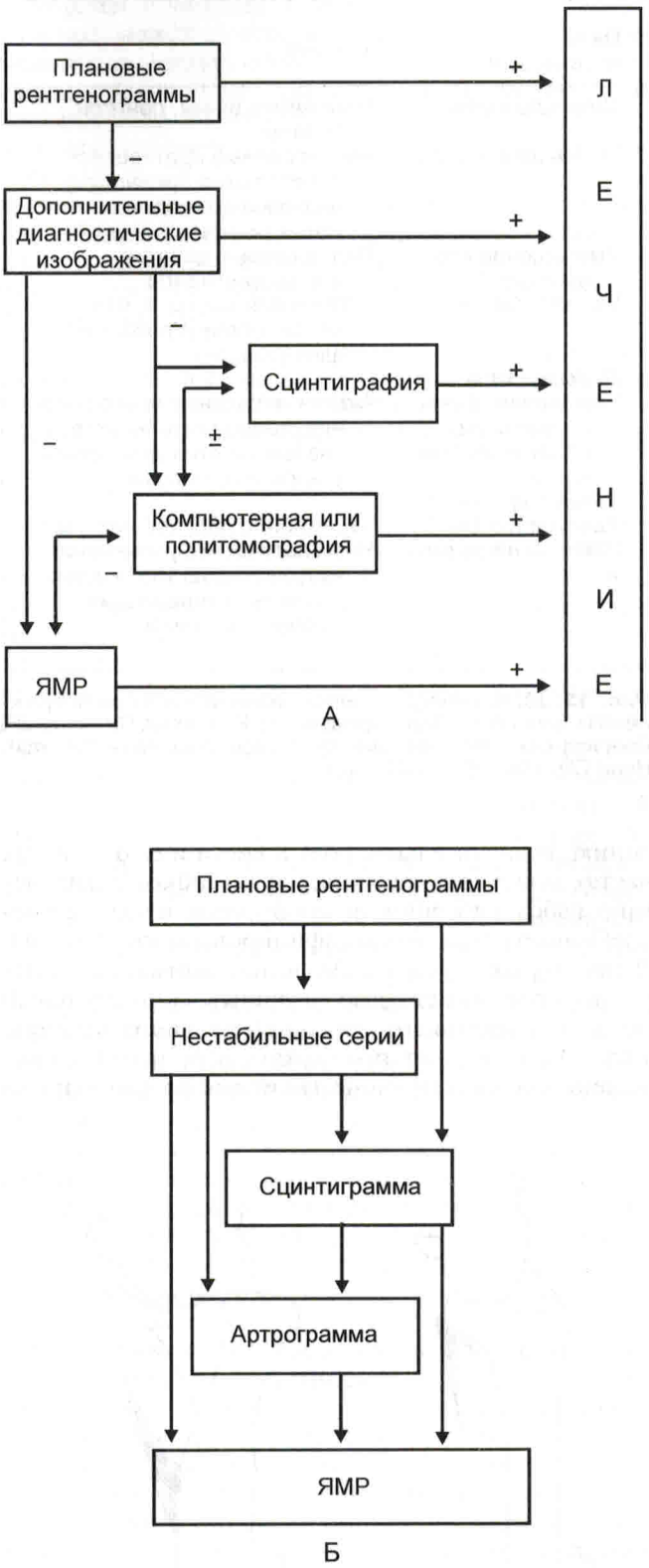

Рис. 12.37. Алгоритм рентгенологической оценки боли в запястье. **А.** Алгоритм при острой травме. «+» — определенный диагноз; «–» — нормальное состояние; «±» — промежуточное состояние (неясное). **Б.** Алгоритм при хроническом состоянии. Решение лечить может приниматься на любом уровне алгоритма в зависимости от клинической проблемы и полученной информации. Многие случаи не достигают конца алгоритма.

Цели восстановления	Техника
Стабильность	Наложение шины, лонгеты, повязки
Уменьшение боли	Нестероидные противовоспалительные препараты, пищевые добавки или медикаменты
Уменьшение воспаления	Лед, пищевые добавки или медикаменты
Увеличение силы	Стрессовая нагрузка, изометрические упражнения, шинирование
Подвижность	
Увеличение функционального объема подвижности	Активные/пассивные упражнения, продолжительные пассивные занятия, диатермия, ультразвук, массаж
Выносливость	
Увеличение силы	Утяжеление рабочей нагрузки
Рабочие нагрузки	Изокинетические упражнения, изотонические упражнения, различные упражнения с сопротивлением

Рис. 12.38. Целенаправленная реабилитация при повреждениях запястья. (Адаптировано из Koman LA, Mooney JF. Poehling GG. Fractures and Ligamentous injuries of the wrist. Hand Clin 1990; 6(3): 477—491.)

лению, незначительная боль в кисти и ее отдельных частях может все же привести к стойкому нарушению работоспособности спортсмена из-за несвоевременного или неквалифицированного лечения. В некоторых случаях мимолетное внимание на игровом поле может даже улучшить окончательный исход последующего восстановительного лечения. Если судьи решают продолжать игру и будут применены соответствующие защитные подушечки или повязки, обеспечивая защиту и сохранность поврежденной области, постановка диагноза и лечения откладывается до окончания соревнования.

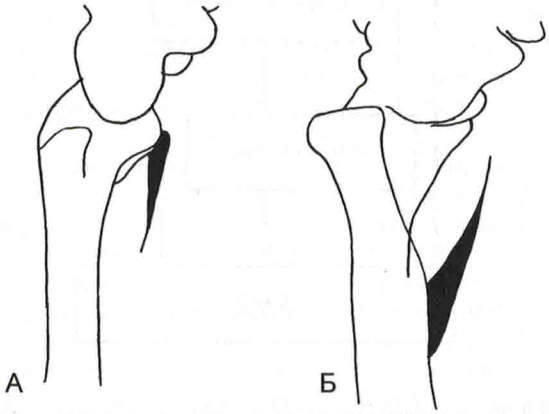

Рис. 12.39. Признак квадратного пронатора. **А.** Нормальный лучезапястный сустав. **Б.** Патологический признак с передним смещением и сепарацией от дистального края лучевой кости. (Перепечатано с разрешения Sasaki Y, Sugioka S. The pronator quadratus sign: its classification and diagnostic usefulness for injury and inflammation of the wrist. J Hand Surg 1989; 14: 80—83.)

Безотлагательное лечение на игровом поле перелома в области лучезапястного сустава и кисти начинается с местного прикладывания пузыря или компресса со льдом, с высокого положения руки, назначения обезболивающих препаратов и, наконец, наложения фиксирующей шины. Следует особо внимательно относиться к нейрососудистым повреждениям, которые должны диагностироваться настолько быстро, насколько возможно. Обязательно должны быть выполнены соответствующие рентгенограммы с целью оценки механизма и степени выраженности травмы, чтобы выбрать наилучший вид лечения в каждом конкретном случае. Применение консервативного или хирургического вмешательства находится в прямой зависимости от типа и степени перелома, а также от краткосрочных и долгосрочных потребностей спортсменов.

Дистальные типы переломов лучевой кости

Наиболее часто встречающимися переломами в области запястья у спортсменов являются повреждения дистального конца лучевой кости и ладьевидной кости запястья. Перелом Colles (искривление к тылу) и перелом Smith (искривление в ладонную сторону) связаны именно с дистальным концом лучевой кости. Эти виды переломов иммобилизируются различно, и их следует различать. В то время как оба этих вида переломов предплечья или запястья встречаются наиболее часто среди общего населения, они не так уж часто встречаются у спортсменов. Перелом Galeazzi, при котором поражается дистальная треть лучевой кости и имеется вывих в дистальном лучелоктевом сочленении, был обсужден в начале этой главы.

Падение спортсменов-подростков на выпрямленную кисть может вызывать воздействие стригущих сил, проходящих через дистальный эпифиз лучевой кости. Такой тип повреждения дистального конца лучевой кости причисляется ко II типу повреждения Salter—Harris, которое сопровождается переломом в метафизарной части лучевой кости, обращенной к тылу. У наиболее юных спортсменов в возрасте 8—12 лет типичным является эпифизеолиз по I типу повреждения Salter; эпифиз лучевой кости смещается либо в ладонную, либо в тыльную сторону с минимальным медиальным или латеральным сдвигом. Боковая рентгенограмма является наиболее информативной для постановки диагноза такого повреждения, с особым акцентом на проявление признака квадратного пронатора: темная щель по латеральному снимку предплечья как признак специальной жировой подушечки и ее смещения, контурирующая очертания квадратной мышцы — пронатора кисти [*99*]. Нечто подобное встречается в снимках локтевого сустава при переломе в области расположения передней и задней жировой подушечек. Даже свежий и несмещенный перелом лучевой и локтевой костей сопровождается положительным

рентгенологическим признаком квадратного пронатора в 98% случаев [*100*]. Этот признак проявляется тогда, когда происходит смещение квадратного пронатора кпереди на 7 мм или больше и когда дистальный край этой тени в значительной степени отделен от ладонной губы лучевой кости. При положительном значении этого признака следует подозревать подлежащую кость или суставное повреждение. На рис. 12.39, А и Б показаны нормальные и патологические признаки квадратного пронатора.

Переломы шиловидного отростка могут привести к подозрению на значительный разрыв лучезапястного связочного комплекса и сочетанную нестабильность суставов запястья. Этот тип повреждения вызывается отрывной силой, передаваемой через внутренние связки ладонной поверхности кисти с потенциальным разрывом внутренних ладьевидно-полулунной или полулунно-трехгранной связок.

Физическое исследование при дистальных переломах лучевой кости вызывает боль, прощупывается уплотнение мягких тканей и местный отек. Диагноз подтверждается рентгенологически. Смещенные переломы дистального конца лучевой кости успешно лечатся закрытой репозицией и иммобилизацией. Флексионные переломы шиловидных отростков очень часто вправляются с помощью локтевой девиации лучезапястного сустава и кисти. Однако часто встречаются ладьевидно-полулунные/полулунно-трехгранные расхождения, которые требуют хирургического вмешательства с внутренней фиксацией ради полного восстановления прочной стабилизации лучезапястного сустава.

Простые несмещенные и вправленные переломы шиловидного отростка лучевой кости могут очень быстро срастаться в течение 4—6 нед с момента иммобилизации конечности. Спортсмены могут вернуться к спортивным соревнованиям спустя 3—4 нед с момента травмы во многих случаях в зависимости от вида спорта. Легкая и нежная гипсовая повязка используется для защиты во время проведения спортивных соревнований, грубые повязки следует надевать при выходе на корт в конце спортивных занятий, в то время как для гандболистов этого делать не рекомендуется до тех пор, пока не исчезнут все признаки посттравматического состояния и спортсмен не пройдет весь курс реабилитации.

Переломы ладьевидной кости

Ладьевидная кость повреждается наиболее часто среди костей запястья. Обычно механизм повреждения состоит из форсированного переразгибания в локтевую сторону отклоненного лучезапястного сустава при падении на выпрямленную руку и кисть [*98*]. У спортсмена возникает острая боль и появляются умеренный отек и уплотнение мягких тканей в области потерявшей свое углубление анатомической табакерки. Объем подвижности в лучезапястном суставе резко снижается из-за боли, отека и мягкотканного уплотнения.

Переломы ладьевидной кости становятся практически неулавливаемыми с помощью обычных рентгенограмм в течение 2—6 нед с момента травмы. Диагноз может подтверждаться только на второй неделе с помощью сцинтиграфии с технецием. Поскольку главное сосудистое питание ладьевидной кости осуществляется через ее талию, риск возникновения ишемического некроза или несращения перелома намного увеличивается, когда линия перелома проходит проксимальнее ее. Рентгенограммы обязательно должны производиться каждые 2 нед в процессе лечения. Чтобы оценить возникшие изменения, подтверждающие наличие перелома ладьевидной кости (при отсутствии костного сканирования), особое внимание должно уделяться развитию первых признаков остеонекроза или несращения сломанной ладьевидной кости запястья как фактору эффективности проводимого лечения.

Классическое наложение гипсовой повязки (в течение 3—6 мес) является неподходящим видом иммобилизации для большинства спортсменов высокого класса. Устойчивые и несмещенные переломы могут лечиться укороченной до I пальца гипсовой лонгетой или с помощью функционального ортопедического аппарата вплоть до полного сращения перелома (обычно в течение 6—8 нед). Во время соревнований можно использовать облегченные и прочные ортезы из силикона для лиц, не играющих в гандбол или занимающихся контактными видами спорта, а в повседневной жизни применяются прочные гипсовые повязки. В критических ситуациях, когда повреждаются связки, можно использовать артроскопический или открытый хирургический способ их восстановления с прочной фиксацией. После такой прочной внутренней фиксации устойчивых переломов или повреждений ладьевидной кости (т.е. поперечных переломов талии ладьевидной кости) возвращение к участию в спортивных занятиях или играм может осуществляться только по прохождении 80 % реабилитационной программы (см. рис. 12.38). При средних или умеренных травмах это можно позволить несколько раньше, спустя 1 нед после травмы, надеясь на то, что сам спортсмен дисциплинирован, а гипсовая повязка или ортопедический аппарат обеспечивают некую страховку от повторного отрицательного воздействия на лучезапястный сустав, иммобилизованный до I пальца кисти [*101*].

Неустойчивые повреждения ладьевидной кости, например косые, проксимальные, дистальные или уже смещенные переломы, могут потребовать восстановительной пластической хирургии с использованием надлежащего внутреннего остеосинтеза (внутренние компрессионные винты), чтобы добиться основной цели — быстрого и гарантированного сращения перелома, скорейшего возвращения спортсмена к спортивным соревнованиям и избежания вторичной неустойчивости лучезапястного сустава, несращения и резко выраженной тугоподвижности и артроза [*98*].

Freeland [*102*] установил, что наиболее достоверным признаком перелома является отсутствие ощущения костной плотности в анатомической таба-