ОГЛАВЛЕНИЕ

Предисловие 9

Глава 1. (*А.А. Воробьев*)
Предмет и задачи оперативной хирургии и топографической анатомии.
Краткий очерк развития хирургии и топографической анатомии.
Общие вопросы оперативной хирургии 10
Этапы в развитии хирургии 11
Первый этап в развитии хирургии 11
Второй этап в развитии хирургии 22
Открытие наркоза 22
Открытие асептики и антисептики 28
Становление топографической анатомии важнейшая веха в развитии хирургии 34
Третий этап — физиолого-экспериментальный 36
Четвертый этап — современный 37
Понятие о хирургической операции 37
Классификация операций 38
Этапы хирургической операции 39
Хирургические швы и узлы 41
Классификация хирургических швов 41
Строение узла 43
Техника вязания узлов 43
Хирургический инструментарий 43

Глава 2. (*А.А.Воробьев, Е.Е.Писарева, С.В.Поройский, А.И.Краюшкин*)
Топографическая анатомия мозгового отдела головы 48
Общие данные 48
Лобно-теменно-затылочная область (Regio fronto-parieto-occipitalis) 48
Височная область (regio temporalis) 52
Ушная область (regio auricularis) 54
Наружное ухо (auris externa) 54
Среднее ухо (auris media) 56
Внутреннее ухо (auris interna) 60
Сосцевидная область (regio mastoidea) 61
Внутреннее основание черепа 63
Передняя черепная ямка 63
Средняя черепная ямка 64
Задняя черепная ямка 65
Топографо-анатомическое обоснование клинических симптомов при переломах основания черепа 65

Оболочки головного мозга ... 68
Артериальное кровоснабжение мозга ... 69
Синусы твердой мозговой оболочки ... 70
Топографо-анатомическое обоснование клинических симптомов при внутричерепных гематомах и субарахноидальном кровоизлиянии ... 71
Схема черепно-мозговой топографии ... 72
Основные борозды и извилины головного мозга ... 72
Желудочки мозга. Циркуляция ликвора ... 74

Глава 3. (*А. Г.Коневский, А. А.Воробьев, Е.Е.Писарева, С.В. Дмитриенко, А.А. Колмаков*)
Операции на черепе ... 76
Общие данные ... 76
Трефинация ... 76
Трепанация свода черепа ... 77
Костно-пластическая трепанация черепа ... 78
Декомпрессивная трепанация черепа ... 80
Хирургическая обработка ран черепа ... 80
Трепанация сосцевидного отростка ... 82
Дренирующие операции при водянке головного мозга ... 82
Тест-вопросы для самоконтроля ... 83
Ответы к тест-вопросам ... 87

Глава 4. (*А.Г.Коневский, О.И.Галушкина, С.В.Поройский,С.В.Дмитриенко*)
Топографическая анатомия лицевого отдела головы (pars facialis cranii) ... 88
Общие данные ... 88
Кровоснабжение лица ... 90
Щечная область (regio buccalis) ... 97
Околоушно-жевательная область (regio parotideomasseterica) ... 97
Глубокая область лица (regio facialis profunda) ... 102
Область носа (regio nasalis) ... 105
Придаточные пазухи носа ... 107
Область глазницы (regio orbitalis) ... 110

Глава 5. (*О.И.Галушкина, А.А.Воробьев, С.В.Дмитриенко, М.Е. Егин*)
Операции на лице ... 116
Первичная хирургическая обработка ран лица (ПХО) ... 116
Топографоанатомическое обоснование хирургических разрезов на лице ... 118
Операции на верхнечелюстной пазухе ... 118
Пункция верхнечелюстной пазухи ... 118
Вскрытие гайморовой пазухи через нижний носовой ход ... 119

Трепанация гайморовой полости ... 119
Трепанация лобной пазухи ... 120
Тест-вопросы для самоконтроля ... 121
Ответы к тест-вопросам ... 125
Глава 6. (*А.Г.Коневский, В.В.Караулов, А.А.Воробьев, С.В.Дмитриенко*)
Топографическая анатомия лицевого отдела головы (pars facialis cranii) ... 126
Нижняя челюсть (os mandibula) ... 126
Височно-нижнечелюстные суставы (articulatio temporomandibularis) ... 126
Жевательная мускулатура ... 128
Область рта (regio oris) ... 129
Губы рта (labia oris) ... 129
Преддверие рта (vestibutum oris) ... 131
Полость рта ... 132
Дно полости рта ... 133
Топографическая анатомия зубов ... 135
Сроки прорезывания зубов ... 135
Зубная формула ... 137
Прикус ... 140
Топографическая анатомия языка ... 141
Глава 7. (*А.А.Воробьев,А.Г.Коневский, В.В.Караулов, С.В.Дмитриенко*)
Операции на лице и в полости рта ... 145
Перевязка язычной артерии в треугольнике Пирогова ... 145
Вывихи нижней челюсти ... 145
Методы вправления вывихов нижней челюсти ... 146
Понятие о переломах нижней челюсти ... 148
Методы иммобилизации при переломах челюстей ... 148
Резекция нижней челюсти ... 150
Операции при короткой уздечке языка (анкилоглоссия) ... 151
Операция при полной анкилоглоссии у детей старше 1 года ... 154
Операция при полной анкилоглоссии ... 154
Виды обезболивания при оперативных вмешательствах
в полости рта ... 154
Анестезия охлаждением ... 154
Аппликационная анестезия ... 154
Инфильтрационное обезболивание ... 155
Проводниковое обезболивание ... 156
Туберальная анестезия ... 156
Инфраорбитальная анестезия ... 156
Анестезия в области большого небного отверстия ... 158

Обезболивание нижнего альвеолярного нерва
в области отверстия нижней челюсти (мандибулярная анестезия) 158
Торусальная анестезия (обезболивание в области
нижнечелюстного валика по М. М. Вейсбрему) 160
Обезболивание в области язычного нерва 161
Обезболивание в области подбородочного нерва 161
Тест-вопросы для самоконтроля: 161
Ответы к тест-вопросам 165

Глава 8. (*А.Г.Коневский, Т.Г.Лешина, А.А.Воробьев,А.И.Краюшкин*)
Топографическая анатомия шеи 166
Общие данные 166
Границы шеи 166
Особенности формы шеи человека в зависимости
от возраста, пола, телосложения. Внешние ориентиры шеи. 167
Анатомо-топографические особенности области шеи у детей 167
Общие покровы шеи 168
Фасции шеи 168
Деление шеи на области 171
Треугольники передней области шеи 171
Надподъязычная область (regio suprahyoidea) 173
Топография подбородочного и поднижнечелюстного треугольников 173
Подподъязычная область (regio infrahyoidea) 174
Грудино-ключично-сосцевидная область (regio sternocleidomastoidea) ... 175
Медиальный сосудисто-нервный пучок шеи 175
Сонный треугольник шеи 177
Боковая область шеи (наружный треугольник шеи) 180
Лимфатическая система шеи 183
Топография симпатического ствола 183

Глава 9. (*А.Г.Коневский, А.А.Воробьев, Т.Г.Лешина*)
Операции на шее 185
Шейная вагосимпатическая блокада по А.В. Вишневскому 185
Перевязка общей сонной артерии 186
Перевязка наружной сонной артерии 187
Тест-вопросы для самоконтроля 188
Ответы к тест-вопросам 192

Глава 10. (*А.Г.Коневский, А.А.Воробьев, Е.А.Баринова, А.И.Краюшкин*)
Органы шеи 193
Глотка 193
Гортань 195
Щитовидная железа 201

Паращитовидные железы ... 202
Трахея ... 203
Шейная часть пищевода ... 204
Шейная часть грудного протока ... 205
Врожденные пороки развития шеи ... 206
Кисты и свищи шеи ... 206
Врожденная кривошея ... 207
Глава 11. (*А.А. Воробьев, Е.А. Баринова*)
Операции на органах шеи ... 209
Операции на воздухоносных путях ... 209
Операции на трахее ... 209
Трахеотомия и трахеостомия ... 209
Верхняя трахеостомия ... 210
Нижняя трахеотомия (трахеостомия) ... 213
Средняя трахеотомия (трахеостомия) ... 213
Чрескожная катетеризация трахеи (микротрахеостомия) ... 213
Крико-коникотомия ... 213
Операции на щитовидной железе ... 214
Субтотальная субфасциальная резекция щитовидной железы при диффузном токсическом зобе ... 215
Операции на шейном отделе пищевода ... 216
Оперативное лечение врожденных пороков развития шеи ... 218
Операция иссечения срединного свища шеи ... 218
Операция иссечения бокового свища шеи ... 219
Оперативное лечение врожденной мышечной кривошеи ... 219
Нижняя миотомия ... 219
Верхняя миотомия ... 220
Оперативное лечение костной формы кривошеи ... 220
Дренирование грудного протока ... 221
Тест-вопросы для самоконтроля ... 223
Ответы к тест-вопросам ... 226
Глава 12. (*Т.Г. Лёшина, А.А.Воробьев, А.И. Краюшкин, С.В.Дмитриенко*)
Межфасциальные клетчаточные пространства головы и шеи. Абсцессы и флегмоны головы и шеи, места локализации, пути распространения, хирургическое лечение ... 227
Клетчаточные пространства, абсцессы и флегмоны свода черепа ... 227
Лобно-теменно-затылочная область ... 227
Височная область ... 228
Клетчаточные пространства, абсцессы и флегмоны лицевого отдела черепа ... 230

Щечная область ... 230
Скуловая область ... 231
Область подвисочной и крылонебной ямок ... 231
Околоушно-жевательная область ... 232
Подглазничная и глазничная области ... 235
Подъязычная область ... 237
Гнойные воспалительные заболевания языка ... 238
Окологлоточное пространство ... 239
Заглоточное пространство ... 241
Клетчаточные пространства шеи — места локализации и распространения гнойной инфекции ... 241
Оперативное лечение абсцессов и флегмон шеи ... 243
Область подбородочного треугольника шеи ... 245
Область поднижнечелюстного треугольника ... 246
Клетчаточные пространства, флегмоны дна полости рта ... 248

ГЛАВА 4. Топографическая анатомия лицевого отдела головы (pars facialis cranii)

Лицевой отдел черепа (pars facialis cranii) отграничен от мозгового линией, идущей от переносья по верхнеглазничному краю, лобному отростку скуловой кости, скуловой дуге, передней полуокружности наружного слухового прохода,нижнему краю нижней челюсти к подбородочному бугорку (*рис. 81, см. вклейку*).

Лицевой череп подразделяется на два отдела: парный боковой (pars lateralis facei) и непарный передний (pars anterior facei). Границей между ними служит линия, которая начинается от лобного отростка скуловой кости, идет по нижнеглазничному краю, носощечной и носогубной складкам и продолжению их вниз до нижнего края нижней челюсти. В боковой отдел лица входят три области: околоушно-жевательная, щечная и лежащая кнутри от восходящей ветви нижней челюсти — глубокая. Передний отдел лица составляют пять областей: область глазницы (парная), область носа, область рта и подбородочная область.

Общие данные

Кожа лица тонкая, растяжимая, содержит потовые и сальные железы, у мужчин на отдельных участках имеет волосяной покров (усы, борода, бакенбарды). Здесь хорошо развита сосудистая капиллярная сеть, в связи с чем кожа лица отличается по цвету от кожи других областей. В толще кожи с возрастом уменьшается количество эластических волокон, что приводит к снижению тургора.

Подкожная клетчатка выражена умеренно, вокруг век очень рыхлая, что способствует быстрому распространению гематом и отеков различного происхождения. Подкожная клетчатка на спинке носа развита слабо и почти отсутствует на крыльях носа, на ушных раковинах и веках. В зависимости от количества и плотности подкожной клетчатки подвижность кожи на разных участках лица различная. Подвижные участки кожи используются хирургами при пластических операциях на лице. В щечной области находится скопление жировой ткани в виде комка (corpus

adiposum), особенно выраженное у детей. У новорожденных жировое тело щеки облегчает создание вакуума в ротовой полости при сосании. В подкожной клетчатке проходят поверхностные кровеносные и лимфатические сосуды, нервы и волокна мимических мышц.

Поверхностная фасция тонкая, делится на несколько листков, покрывая мимические мышцы и образуя для них влагалища.

Собственная фасция, покрывающая жевательную мышцу, плотная, имеет характер апоневроза. У переднего края околоушной слюнной железы она делится на 2 листка, образуя ее капсулу. Кпереди она переходит на жировое тело щеки, где имеет два листка, окружающих скопление клетчатки. Наименьшая плотность футляра жирового комка Биша наблюдается в задневерхнем его отделе. F. parotideo-masseterica фиксирована на скуловой дуге и у нижнего края нижней челюсти. Прикрепление фасции к нижнему краю нижней челюсти препятствует переходу воспалительного процесса с подчелюстной слюнной железы на околоушную и наоборот. В области нижнего века, носа, рта, подбородка и околоушной слюнной железы фасция истончается, теряясь в подкожной клетчатке.

Мышцы. Соответственно функциональным особенностям на лице различают 2 вида мышц: мимические и жевательные. Отдельно рассматриваются мышцы глазницы, обеспечивающие движение глазного яблока.

Мимические мышцы окружают естественные отверстия на лице, располагаясь по их окружностям и по радиусам, и выполняют соответственно функцию их констрикторов и дилататоров (*рис. 82, см. вклейку*). Мимические мышцы связаны с кожей и их сокращения сопровождаются перемещением отдельных ее участков. Названия мышц обусловлены функцией содружественных движений кожи, выражающих эмоциональные переживания человека (радость, печаль, смех, страх и т. д.). Они имеют цель закрывать и открывать глаза, суживать и расширять ноздри, опускать и поднимать верхнюю и нижнюю губы. При параличах лицевого нерва, иннервирующего мышцы, нарушается мимика, наблюдаются заболевания роговой оболочки глаза, слюнотечение.

Мышцы, обеспечивающие движения нижней челюсти, подразделяются на собственно жевательные и вспомогательные. К первым относятся:

- височная (m. temporalis), в границах лица располагается только сухожилие мышцы, фиксированное на венечном отростке нижней челюсти;
- жевательная (m. masseter) прикрепляется к жевательной бугристости тела нижней челюсти, имеет направление волокон сверху вниз и кзади, поднимает нижнюю челюсть и выдвигает ее вперед;
- крыловидная латеральная (pterigoideus lateralis);
- крыловидная медиальная (pterigoideus medialis).

Кроме этих жевательных мышц в подбородочном и подчелюстном треугольниках шеи лежат еще три жевательных мышцы (m. mylohyoideus,

m. genioglossus et m. digastricus). Жевательные мышцы помимо выполнения основной функции участвуют в формировании артикулированной речи и акте сосания.

Костную основу лица представляют 15 костей (6 парных и 3 непарных): скуловая, носовые кости, верхняя и нижняя челюсти, нижняя носовая раковина, сошник, слезная, небная и решетчатая кости. Кости лица расположены в 2 этажа. Верхний этаж занимают в основном тонкие кости, ограничивающие несколько полостей. Несмотря на хрупкость этих костей, переломы их встречаются редко.

На скелете лица имеются линии повышенной прочности — контрфорсы, где кости утолщены. Передний или носовой контрфорс проходит от клыка к лобному отростку верхней челюсти, боковой или скуловой — от первого премоляра к скуловой кости, задний или крылонебный — от коренных зубов к крыловидным отросткам крыловидной кости. Контрфорсы соединены горизонтальными костными балками. Из них верхняя идет по верхнему краю глазницы и скуловой кости, а нижняя — через альвеолярные отростки верхней челюсти и твердое небо. Создавая прочную костную решетку, контрфорсы противостоят повреждению тонких костей лица при травмах области.

Кровоснабжение лица

Лицо кровоснабжается в основном ветвями наружной сонной артерии (a. carotis externa) К ним относятся:

- лицевая артерия (a.facialis);
- верхнечелюстная артерия (a. maxillaris);
- поверхностная височная артерия (a. temporalis superficialis);
- язычная артерия (a. lingualis);

Глазница получает кровоснабжение из глазничной артерии (ветви внутренней сонной артерии). A. facialis появляется на лице, перегибаясь через нижний край нижней челюсти у переднего края жевательной мышцы (*рис. 83, см. вклейку*). Здесь определяется ее пульсация. При вскрытии флегмоны поднижнечелюстной области следует учитывать расположение этой артерии. Лицевая артерия направляется к углу рта, имея извитой ход в отличие от одноименной вены, отдает верхнюю и нижнюю губные артерии (aa. labiales superior at inferior), которые анастомозируют с такими же контралатеральными сосудами, в результате чего вокруг ротовой щели образуется артериальное кольцо. Конечная ветвь артерии направляется к внутреннему углу глаза, называясь a. angularis, где анастомозирует с тыльной артерией носа (из системы внутренней сонной артерии).

На уровне шейки суставного отростка наружная сонная артерия делится на две конечные ветви: поверхностную височную и верхнечелюст-

ную. A temporalis superficialis кровоснабжает в основном височную область, ее пульс определяется впереди козелка уха. Для кровоснабжения бокового отдела лица она отдает поперечную артерию лица (a. transversa faci) и ветви для околоушной слюнной железы.

A. maxilaris направляется медиально и вверх, располагаясь кнутри от ветви нижней челюсти — в глубокой области лица (*рис. 83, см. вклейку*). В ней выделяют нижнечелюстной, подвисочный и крылонёбный. Артерия кровоснабжает почти все образования, имеющие отношение к жевательной функции. Ее ветвями являются:

- нижняя луночковая артерия (a. alveolaris inferior);
- верхние задние луночковые артерии (aa. alveolaris superiores posteriores);
- нижнеглазничная артерия (a. infraorbitalis), от нее отходят aa. alveolares superiores anteriores);
- глубокие височные артерии (aa. temporalii profundi);
- жевательные артерии (aa. masseterici);
- крыловидные артерии (aa. pterygoidei);
- щечные артерии (aa. buccales);
- нисходящая небная артерия (a. palatina descendens).

Кроме того, верхнечелюстная артерия отдает a. meningea media, которая проникает в полость черепа через for. spinosum и кровоснабжает твердую мозговую оболочку.

Язычная артерия проникает в корень языка из глубокого отдела поднижнечелюстного треугольника шеи, где ее в случае опасного кровотечения из тканей языка можно перевязать.

Таким образом, на лице имеется несколько крупных парных артерий, анастомозирующих между собой, что обеспечивает обильное кровоснабжение этой области и условия для окольного кровотока. Кровотечение при ранении лица обычно интенсивное. При повреждении верхнечелюстной артерии и язычной артерии у корня языка иногда невозможно остановить кровотечение в ране и требуется перевязка наружной сонной артерии в сонном треугольнике на шее. Хорошее кровоснабжение лица способствует быстрому заживлению ран и успешному приживлению трансплантатов в этой области.

Венозный отток. На лице различают поверхностную и глубокую венозные системы (*рис 84, см. вклейку*). К первой относится лицевая вена (v. facialis), поперечная вена лица (v. transversa facei), поверхностная височная вена (v. temporalis superficialis). Строение поверхностной венозной сети лица весьма изменчиво, что проявляется в разном количестве притоков и анастомозов. V. facialis анастомозирует у верхнего угла глаза посредством v. dorsalis nazi с глазничными венами, имеющими отток в систему кавернозных синусов на внутреннем основании черепа, поэтому

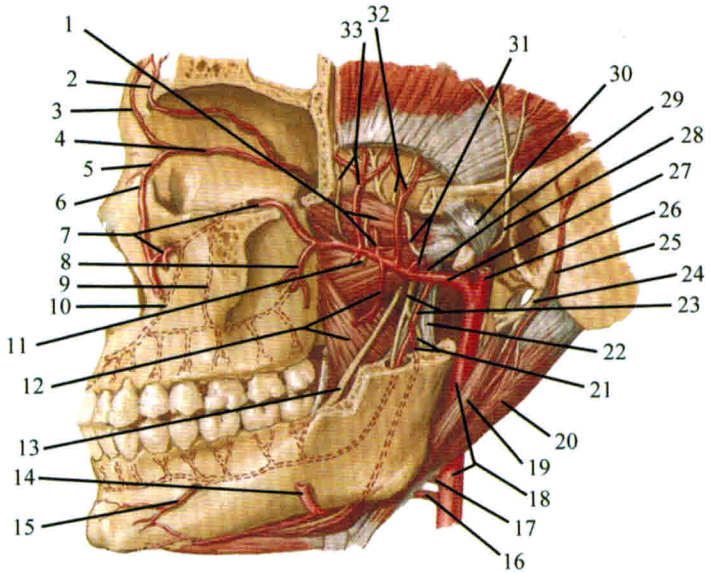

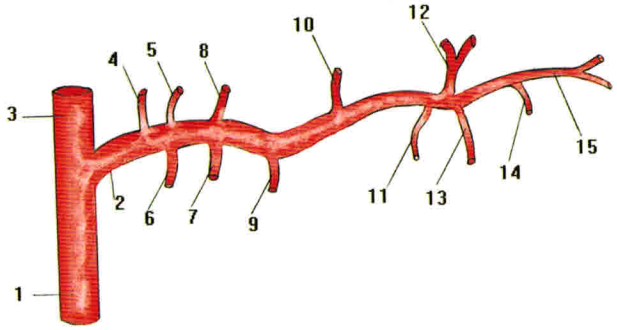

Рис. 83. Кровоснабжение глубокой области лица:
1 – m. pterygoideus lateralis, rami pterygoidea; 2 – a. supraorbitalis; 3 – a. supratrochlearis; 4 – a. ophthalmica; 5 – a. dorsalis nasi; 6 – a. angularis; 7 – a. infraorbitalis; 8, 9, 10 – aa. alveolares saperiores: anterior, media et posterior; 11 – a., n. buccalis; 12 – m. pterygoideus medialis, ramus pterygoideus; 13 – lingualis; 14, 17 – a. facialis; 15 – a. mentalis; 16 – a. lingualis; 18 – a. carotis externa; 19 – m. stylohyoideus; 20 – m. digastricus, venter posterior; 21 – a. mylohyoidea, n. mylohyoideus; 22 – lig. sphenomandibulare; 23 – n. alveolaris inferior; 24 – n. facialis; 25 – a. auricularis posterior; 26 – a. temporalis superficialis; 27 – a. maxillaris; 28 – n. auriculotemporalis; 29 – a. meningea media; 30 – lig. temporomandibulare; 31 – a. massenterica, n. massentericus; 32, 33 – a.a. n.n. temporales profundae

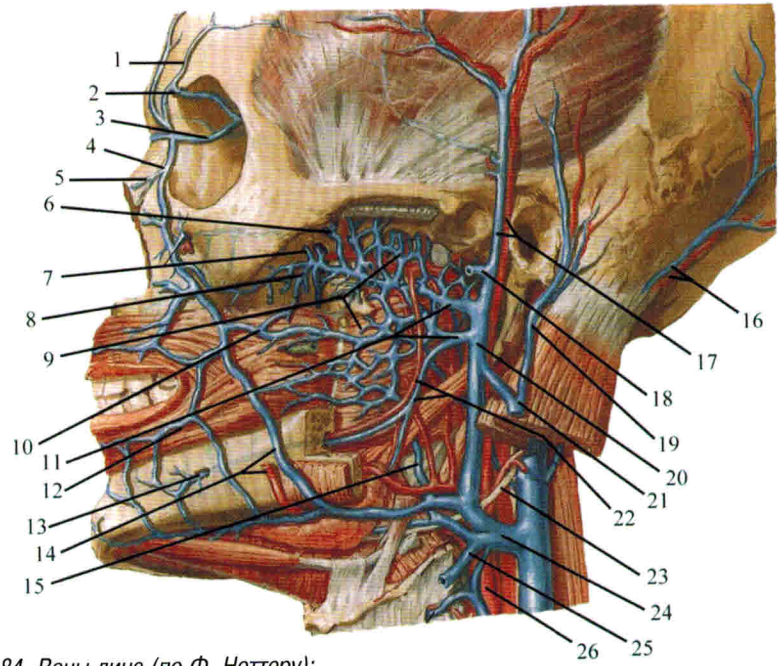

Рис. 84. Вены лица (по Ф. Неттеру):
1 – v. supraorbitalis; 2 – v. nasofrontalis; 3 – v. ophthalmica superior; 4 – v. angularis; 5 – v. nasalis externa; 6 – v. emissaria srhenoidalis; 7 – v. infraorbitales; 8 – vv. alveolares posteriors superiors; 9 – plexus pterygoideus; 10 – v. profunda faciei; 11 – vv. maxillaries; 12 – v. labialis inrerior; 13 – v. mentalis; 14 – a., v. facialis; 15 – v. palatina externa; 16 – a., v. occipitalis; 17 – a., v. temporalis superficialis; 18 – v. transversa facialis; 19 – v. auricularis posterior; 20 – v. retro mandibularis; 21 – v. jugularis externa; 22 – a., v. alveolaris inferior; 23 – n. hypoglossus; 24 – общий ствол vv. facialis, retromandibularis et lingualis; 25 – anastomose cum v. jugularis anterior; 26 – a. carotis externa

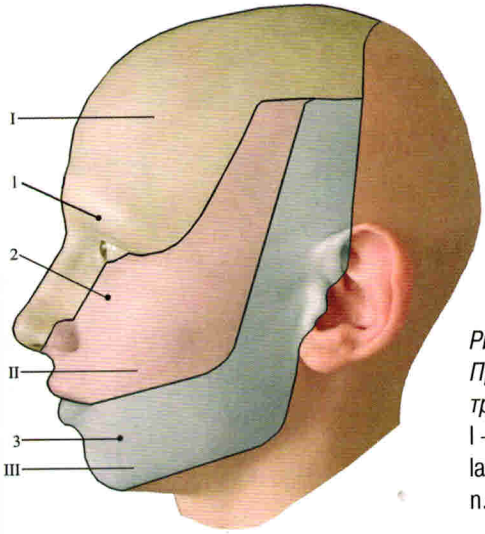

Рис. 87. Зоны чувствительной иннервации лица. Проекции точек выхода чувствительных ветвей тройничного нерва:
I – n. ophtalmicus; II – n. maxillaries; III – n. mandibularis; 1 – n. supraorbitalis; 2 – n. infraorbitalis; 3 – n. mentalis

ГЛАВА 8. Топографическая анатомия шеи

Общие данные

Границы шеи

Верхняя граница шеи проходит по нижнему краю тела нижней челюсти от подбородка до ее угла, верхушке сосцевидного отростка, верхней выйной линии и наружному затылочному бугру (*рис. 126–127*).

Нижняя граница, отделяющая шею от груди, представлена верхним краем грудины и ключицы, а сзади линией, проведенной от акромиального отростка лопатки к остистому отростку седьмого шейного позвонка.

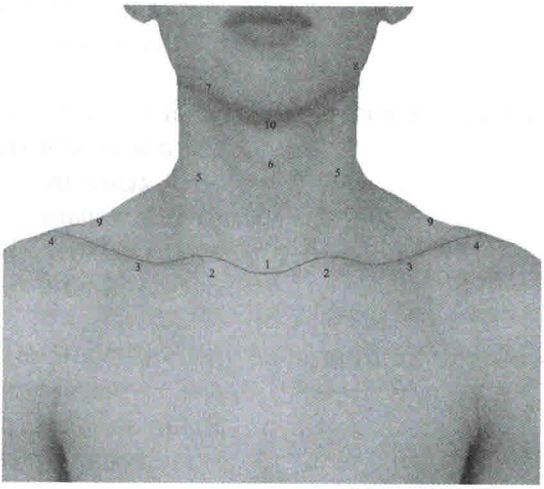

Рис. 126. Границы шеи спереди. Внешние ориентиры: 1 – яремная вырезка грудины – incisura jugularis; 2 – грудино-ключичный сустав – articulation sternoclavicularis; 3 – ключица – clavicula; 4 – акромиально-ключичный сустав – articulatio acromioclavicularis; 5 – грудинно-ключично-сосцевидная мышца – m . sternocleidomastoideus; 6 – щитовидный хрящ – cartilage thyroidea; 7 – нижний край corpus mandibulae; 8 – угол нижней челюсти – angulus mandibulae; 9. трапецивидная мышца – m. trapezius; 10. подъязычная кость – os hyoideum

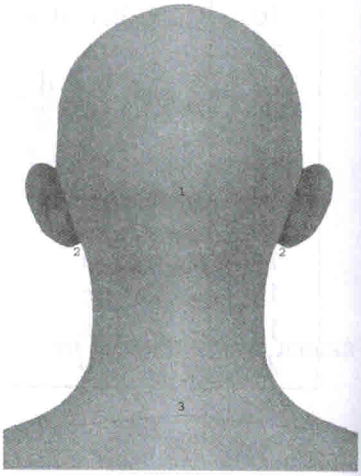

Рис. 127. Границы шеи сзади. Внешние ориентиры:
Наружный затылочный бугор – protuberantia occipitalis externa; 2 – сосцевидный отросток – processus mastoideus; 3 – 7-й шейный позвонок – vertebra cervicalis – C7

Особенности формы шеи человека в зависимости от возраста, пола, телосложения. Внешние ориентиры шеи

Шея имеет цилиндрическую форму, длина и ширина ее зависит от пола, возраста, а также особенностей телосложения. Различают широкую шею при широко расставленных поперечных отростках, при широких и низких телах позвонков, при широкой верхней апертуре и, наконец, при наличии шейных ребер. При противоположных данных шея — длинная.

Некоторые народности (в частности Падаунги, в Бирме) имеют самые длинные шеи. Женщины этого племени носят на шее каркас из толстых медных спиралей. В пять лет девочкам на шею надевают первую медную спираль. К одиннадцати годам им одевают последнюю, четвертую спираль. У взрослой женщины шея достигает длины 30–40 см. Чем длиннее шея женщины, тем она считается красивее и богаче.

Очертания шеи у женщин и детей сглажены, между тем у мужчин, в особенности с развитой мускулатурой, а также у худощавых людей мышечные и другие образования особенно хорошо выражены.

Шея обладает значительной подвижностью, обусловленной сгибательными и разгибательными движениями позвонков. Внутренние органы шеи окружены рыхлой клетчаткой и поэтому во время движения шеи они могут смещаться в различных направлениях. Это в особенности относится к гортани и пищеводу, для которых смещения вверх и вниз являются физиологическими при акте глотания.

При осмотре шеи отчетливо контурируется грудино-ключично-сосцевидная мышца (m.sternocleidomastoideus), которая является весьма важным опознавательным ориентиром этой области. Между задним ее краем, передним краем трапециевидной мышцей (m. trapezius) и ключицей внизу видна большая надключичная ямка (fossa supraclavicularis majer), которая хорошо выражена у худощавых людей. По средней линии шеи ясно видна и хорошо прощупывается вырезка щитовидного хряща (incisura thyroidea superior), а также ниже, в особенности у женщин, видны и прощупываются щитовидная железа и ее перешеек. Сбоку можно пропальпировать бугорок шестого шейного позвонка (Шассиньяка), к которому прижимается общая сонная артерия при ранении магистрального ствола.

Анатомо-топографические особенности области шеи у детей

Шея у новорожденного из-за высокого стояния грудной клетки относительно короткая, форма ее цилиндрическая. В дальнейшем форма шеи определяется конституциональными особенностями и находится в прямой зависимости от пола и возраста.

Грудино-ключично-сосцевидные мышцы на переднебоковых поверхностях шеи у новорожденного не контурируются. Они становятся заметными

в предшкольном периоде, отчетливо выражены в 12–13 лет. *Надключичная ямка* выявляется одновременно с контурами грудино-ключично-сосцевидной мышцы.

Фасции шеи у новорожденных очень тонкие. Слабая выраженность фасциальных листков способствует более разлитому течению нагноительных процессов.

Рыхлая клетчатка в межфасциальных пространствах шеи у детей выражена незначительно. Заметно увеличивается количество рыхлой клетчатки лишь к 6–7 годам и особенно к периоду половой зрелости.

Общие покровы шеи

В области переднего отдела шеи кожа тонкая, нежная и легко подвижная. Подкожная клетчатка весьма рыхлая, у тучных людей содержит большое количество жира — двойной подбородок. Сзади, в области затылка, кожа толстая, плотная, с трудом берется в складку и крепко срастается с сильно развитой и пронизанной большим количеством плотных соединительно-тканных волокон подкожной клетчаткой.

В зависимости от этих особенностей кожи и подкожной клетчатки шеи поверхностные нагноения в передней ее части очень быстро распространяются по рыхлой подкожной клетчатке. Поверхностные гнойные процессы, протекающие на задней поверхности шеи, являются ограниченными. Кожа и подкожная клетчатка переднебоковой области шеи плотно сращена с подкожной мышцей (m. platysma), имеющей вид широкой четырехугольной пластинки, которая начинается от кожи лица и основания нижней челюсти, спускается вниз и покрывает переднебоковую сторону шеи, переходит на верхний отдел груди до уровня второго ребра, при этом на всем протяжении от подбородка до грудины по средней линии шеи остается продолговатый треугольный промежуток, незаполненный подкожной мышцей.

За подкожной жировой клетчаткой идет первая — поверхностная фасция шеи. Фасции шеи осуществляют опорную, защитную и фиксирующую функцию. Фасциальные футляры и межфасциальные пространства шеи часто являются местом локализации гнойников. Зная топографию межфасциальных пространств, врач может предвидеть возможные пути распространения гнойных затеков и травматических гематом. Фасции на шее посредством соединительнотканных тяжей прочно связаны с венами шеи, что не позволяет им спадаться при ранении. В связи с этим ранение вен может осложняться воздушной эмболией.

При описании фасций шеи мы использовали классификацию В.Н. Шевкуненко.

Фасции шеи (*рис. 128, см. вклейку*)

1. Первая фасция — fascia colli superficialis. Поверхностная фасция шеи представлят собой тонкую и слабую соединительнотканную пластинку