Оглавление

Том I

Нейрорентгенология – история и новые технологии исследования
Развитие мозга и особенности его изображения по данным КТ и МРТ
Нормальная анатомия головного мозга, сосудов, ликворной системы
Врожденные мальформации головного мозга и черепа
Сосудистые заболевания и мальформации головного мозга

Том II
Опухоли головного мозга

Супратенториальные опухоли
Опухоли пинеальной области
Селлярные и околоселлярные новообразования
Инфратенториальные опухоли
Опухоли мозговых оболочек

Том III

Черепно–мозговая травма
Гидроцефалия
Интракраниальная инфекция
Токсические и метаболические энцефалопатии
Демиелинизирующие заболевания
Дегенеративные заболевания ЦНС
Заболевания спинного мозга и позвоночника

Том IV
Опухоли основания черепа

Введение 8
1. **Анатомия основания черепа** 12
(совм. Подопригора А. Е.)
2. **Орбита** 52
(совм. Щурова И. Н.)
3. **Передняя черепная ямка и краниофациальная область** 120
(совм. Захарова Н. Е.)
4. **Хиазмально-селлярная область и средняя черепная ямка** 182
(совм. Туркин А. М.)
5. **Задняя черепная ямка**..... 347
(совм. Долгушин М. Б., Озерова В. И.)

5

ЗАДНЯЯ ЧЕРЕПНАЯ ЯМКА

(СКАТ, ВИСОЧНАЯ КОСТЬ, МОСТО-МОЗЖЕЧКОВЫЙ УГОЛ, ЯРЕМНОЕ И БОЛЬШОЕ ЗАТЫЛОЧНОЕ ОТВЕРСТИЯ)

Врожденные изменения и заболевания
- Нарушение пневматизации пирамиды височной кости
- Дизэмбриогенетические опухоли и кисты
  - Холестеатома (эпидермоидная киста)
  - Дермоидная киста
  - Липома
  - Тератома, тератобластома
- Экссудативный выпот
- Мукоцеле
- Менингоцеле
- Арахноидальные кисты (пирамиды, мосто-мозжечкового угла)
- Асимметрия и деформация луковицы яремной вены
- Дивертикул луковицы яремной вены

Приобретенные заболевания
- Псевдоопухолевые поражения
  - Холестероловая гранулема (ксантогранулема)

Доброкачественные опухоли
- Менингиома
  - петрокливальная
  - мосто-мозжечкового угла
  - яремного отверстия
  - большого затылочного отверстия
- Невринома
  - слухового нерва
  - тройничного нерва
  - лицевого нерва
  - яремного отверстия
- Параганглиома (гломусная опухоль)
- Гигантоклеточная опухоль
- Гемангиобластома

Злокачественные опухоли
- Хондросаркома
- Мезенхимальные опухоли
  - рабдомиосаркома
  - лейомиосаркома
  - саркома Юинга
- Хордома
- Опухоль эндолимфатического мешка
- Плазмоцитома (солитарная миелома)
- Лимфома кости
- Гистиоцитоз Лангерганса (эозинофильная гранулема)
- Метастазы

Фиброзно-костные изменения
- Фиброзная дисплазия
- Болезнь Педжета
- Остеома
- Остеопетрозис (болезнь Альберс-Шенберга)

Воспалительные изменения
- Петрозит (апексит), мастоидит
- Гранулематозное воспаление
- Остеомиелит основания черепа
- Паралич Белла

Сосудистые поражения
- Тромбоз венозных дуральных синусов (синус тромбоз)
- Дуральная артериовенозная фистула (ДАВФ)
- Нейроваскулярный конфликт
- Артериальная аневризма
- Венозная мальформация (венозная ангиома)

Галерея редких наблюдений

Задняя черепная ямка (ЗЧЯ) — это область, которая сверху ограничена тенториальным наметом (отсюда второе название — субтенториальная область), а снизу — большим затылочным отверстием. Латеральными стенками являются пирамиды височных костей, спереди основная кость, снизу и сзади затылочная кость. Из мозговых образований, расположенных в указанных анатомических пределах — это ствол мозга (мост и продолговатый мозг) и мозжечок, между которыми лежит IV желудочек. Ликворные пространства в ЗЧЯ чаще всего именуют цистернами основания мозга. Из наиболее значимых – передняя и боковая цистерны моста и продолговатого мозга, мосто-мозжечковая, верхне-мозжечковая цистерны и др. Субтенториально расположены дистальные отделы позвоночных артерий с отходящими от них задне-нижне-мозжечковыми артериями, практрически вся основная артерия с ее главными ветвями (передне-нижне-мозжечковая и верхняя мозжечковая артерии и др.). Напомним, что верхушка основной артерии с отходящими от нее задними мозговыми артериями расположена над вырезкой намета мозжечка, то есть супратенториально. Из наиболее важных венозных образований основания ЗЧЯ можно отметить поперечный, сигмовидный, затылочный и нижний каменистый синусы, луковица яремной вены. Уместно здесь также вспомнить и повторить анатомические костные каналы и отверстия, через которые черепно-мозговые нервы выходят из полости черепа: *porus acusticus internus*, через который проходят *a. labyrinthi, n. facialis (VII), n. statoacusticus (VIII), n. intermedius (XIII); через foramen jugulare* проходят: *n. glossopharyngeus (IX), n. vagus (X), n. accessorius Willisii (XI), v. jugularis interna.* Эту часть яремного отверстия иногда также называют *pars vascularis.* Через *foramen magnum* проходят – продолговатый мозг с оболочками, *aa. vertebrales, plexus venosi vertebrales interna,* спинно-мозговые корешки *n. accessorius;* через *canalis hypoglossi* проходит *n. hypoglossus (XII).*

В этой главе мы остановимся лишь на той патологии, которая затрагивает, главным образом, основание задней черепной ямки, ее костные структуры и оболочки. В меньшей степени наше внимание будет уделено описанию поражений и новообразований, имеющих нейроэпителиальное происхождение, например, глиом, эпендимом, медуллобластом и др. Подробную информацию о внутримозговых объемных процессах уважаемый читатель сможет найти в наших ранее опубликованных работах.

Особый интерес будет сфокусирован на базальных объемных образованиях, которые часто имеют экстрадуральное, а иногда и экстракраниальное расположение.

В области основания ЗЧЯ, в ее костных образованиях, могут располагаться как опухолевые поражения (чаще внемозговые или экстракраниальные, врастающие в эту область, реже метастазы и внутримозговые новообразования, исходящие из прилежащих мозговых структур), так и целый ряд неопухолевой патологии, которая прежде всего включает группу врожденных заболеваний костной ткани, сосудистые образования (артериальные аневризмы, АВМ и другие сосудистые мальформации), воспалительные и другие поражения.

В зависимости от возраста существует определенная закономерность в распределении гистологических вариантов опухолей, встречающихся в указанной анатомической области. У взрослых, например, в задней черепной ямке преобладают внемозговые опухоли: невриномы (7,2%) и менингиомы (5%), эпидермоидные кисты (0,2%–1,8%) и метастазы (Lizak P., 1992, Lavaroni A.,1993, Корниенко В. Н., Пронин И. Н., 2009 г.) У детей, чаще всего диагностируются внутримозговые образования, причем опухоли субтенториальной области составляют от 50% до 55% всех новообразований головного мозга детского возраста (Russel D., 1989, Harwood-Nash D., 1994, Osborn A., 2004). Исключение составляет больные до одного года, где преобладают опухоли супратенториальной области. Следует также отметить, что наиболее высокий процент новообразований в задней черепной ямке у детей приходится на возраст от 2 до 5 лет (> 60%). Во второй декаде отмечается тенденция к снижению числа субтенториальных опухолей и увеличению новообразований головного мозга, расположенных супратенториально.

По частоте встречаемости у взрослых объемные образования в субтенториальном пространстве можно расположить следующим образом: невриномы, менингиомы, метастазы, эпидермоидные кисты, арахноидальные кисты, липомы, мешотчатые аневризмы и артериовенозные мальформации.

Клинически при поражении основания задней черепной ямки характерно вовлечение в процесс черепно-мозговых нервов, так как все они, кроме

I, II и III пары локализованы в субтенториальных структурах, а, начиная с VII пары, имеют выход через отверстия основания черепа.

Для описания патологии основания ЗЧЯ и удобства восприятия достаточно объемного материала мы выбрали смешанный вариант распределения подразделов как с учетом гистологии опухоли, так и в зависимости от анатомической локализации поражений. Анатомически мы выделили следующие области: пирамида височной кости и мосто-мозжечковый угол, скат и краниовертебральный переход. Такой вариант описания патологии (наряду с предметным указателем) с нашей точки зрения позволит читателям максимально быстро и эффективно найти необходимую информацию и использовать ее в своей клинической практике.

Среди анатомических образований ЗЧЯ, особо следует выделить вершину пирамиду височной кости, в проекции которой несмотря на ее небольшие анатомические размеры, встречается достаточно большая группа патологических процессов. Это могут быть опухолевые поражения, требующие хирургического лечения (например, опухоли или воспалительные гнойные осложнения), или процессы, которые не являются объектом хирургии, но часто симулируют новообразования, приводя к постановке в ряде случаев неправильного диагноза и неадекватному последующему лечению, вплоть до хирургического. Единственными методами диагностики в указанной области являются современные методы нейровизуализации (КТ и МРТ), играющие первостепенную роль в интерпретации выявленных изменений между опухолью и вариантами развития.

Клинические проявления для объемных образований субтенториального пространства в основном складываются из совокупности признаков поражения черепно-мозговых нервов, выходящих на основании мозга и нарастающей гипертензии.

ВРОЖДЕННЫЕ ИЗМЕНЕНИЯ И ЗАБОЛЕВАНИЯ

Нарушение пневматизации височной кости. Пневматизация околоносовых пазух и ячеек сосцевидных отростков достигается за счет мешковидного выпячивания слизистой оболочки полости носа и среднего уха в компактное вещество кости. Развитие пневматизации височной кости начинается с 4—5 месяцев и завершается к пятишести годам жизни (первый период). Она наиболее выражена в ячейках сосцевидных отростков, последние образуются при слиянии сосцевидных поверхностей каменистой и чешуйчатой частей височной кости, поэтому иногда одна из указанных частей может быть гипопневматизирована. Процесс пневматизации осуществляется одновременно с замещением диплоической костной ткани компактной, которая в основном завершается в возрасте 8—12 лет (второй период). Сопутствующие развитию ребенка воспаления среднего уха ведут к формированию разных типов пневматизации сосцевидного отростка. В дальнейшем наступает развитие периферических групп ячеек, уменьшение периантральных полостей. При этом пневматизация идет очень интенсивно вверх и в глубину сосцевидного отростка. К концу второго периода в основном заканчиваются рост и дифференциация ячеистой структуры. Третий период (в возрасте 13—16 лет) не сопровождается расширением общей зоны пневматизации, а происходит только перестройка ячеистой системы кости за счет утолщения перегородок, диплоические ячейки сосцевидного отростка постепенно замещаются более компактной костью. В результате такого сложного процесса развития вариабельность типа сосцевидного отростка очень велика, а асимметрия наблюдается не менее, чем у 25% детей. Исследования R. Haynes (1988) и A. Hasso (1989) показали, что существует два основных типа пневматизации (ограниченный и распространенный) и 4 подтипа (ячеисто-диплоический, ячеисто-компактный, буллезно-диплоический и буллезно-компактный).

Несмотря на то, что верхушка пирамиды височной кости представлена в основном компактной костью, приблизительно в 30% взрослой популяции наблюдается ее частичная пневматизация, которая имеет разнообразные радиологические проявления в зависимости от указанной выше степени аэрации. Примерно в 5% случаев формирование воздухоносных полостей в проекции верхушки носит асимметричный характер, создавая определенные диагностические трудности.

Диагностика. КТ является методом выбора, четко визуализируя степень распространенности пневматизации верхушек пирамид височных костей и ячеек мастоидальных отростков по типично

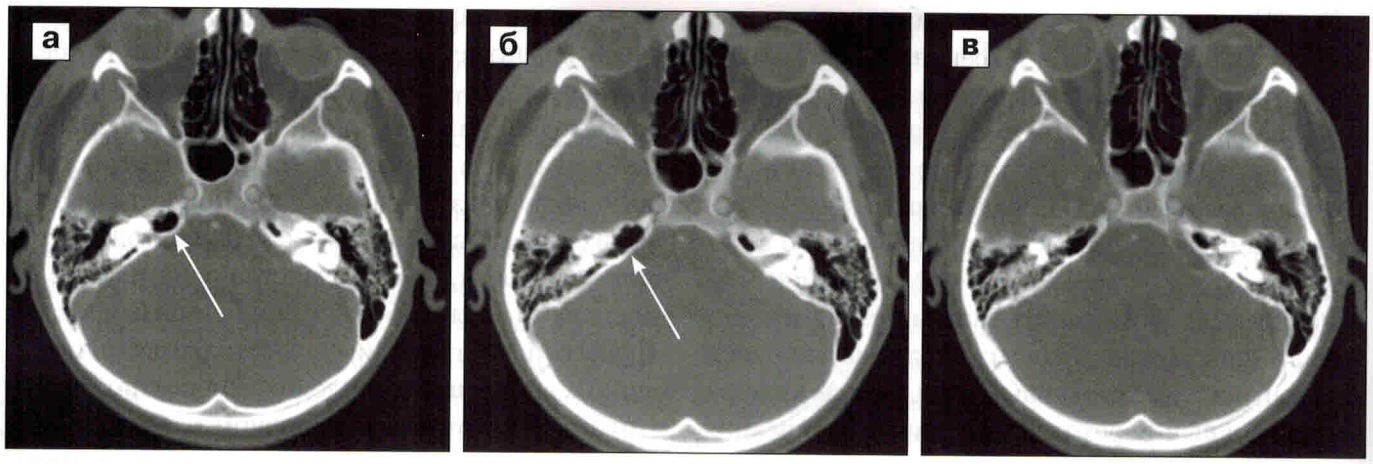

Рис. 5. 1. Гиперпневматизация верхушки пирамиды височной кости. На серии КТ в «костном окне» (**а—в**) определяется асимметричная пневматизация ячеек верхушек пирамид височной кости, D>S (стрелка). Выявляется также повышенная пневматизация ячеек сосцевидных отростков с двух сторон.

низкой (воздушной) плотности (Schuknecht H., 1986). При этом легко оценивается целостность и структурность кортикальных поверхностей височной кости, окаймляющих пневматизированные полости. Однако, для получения этой информации необходимо применять тонкое спиральное или шаговое сканирование с последующим отображением данных КТ в «костном окне». Чаще наблюдается симметричная гиперпневматизация височных костей и реже асимметричность изменений (рис. 5. 1).

При МРТ наибольшие сложности в оценке состояния верхушек пирамид височных костей возникают при асимметричном содержании жирового костного мозга, который проявляется в режиме Т1 как отграниченная зона высокого МР-сигнала и умеренно повышенного сигнала на томограммах по Т2. Иногда неправильная интерпретация данных МРТ может приводить к постановке неверного диагноза и даже ошибочному лечению (например, при подозрении на опухоль рассматривается вопрос о проведении лучевой терапии и др.). В сомнительных случаях с наличием остаточного костного мозга в проекции верхушки пирамиды целесообразно использовать режимы с подавлением МР-сигнала от жира (отмечается исчезновение гиперинтенсивного сигнала) или проведение КТ исследования для исключения костно-деструктивных изменений в указанной области. Не следует также забывать и о клинической симптоматике поражения анатомических образований данной области. В отдельных случаях необоснованного лечения можно избежать, используя динамическое МРТ или КТ наблюдение. Отсутствие изменений МР-сигнала и КТ-плотности, а также деструкции кости, предполагает доброкачественную природу изменения в проекции верхушки пирамиды.

Дизэмбриогенетические опухоли (кисты)

Холестеатома (эпидермоидная киста, ЭК) (греческое: chole + stear, steatos — сало, жир; oma — опухоль) — опухолевидное образование, окруженное капсулой, развивающееся в среднем ухе, как правило, на фоне хронического эпитимпанита. Представляет собой скопление кератина, кристаллов холестерина и слущенного ороговевшего эпителия. Термин «холестеатома» был введен немецким патологоанатомом J. Muller в 1838 году, обратившим внимание на содержание в ней холестерина.

Среди патологии пирамиды височной кости холестеатома или эпидермоид составляет 4–9% всех случаев. Этиология и патогенез окончательно не выяснены. Считают, что холестеатома является следствием врастания эпидермиса наружного слухового прохода в барабанную полость через краевую перфорацию барабанной перепонки. Слущивание ороговевших клеток плоского эпителия и накопление их в полостях среднего уха ведет к образованию компактной массы. Оказывая давление на костную ткань, врастая в нее (этому способствует воздействие составных химических компонентов холестеатомы и продуктов ее распада), она разрушает костную структуру. По литературным данным эпидермоидная киста встречается у 3 пациентов на

100 тыс. детей и около 9 случаев на 100 тыс. среди взрослых. ЭК в полости внутреннего уха чаще диагностируется у пациентов до 50 лет, в то время как другие локализации обычно идентифицируются в промежутке между 40 и 70 годами.

Выделяют следующие варианты холестеатом:

– *Приобретенная холестеатома* обычно возникает как следствие воспаления среднего уха и дисфункции слуховой трубы. Накопление остатков кератина внутри среднего уха может приводить к кондуктивной потере слуха или хроническому нагноению уха (хроническая оторея).

1. Первичная приобретенная холестеатома возникает как следствие образования мешковидной полости (кармана) барабанной перепонки и отрицательного давления внутри среднего уха. Как только карман становится слишком глубоким, а кератин уже не способен удаляться из складки, в нем начинают скапливаться его остатки. Составляет до 80% всех холестеатом внутреннего уха. Локализуется обычно в проекции pars flaccida.

2. Вторичная приобретенная холестеатома (составляет до 18% всех холестеатом внутреннего уха) возникает по причине врастания клеток плоского эпителия с краев разрыва барабанной перепонки. Такой разрыв чаще всего происходит в результате инфекционного процесса.

– *Врожденная холестеатома* обычно обнаруживается у детей и обычно развивается из эмбриональных эпителиальных остатков. Она может локализоваться в любом месте височной кости: внутреннее ухо, мастоидальный отросток, верхушка пирамиды височной кости, сквамозная часть височной кости и даже в наружном слуховом проходе. Такой тип образования, но локализующийся в других костях черепа или интракраниально и экстрацеребрально, также называют эпидермоидной кистой. Врожденные холестеатомы составляют всего 2% всех холестеатом внутреннего уха.

В литературе также выделяют холестеатомы локализующиеся в барабанной полости в зависимости от расположения к барабанной перегородке: холестеатомы pars flaccida и pars tensa (синусные). Отдельно рассматривают редкие локализации холестеатом: муральные и наружного слухового прохода (Barath K., 2011).

Холестеатома может долгое время не давать специфических симптомов, однако большинство больных жалуется на тупые, ноющие, распирающие, давящие или стреляющие боли в ухе, головную боль, также возможны головокружения, обусловленные лабиринтитом (Darrouzet V., 2002). Выделения из уха чаще бывают скудными с гнилостным запахом. В гнойном отделяемом можно обнаружить беловатые творожистые комочки. При обострении отита холестеатома подвергается гнойному распаду, что нередко приводит к эрозии или фистуле полукружного канала и головокружению, парезу лицевого нерва, лабиринтиту, возникновению субпериостального абсцесса (нередко с периодически закрывающимся свищом), менингиту, тромбофлебиту сигмовидного синуса, абсцессу мозга или мозжечка и даже отогенному сепсису (Melero G., 2000).

Врожденная и приобретенная холестеатомы ведут себя агрессивно, разрушают прилегающую кость, располагаются вблизи жизненно (ствол мозга, внутренняя сонная артерия, луковица яремной вены, средняя и задняя черепные ямки) и функционально (улитка, лабиринт, лицевой нерв) важных структур.

Диагностика. Методом выбора считается КТ с высоким пространственным разрешением, позволяющая с высокой чувствительностью демонстрировать мягкотканный компонент и костно-деструктивные изменения в пирамиде височной кости. Однако специфичность КТ остаются относительно низкой в связи с тем, что и гранулематозные массы, холестероловая гранулема и даже опухоль могут иметь схожие диагностические признаки. В большинстве случаев на КТ отмечается очаг костной деструкции с четкими контурами в области пирамиды височной кости кпереди от луковицы яремной вены и медиально от барабанной перегородки. Костная эрозия наблюдается в 80–96% холестеатом, с большей частотой в детском возрасте. Сами холестеатомные массы имеют гиподенсные характеристики. Накопления контрастного вещества в ее внутренней структуре не отмечается, что рассматривается как один из диагностических признаков, присущих этому образованию. При наличие петрифицированных фрагментов в капсуле, последние имеют высокую плотность (рис. 5. 2, 3).

На МРТ патогномоничным признаком для холестеатом является выраженное повышение сигнала в режиме ДВИ от ее масс. ИКД-карты демонстрируют умеренно выраженное повышение измеряемого коэффициента диффузии. На Т2-изображениях сигнал от кисты повышен, не отличим от воспалительных изменений. В режиме Т1, как правило, МР-сигнал снижен. На Т2-FLAIR томограммах для холестеатомы более характерен МР-сигнал средней интенсивности с гиперинтен-

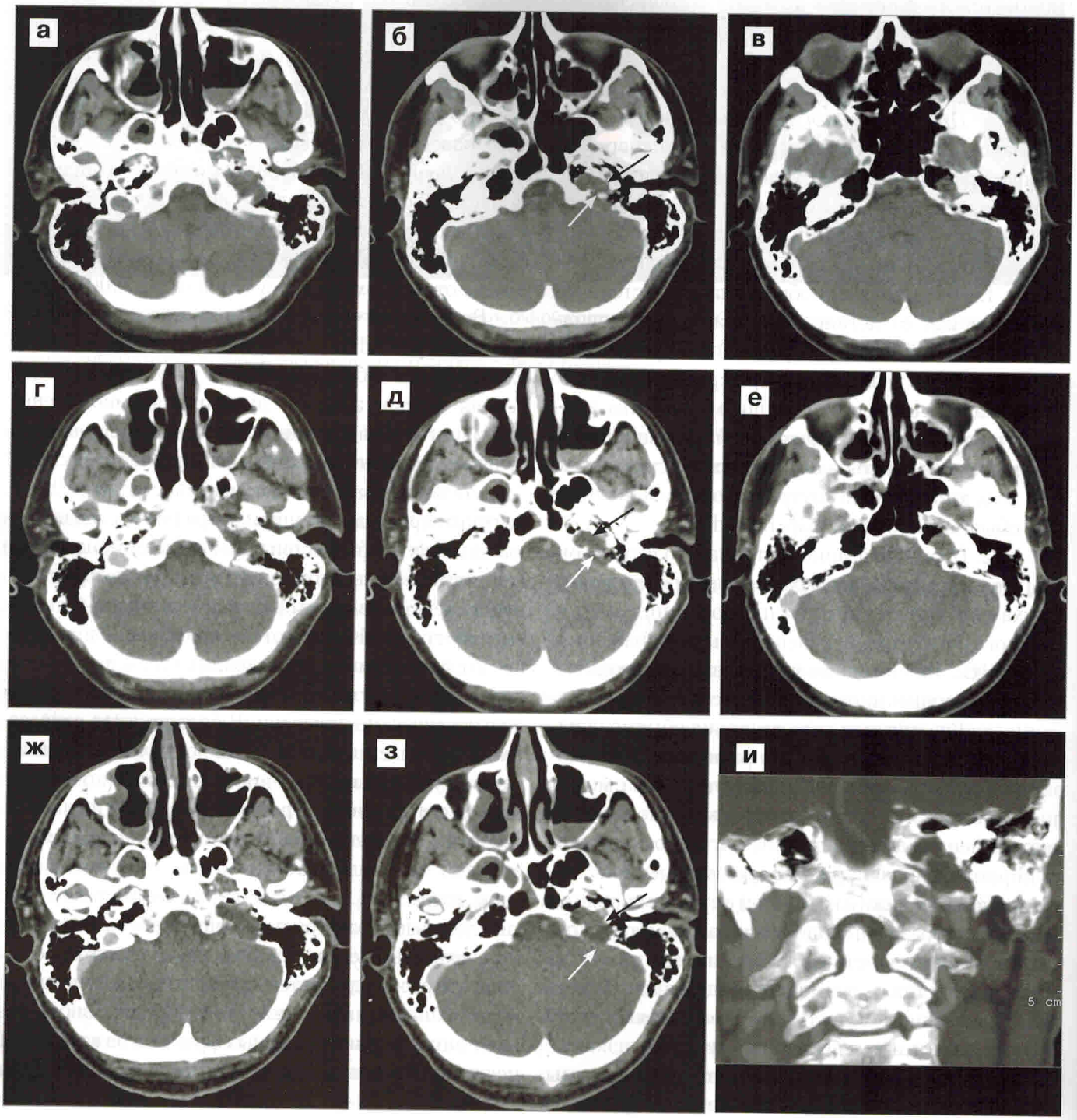

Рис. 5. 2. Эпидермоидная киста верхушки пирамиды височной кости слева. На серии КТ, выполненных до (**а — в**) и после (**г — е**) внутривенного контрастного усиления на фоне повышенной пневматизации пирамид в проекции верхушки слева определяется гиподенсное объемное образование, вызывающее костную деструкцию (стрелки). Передний полюс кисты хорошо виден на фоне воздуха в проекции верхушки. Медиальный контур четко очерчен твердой мозговой оболочкой, что лучше визуализируется после контрастного усиления, особенно при спиральном тонком сканировании (**ж, з**). Фронтальная томограмма (**и**) уточняет распространенность кисты в проекции костных структур пирамиды височной кости.

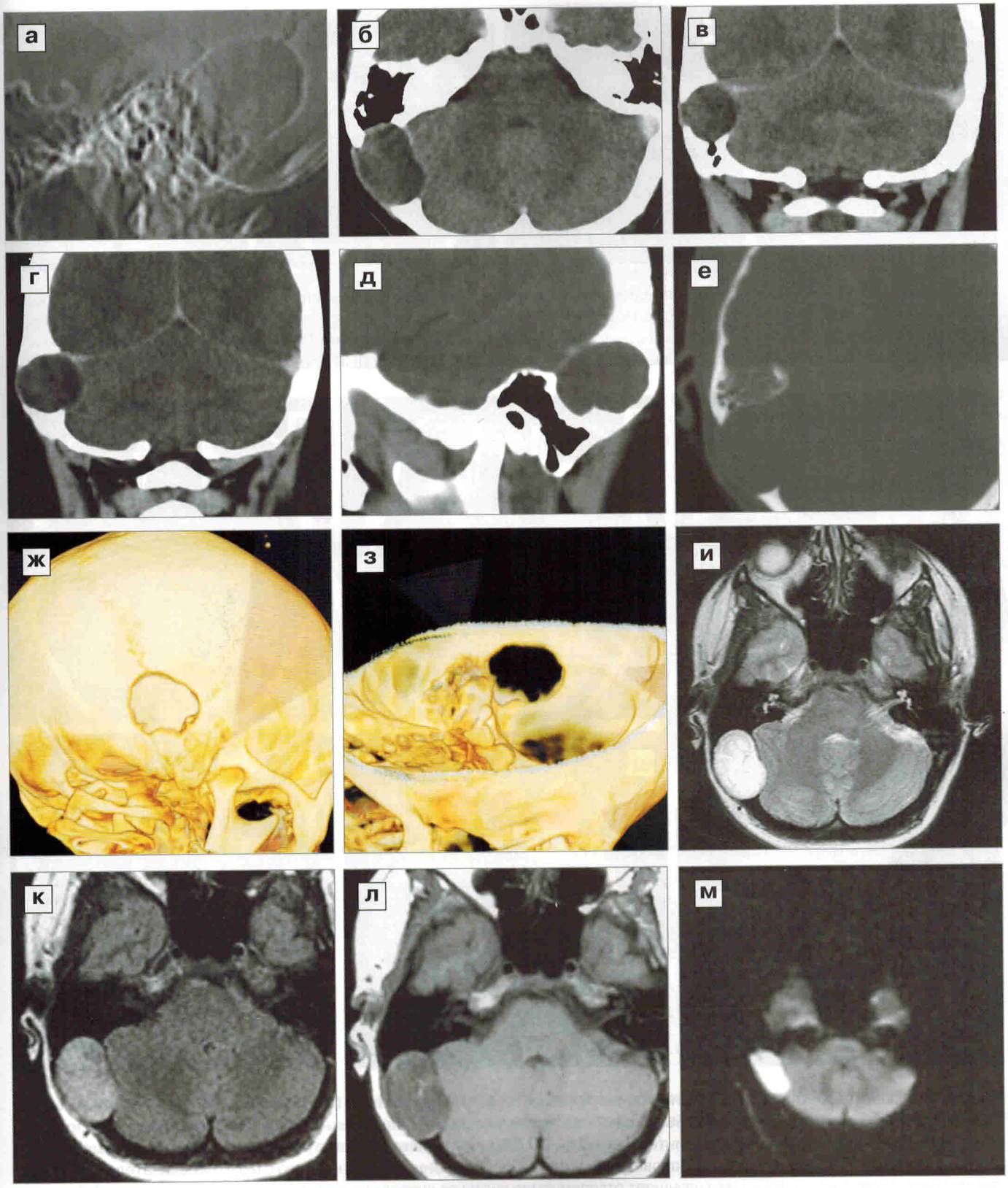

Рис. 5. 3. Эпидермоидная киста. Краниограмма в боковой проекции (**а**) демонстрирует кольцевидный участок разряжения в области чешуи затылочной кости. КТ, выполненная на фоне внутривенного контрастного усиления, в аксиальной (**б**), фронтальной (**в, г**) и сагиттальной (**д**) проекциях выявляет овальной формы гиподенсное образование в зоне перехода затылочной кости в основание пирамиды височной кости. Четко демонстрируется прилежание кисты к стенке правого поперечного синуса. КТ в «костном окне» (**е**) и 3D реконструкция (**ж, з**) демонстрируют ровный и четкий контур зоны костной деструкции. Эпидермоидная киста на МРТ в режимах Т2 (**и**), Т2-FLAIR (**к**) и Т1 (**л**) имеет достаточно гомогенные сигнальные свойства. Гиперинтенсивный сигнал в режиме ДВИ подтверждает наличие холестеатомных масс (**м**).

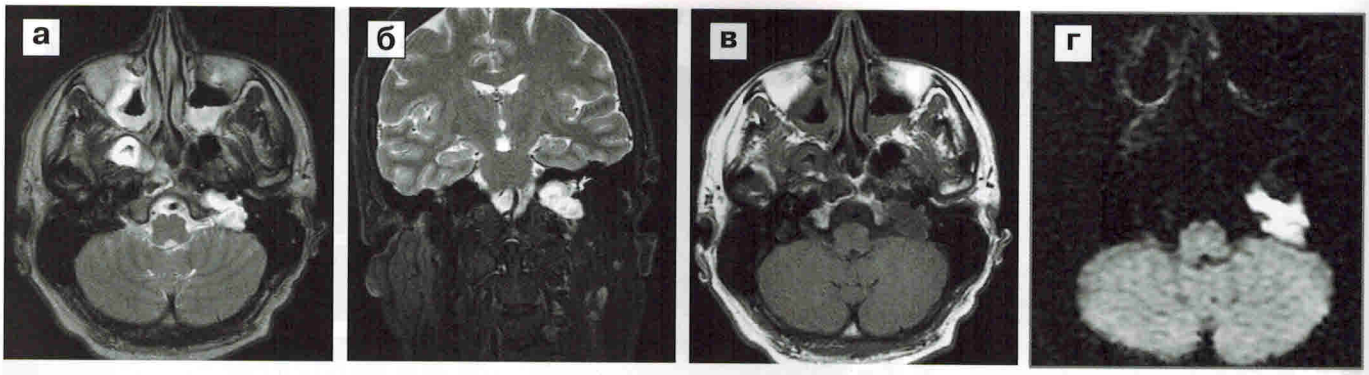

Рис. 5. 4. Холестеатома верхушки пирамидки височной кости слева. На Т2-взвешенных МР-томограммах (**а, б**) определяется небольших размеров объемное образование полностью выполняющее верхушку пирамидки левой височной кости. Образование имеет ровный контур с множественными выворотами. Сигнал на Т1-взвешенном изображении снижен (**в**). Характерной чертой для холестеатомы является повышение сигнала на ДВИ изображении (**г**).

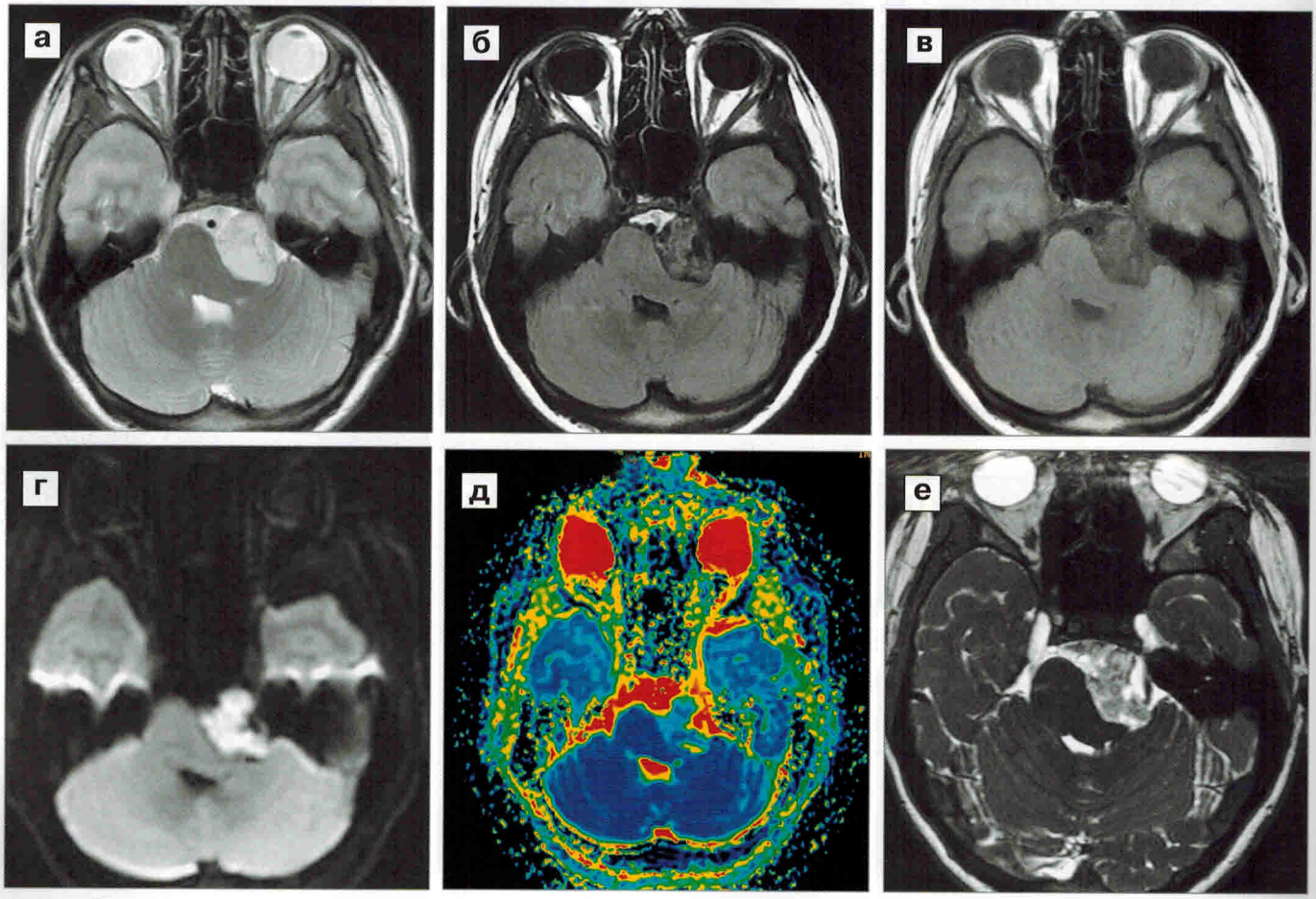

Рис. 5. 5. Холестеатома петрокливальной области слева. На МРТ в режимах Т2 (**а**), Т2-FLAIR (**б**) и Т1 (**в**) в проекции петрокливальной области определяется объемное образование, имеющее повышенный сигнал по Т2, гетерогенно изоинтенсивный по Т2-FLAIR и гетерогенно гипоинтенсивный по Т1. ДВ-изображение демонстрирует типичное повышение МР-сигнала (**г**). На карте ИКД общая масса образования имеет слабо повышенные по сравнению с мозгом показатели. Использование миелографических программ улучшает отграничение кисты от ликворных пространств основания мозга (**е**).

сивными включениями. Накопления контрастного препарата при МРТ исследовании в большинстве случаев не наблюдается. Редко можно визуализировать слабо выраженное контрастное усиление от капсулы холестеатомы. В таких наблюдениях методом выбора является ДВИ МРТ. Образования даже менее одного сантиметра легко визуализируются при исследовании (рис. 5. 4–8).

При интракраниальной локализации отмечаются множественные «рукава» опухоли, распростра-

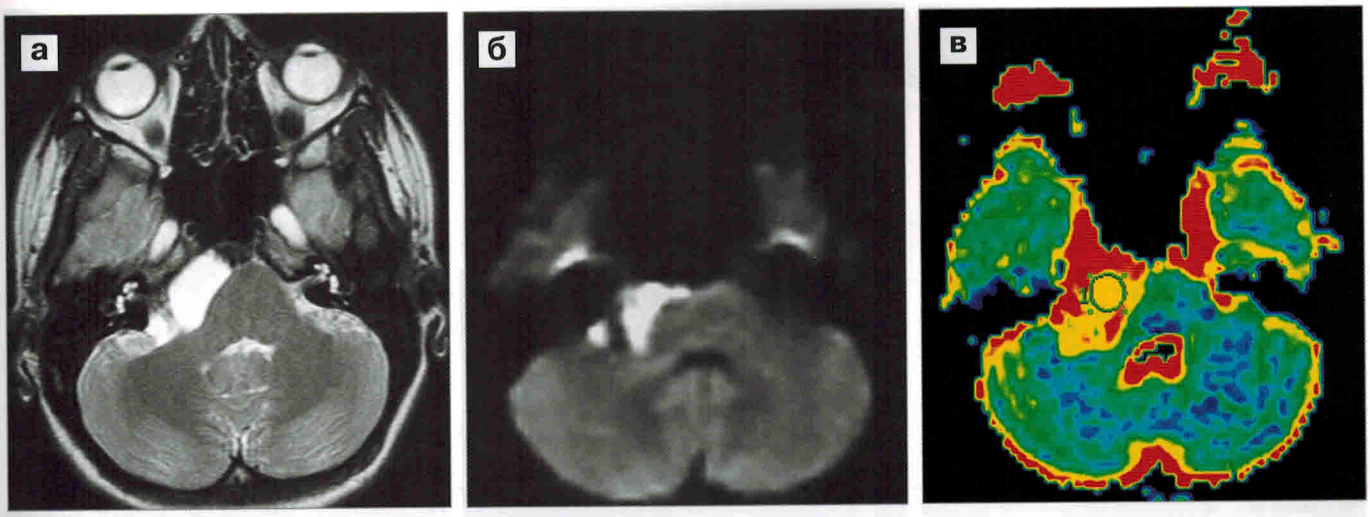

Рис. 5. 6. Эпидермоидная киста правого мосто-мозжечкового угла. МРТ в режимах Т2 (**а**), ДВИ (**б**) демонстрирует гиперинтенсивное объемное образование, дифференцировка которого от ликвора в мосто-мозжечковой цистерне возможна только на диффузионном изображении. На ИКД-карте киста имеет повышенные значения измеряемого коэффициента диффузии (**в**).

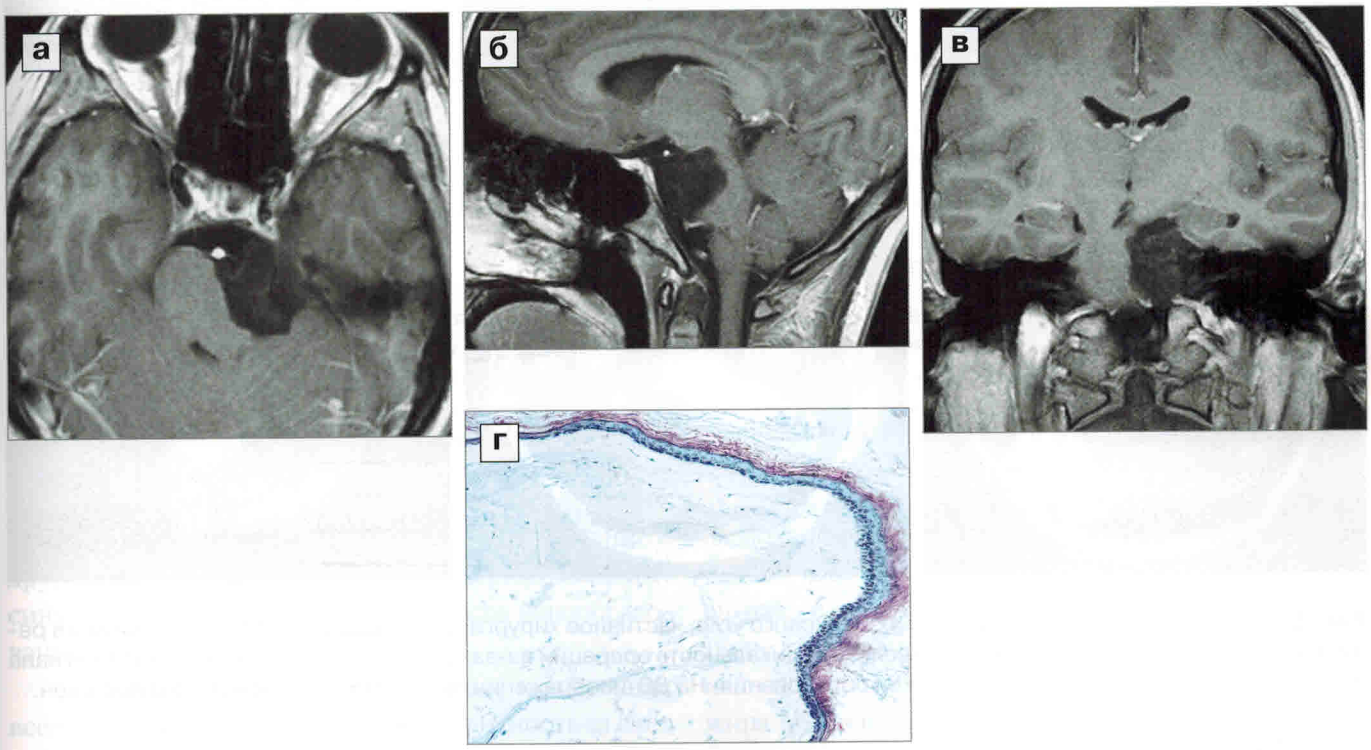

Рис. 5. 7. Эпидермоидная киста петрокливальной области слева. На постконтрастных МРТ в аксиальной (**а**), сагиттальной (**б**) и фронтальной (**в**) проекциях выявляется гипоинтенсивное объемное образование без признаков накопления контрастного препарата. Гистологический препарат стенки кисты (**г**).

няющиеся по субарахноидальным пространствам. Симптом фестончатых границ — характерная нейрорадиологическая черта. Холестеатомные массы «мягко» дислоцируют прилежащие мозговые образования (ствол мозга, средняя ножка мозжечка) с минимально выраженной клинической симптоматикой, несмотря на довольно большие размеры кисты в большинстве случаев первичной диагностики.

Еще одним важным показанием применения режима диффузии в диагностике холестеатом

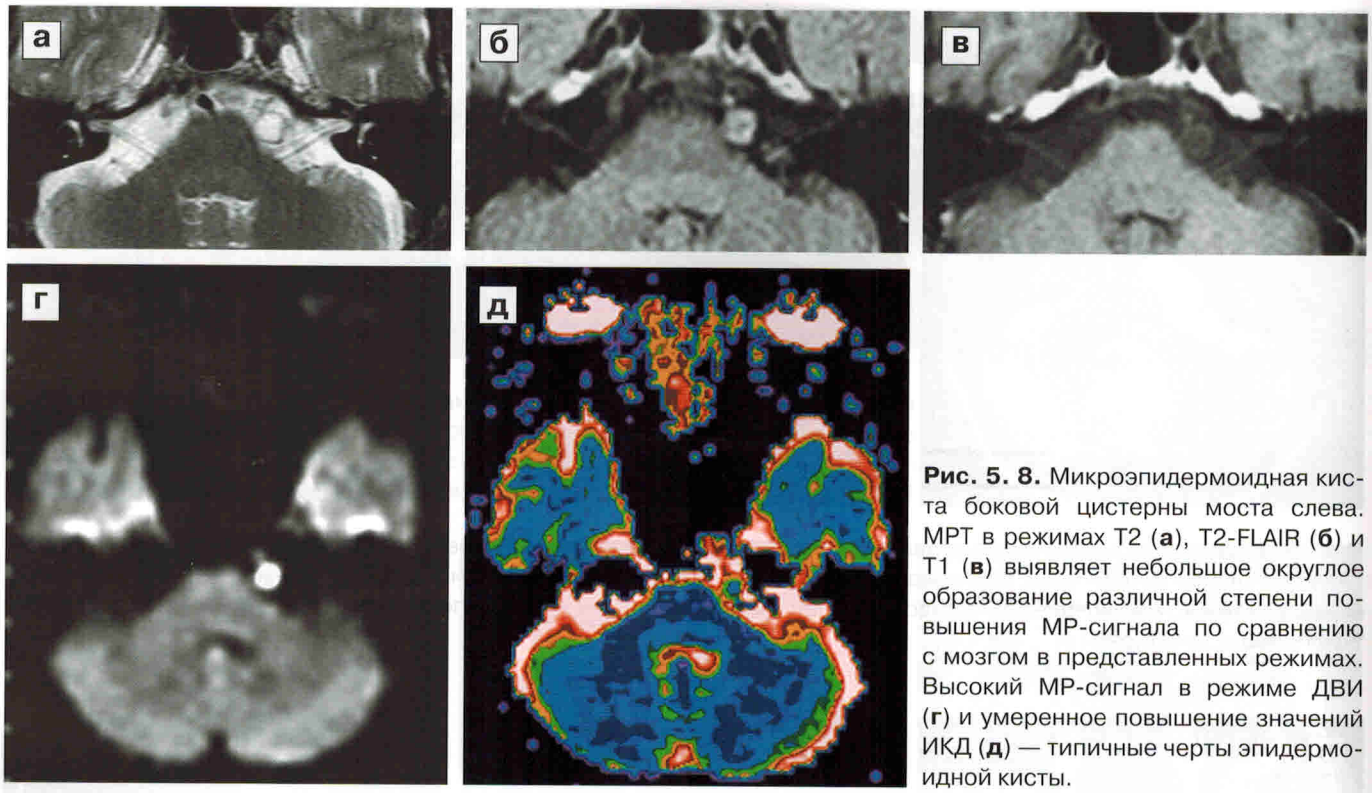

Рис. 5. 8. Микроэпидермоидная киста боковой цистерны моста слева. МРТ в режимах Т2 (**а**), Т2-FLAIR (**б**) и Т1 (**в**) выявляет небольшое округлое образование различной степени повышения МР-сигнала по сравнению с мозгом в представленных режимах. Высокий МР-сигнал в режиме ДВИ (**г**) и умеренное повышение значений ИКД (**д**) — типичные черты эпидермоидной кисты.

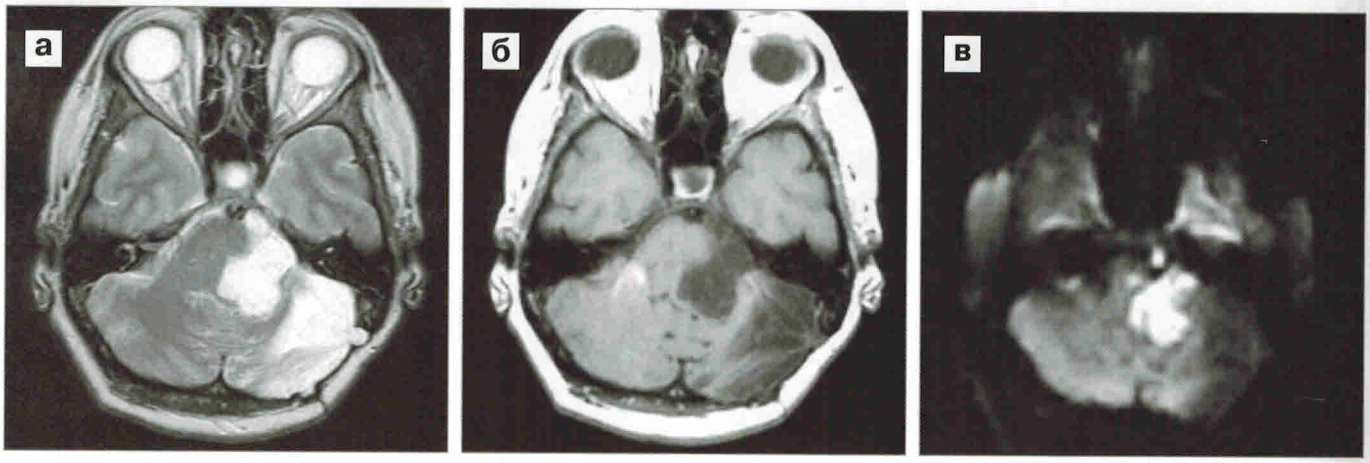

Рис. 5. 9. Холестеатома левого мосто-мозжечкового угла, частичное хирургическое удаление. МР-томограммы в режимах Т2 (**а**) и Т1 (**б**) не позволяют определить радикальность операции из-за одинаковой интенсивности МР-сигнала от послеоперационной полости и остатков образования. На ДВ-изображении (**в**) сигнал от холестеатомы повышен.

является контроль в постоперационный период. И первичные сигнальные характеристики образования, и постоперационные изменения в ликворных пространствах ЗЧЯ имеют часто идентичные проявления (повышение сигнала на Т2 и снижение на Т1), не позволяя адекватно оценить постоперационное ложе. На этом фоне остатки холестеатом в большинстве своем без труда идентифицируются как зоны с высоким МР-сигналом (рис. 5. 9).

Дифференциальный диагноз: арахноидальная киста, кистозная невринома VII нерва, воспалительные изменения, тимпаническая параганглиома, холестероловая гранулема, гемангиома VII нерва, сквамозно- клеточная карцинома внутреннего уха.

Дермоидная киста (дермоид) составляет одну из форм дизэмбриогенетических объемных образований, которые характеризуются наличием в своей структуре эпителиальных элементом плюс отдельные дермальные составляющие (зачатки волос и другие). Имеют, как правило, кистозное строение с четко очерченными наружными границами. При ло-

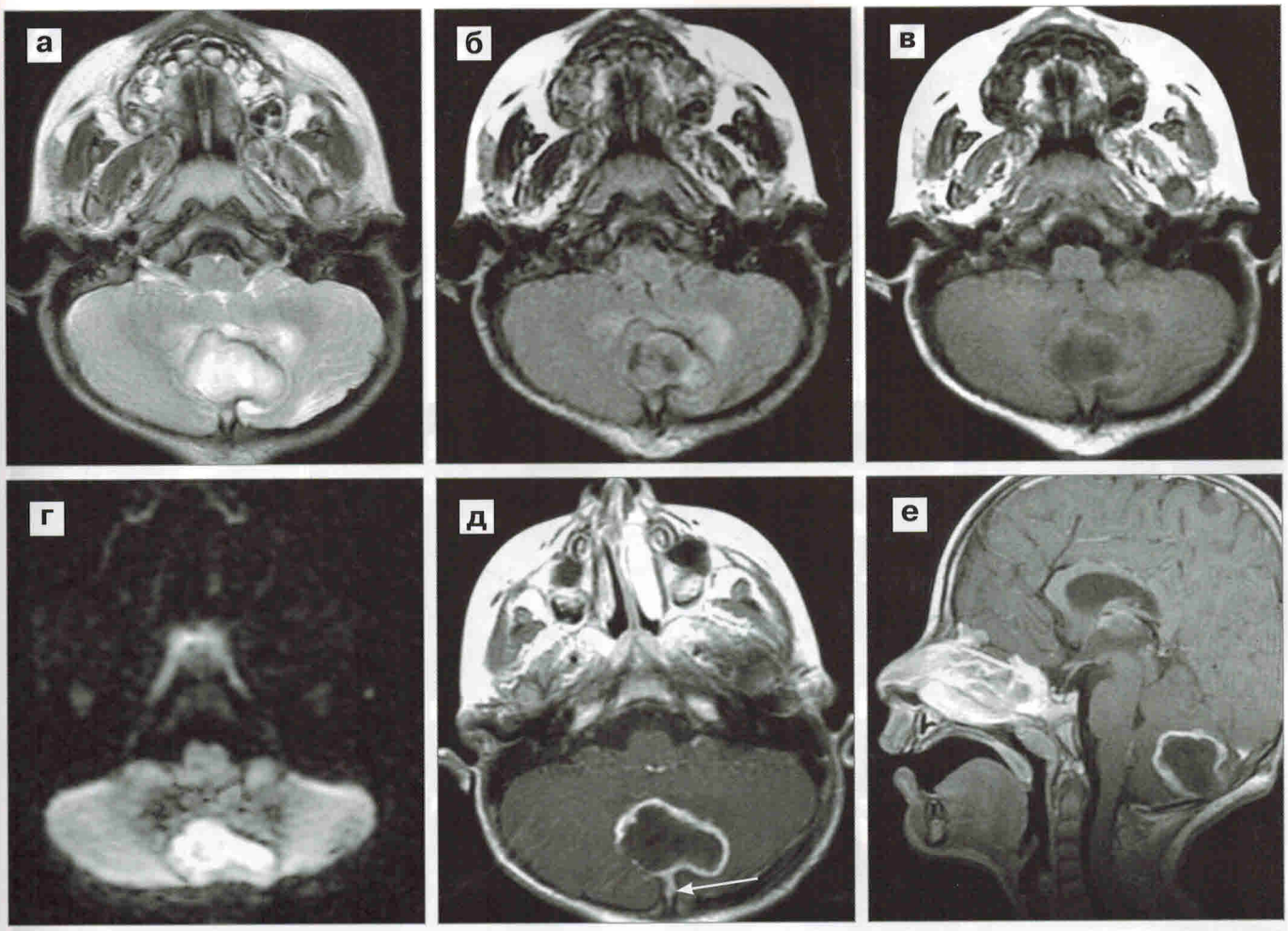

Рис. 5. 10. Дермоид задней черепной ямки с инфицированием. Ребенок 3 года. На МРТ в режимах Т2 (**а**), Т2-FLAIR (**б**) и Т1 (**в**) выявляется гетерогенного строения объемное образование, расположенное по средней линии, имеющее гиперинтенсивный сигнал по Т2 от центра и гипоинтенсивную капсулу. Вокруг образования визуализируется перифокальный отек мозга, МР-сигнал от которого повышен по Т2, Т2-FLAIR и снижен по Т1. Диффузионно-взвешенное изображение (**г**) демонстрирует высокий сигнал. На фоне контрастного усиления стала четко определяться достаточно толстая капсула с относительно ровными контурами (**д, е**). Отмечается наличие свищевого хода в затылочной области (стрелка).

кализации по средней линии возможно сочетание с другими пороками развития, например, дермальный синус. Составляют менее 1% среди всех новообразований задней черепной ямки.

Диагностика. На КТ дермоидные кисты чаще всего демонстрируют сниженную плотность за счет кистозного компонента и высокого содержания жировых элементов в пределах кисты. Плотность при КТ может достигать — 60–80 Ед. Х в зоне с максимальным содержанием жира. В кистозной части плотность снижается не так выражено, но значения ее в кисте выше, чем у ликвора в желудочках мозга. Примерно в 15% случаев отмечено наличие петрификатов, обычно расположенных в стенках кисты.

МРТ визуализирует заметное повышение МР-сигнала на Т1-взвешенных изображениях и изо- или слабо гиперинтенсивный сигнал в режиме Т2. Иногда можно наблюдать контрастное усиление в области капсулы. Однако из-за изначально высокого МР-сигнала в режиме Т1 контрастирование стенок кисты не так очевидно. В таких случаях целесообразно использовать технологию Fat-Sat, МР-сигнал от жира подавляется, и накопление контрастного препарата можно оценить более четко. В режиме диффузии в отличие от эпидермоидных кист дермоиды, как правило, не показывают признаков ограничения диффузии и имеют изоинтенсивные характеристики на МР-ДВИ. В случае инфицирования полости дермоидной кисты (например, через сопутствующий дермальный синус) МР-сигнал в режиме диффузии может повышаться, создавая трудности в дифференциальной диагностике с эпидермоидной кистой и абсцессом (рис. 5. 10). Иногда дермоидные кисты представлены в основном кистозной составляющей

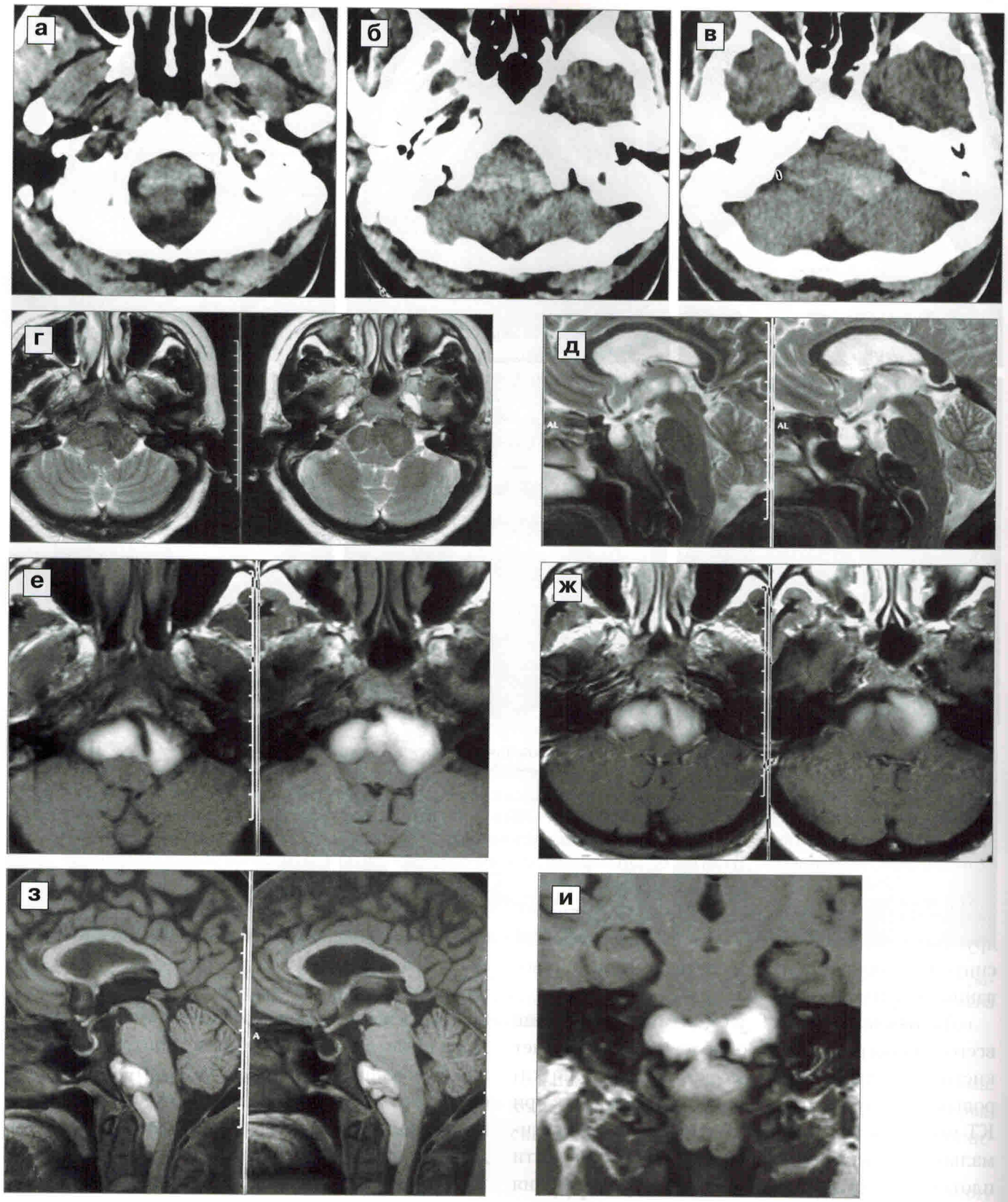

Рис. 5. 11. Дермоидная киста. На серии аксиальных нативных КТ (**а – в**) по вентральной поверхности ствола мозга выявляется гиперденсное образование, которое частично охватывает стволовые структуры с двух сторон. МРТ в режимах Т2 (**г, д**) и Т1 (**е – и**) в различных проекциях демонстрирует неоднородного строения образование, которое расположено на скате по вентральной поверхности ствола мозга и распространяется в позвоночный канал до уровня С2 позвонка. На Т2-изображении выявляется низкий, а на Т1 высокий МР-сигнал, обусловленный высокой концентрацией белка в кистозном содержимом. При использовании технологии подавления сигнала от жира (**з**) на МРТ яркость от кисты сохраняется.

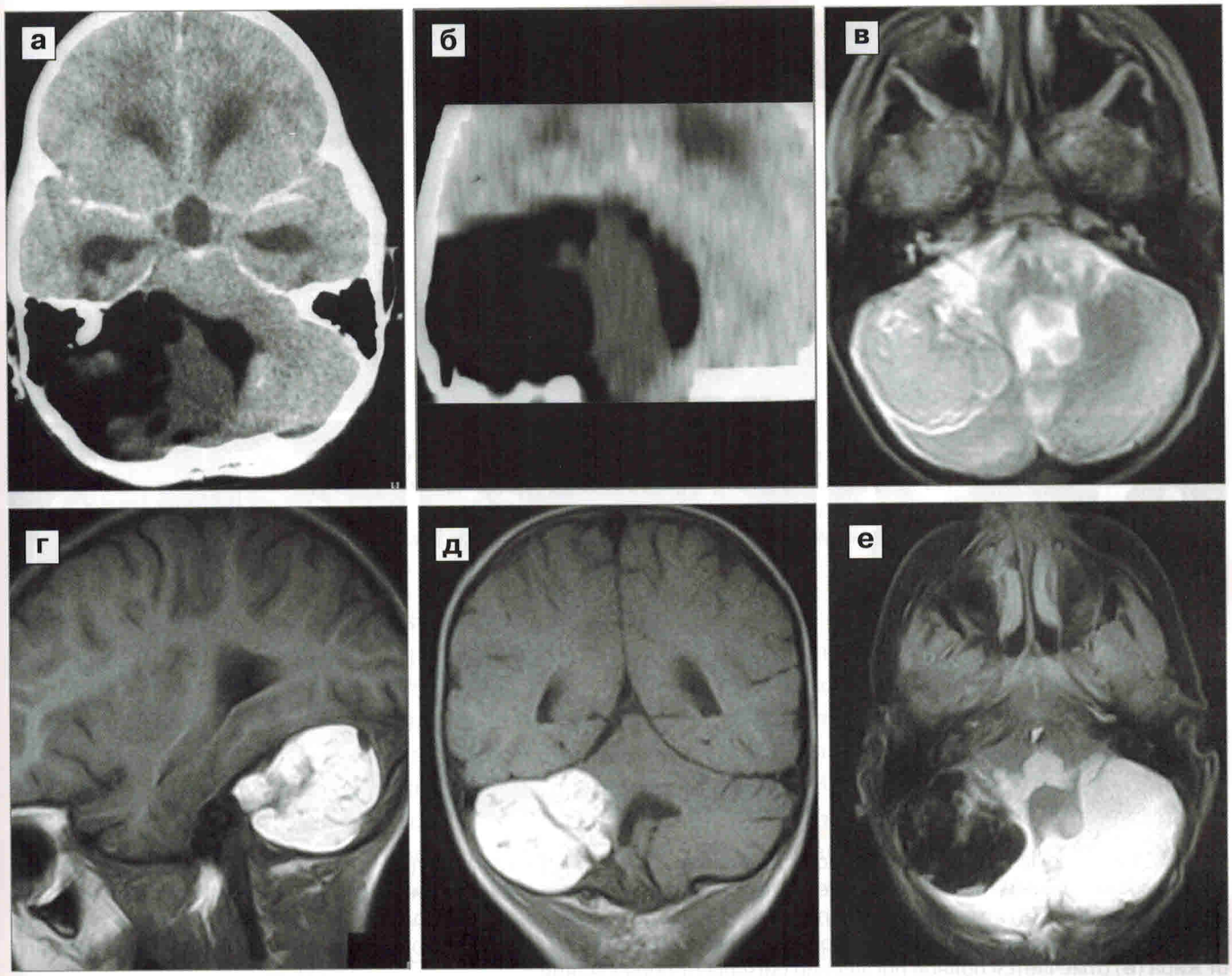

Рис. 5. 12. Липома задней черепной ямки. КТ в аксиальной (**а**) и фронтальной (**б**) проекциях выявляют больших размеров гиподенсное гетерогенное по строению образование, занимающее правую половину ЗЧЯ. На МРТ в режимах Т2 (**в**), Т1 (**г, д**) и Т1 +Fat-Sat (**е**) образование имеет выраженный гиперинтенсивный МР-сигнал по Т1. При использовании технологии подавления сигнала от жира отмечается его полное погашение.

с высоким содержанием белковых компонентов, что приводит к повышению плотности на КТ, снижению МР-сигнала на Т2 томограммах и повышению в режиме Т1 (рис. 5. 11).

Липомы задней черепной ямки составляют примерно 10% от всех интракраниальных липом. Наиболее частая локализация их – это мосто-мозжечковый угол (Cohen T., Powers S., 1992). Образование относится к группе дизэмбриогенетических образований (совместно с эпидермоидами, дермоидами и тератомами).

Диагностика. КТ-проявления типичны для всех липом – значительное понижение плотности по сравнению с плотностью ликвора, обычно минусовые значения до -40–80 Ед. Х. Иногда в структуре или по периферии липомы можно визуализировать мелкие или даже крупные петрификаты (Dalley R., 1986). В отличие от дермоидных кист липомы в основном представлены жировой тканью (возможно сочетание с фиброзными элементами) без кистозной составляющей.

На МРТ в режиме Т1 липомы имеют характерно высокий сигнал, в режиме Т2 — МР-сигнал может варьировать, но чаще всего умеренно гиперинтенсивен. Полезно использование режима с подавлением МР-сигнала от жира, как метод достаточно специфично подтверждающий предполагаемый диагноз (рис. 5. 12–14).