Оглавление

I. ИСТОРИЯ ЭТОГО АТЛАСА

II. ДИАГНОСТИЧЕСКИЕ И НЕОТЛОЖНЫЕ ПРОЦЕДУРЫ

Люмбальная пункция
Цистернальная пункция
Субдуральная пункция
Вентрикулярная пункция
Вентрикулография коронарная
Вентрикулография заднетеменная
Вентрикулярное дренирование

III. ОПЕРАЦИОННАЯ КОМНАТА

Рентгенографическое оборудование, мебель, подголовники
Специальное оборудование, инструменты, одноразовые принадлежности
Обязанности и поведение команды

IV. ПОДГОТОВКА ПАЦИЕНТА

Венесекция подкожной вены
Стрижка и бритье
Положение лежа на спине
Положение на боку
Положение лежа на животе
Положение сидя

V. ОСНОВЫ ХИРУРГИЧЕСКОЙ ТЕХНИКИ

Разрез скальпа
Зашивание
Другие разрезы кожи
Закрытие раны пластырем
Использование трепанов и фрез
Использование пилы Джигли
Использование костного воска
Наложение швов
Вскрытие и закрытие твердой мозговой оболочки
Рассечение мозгового вещества
Наложение повязок

VI. ОПЕРАЦИИ НА ЧЕРЕПЕ И МОЗГОВЫХ ОБОЛОЧКАХ

Трепанационное отверстие
Дермоидная киста
Эозинофильная гранулема
Выправление вдавленного перелома у новорожденного
Выправление вдавленного перелома у ребенка
Выправление вдавленного перелома над сагиттальным синусом
Хирургическая обработка открытого вдавленного перелома
Удаление эпидуральной гематомы

Краниотомия с удалением субдуральных мембран 119
Краниопластика с использованием тантала 140
Краниопластика с использованием акрила 148
Краниопластика проволочной сеткой и акрилом 152

VII. КРАНИОЭКТОМИИ ПРИ СИНОСТОЗАХ 154

Сагиттальный синостоз 155
Парасагиттальная краниоэктомия 156
Срединная сагиттальная краниоэктомия 166
Частичная срединная сагиттальная краниоэктомия 170
Коронарный синостоз 172
Двусторонняя коронарная краниоэктомия 172
Двусторонняя коронарная и надглазничная краниоэктомия 180
Односторонняя коронарная краниоэктомия 186
Односторонняя коронарная и надглазничная краниоэктомия 188
Метопический синостоз 190
Лямбдовидный синостоз 196
Двусторонняя лямбдовидная краниоэктомия 196
Односторонняя лямбдовидная краниоэктомия 200
Множественный синостоз 202

VIII. ШУНТИРУЮЩИЕ ОПЕРАЦИИ ПРИ ГИДРОЦЕФАЛИИ 214

Вентрикулоатриальный шунт 214
Ревизия вентрикулоатриального шунта 232
Вентрикулоперитонеальный шунт 238
Ревизия вентрикулоперитонеального шунта 242
Двусторонний вентрикулоперитонеальный шунт 244
Вентрикулоцервикальный шунт 252
Люмбоперитонеальный шунт 260

IX. ОПЕРАЦИИ В ЛОБНОЙ ОБЛАСТИ 268

Субфронтальные доступы 268
Фронтальная краниотомия: коронарный разрез 268
Фронтальная краниотомия в грудном возрасте 288
Глиомы зрительных нервов и хиазмы 292
Краниофарингиома 295
Заднее расположение хиазмы 296
Переднее расположение хиазмы 300
Декомпрессия орбиты 304
Удаление внутриорбитальной опухоли 308
Устранение ринореи 312
Устранение носовой энцефалоцеле 316
Операции на лобной доле
Фронтальная краниотомия: односторонний разрез, свободный костный лоскут 324
Глиомы лобной доли 328
Опухоли бокового желудочка 332
Опухоль передних отделов третьего желудочка 336

X. ОПЕРАЦИИ В ЛОБНО-ВИСОЧНОЙ ОБЛАСТИ

Лобно-височная краниотомия
Доступ и укутывание аневризмы средней мозговой артерии

XI. ОПЕРАЦИИ В ВИСОЧНОЙ ОБЛАСТИ

Височная краниотомия
Аспирация и удаление абсцесса височной доли

XII. ОПЕРАЦИИ В ТЕМЕННОЙ ОБЛАСТИ

Теменная краниотомия
Старшие дети
Младенцы
Большой доступ у младенцев
Папилломы сосудистого сплетения бокового желудочка
Опухоли зрительного бугра

XIII. ОПЕРАЦИИ В ЗАТЫЛОЧНОЙ ОБЛАСТИ

Затылочная краниотомия
Порэнцефалическая киста
Артериовенозная мальформация вены Галена

XIV. ОПЕРАЦИИ В ОБЛАСТИ ЗАДНЕЙ ЧЕРЕПНОЙ ЯМКИ

Краниотомия в области задней черепной ямки
Мальформация Арнольда-Киари
Астроцитома мозжечка
Медуллобластома мозжечка
Эпендимома
Затылочный ход дермального синуса
Энцефалоцеле затылочной области

XV. ОПЕРАЦИИ ВНУТРИ ПОЗВОНОЧНОГО КАНАЛА
Ламинэктомия
Удаление поясничного диска
Одностороннее удаление диска
Двустороннее удаление диска
Интраспинальные опухоли
Эпидуральная ганглионеврома
Интрадуральная нейрофиброма
Интрамедуллярная астроцитома
Поясничный дермальный синус
Миеломенингоцеле
Липомиеломенингоцеле
Интраспинальная липома
Диастематомиелия
Хордотомия в грудном отделе

ИНДЕКС

VII

Краниоэктомии при синостозах

Краниосиностозом является преждевременное закрытие одного или нескольких черепных швов (полное или частичное). Причины краниосиностозов неизвестны. Патология, вероятно, возникает внутриутробно. Растущий головной мозг не может раздвинуть черепные кости, связанные синостозированным швом. Поэтому возникают характерные деформации черепа. При синостозировании одного и того же шва у пациентов могут наблюдаться различные варианты деформации головы. Вероятно связано это с разной протяженностью участка синостоза. Первоначально уменьшается рост черепа в области шва. Иногда при рождении синостозированный шов не заметен и деформация проявляется с ростом головного мозга. Это затрудняет диагностику и ведет к ложному впечатлению, что краниосиностоз возник уже после рождения.

Если диагноз установлен вскоре после рождения, то необходимо провести хирургическое лечение патологии, разделить синостозированные кости, пока процесс не усугубился и пока мозг интенсивно растет. Хирург разделяет синостозированные кости, создавая искусственный промежуток между ними, что способствует росту мозга и исправлению косметической деформации.

Для достижения хороших результатов этот метод необходимо применять в младенчестве, в идеале – в течение первых нескольких недель жизни ребенка.

Опыт показал, что простой разрез на границе двух костей быстро зарастает. Удаление же полоски кости шириной не менее 1 см задержит формирование новой кости. Новая кость формируется из наружного листка твердой оболочки и роста кости в области бороздки от одного края к другому. Время закрытия области краниотомической бороздки можно увеличить, обернув края кости инертными материалами. Мы используем для этого стерильную полиэтиленовую пленку. Наряду с необходимостью обеспечить как можно более длительное существование краниоэктомической борозды, желательно, чтобы новая кость на месте дефекта в будущем все же сформировалась. Иначе потребуется краниопластика. Для этого твердую оболочку нужно постараться сохранить и не нарушить ее регенерирующих свойств.

ГИТТАЛЬНЫЙ СИНОСТОЗ

Показания. Сагиттальный синостоз – это полное или частич-отсутствие сагиттального шва, при котором невозможно рас-дения теменных костей по мере роста головного мозга мла-а. При этой патологии череп имеет узкую удлиненную форму ебнем в месте сагиттального шва. Отмечено, что шов чаще о синостозирован частично, в своих задних отделах.

Чтобы компенсировать это сужение и поддержать нормаль- объем, череп растет параллельно синостозированному шву, ет коронарного и лямбдовидного швов. С ростом мозга пер-чальная деформация может стать более заметной. Передний ичок часто открыт и имеет треугольную, а не ромбовидную му.

В зависимости от протяженности синостоза возникают раз-ные по выраженности деформации черепа младенца. У мно-детей только часть шва синостозирована, остальная его часть ет быть совершенно нормальной. Младенец с синостозом его сегмента шва имеет широкий лоб и узкую теменную об-ь; младенец с полным отсутствием сагиттального шва будет ть суженный по всей длине череп. Редко может быть синосто-вана центральная часть шва, из-за чего будет возникать сед-дная деформация черепа.

Методы коррекции краниосиностоза в настоящее время должают разрабатываться. Первоначально использовалась сторонняя парасагиттальная краниоэктомия. При такой ации над сагиттальным синусом оставляют полоску кости, щающую его от повреждения. Производят две парасагит-ные полосчатые краниоэктомии, ширина каждой полосы не е 1 см. Их внутренние края находятся примерно в 1,5 см от срединной сагиттальной линии головы. Длина краниоэктомий: от венечного до лямбдовидного швов. Недостатком этой операции является большая потеря крови, обусловленная обширностью вмешательства. Кроме того, после операции, передний свободный край оставшейся над синусом костной полосы часто выпирает под кожей, создавая косметический дефект.

По этим причинам полное удаление синостозированного сагиттального шва у младенцев мы считаем методом выбора. Эта техника требует меньшего отслоения кожно-апоневротического слоя головы от надкостницы, удаление меньшего количества надкостницы и только одного фрагмента костей черепа. Время операции, интраоперационная и послеоперационная кровопотеря меньше, чем при двусторонних парасагиттальных краниоэктомиях. Манипуляции с твердой мозговой оболочкой над сагиттальным синусом у ребенка с сагиттальным краниостенозом не столь опасны, как у здорового ребенка, поскольку из-за отсутствия шва оболочка не сращена с костью. Хирург, однако, должен действовать крайне осторожно. Удаляют только патологический участок, там где шов есть, краниоэктомию делать не стоит, так как это может вызвать разрыв твердой оболочки над синусом.

Хотя при краниоэктомии по средней линии временно остается незащищенным сагиттальный синус, этот момент второстепенен, так как операция должна быть выполнена как можно раньше в младенчестве. У старших детей, которые уже ходят и у которых риск травматизации головы больше, стоит применять двухсторонние парасагиттальные краниоэктомии. По этой причине мы описываем здесь обе методики.

ПАРАСАГИТТАЛЬНЫЕ КРАНИОЭКТОМИИ (1)

Подготовка. За день до операции кожу головы ребенка моют обычным детским шампунем, после чего один раз обрабатывают pHisoHex. Обязательно заказать адекватное количество крови для переливания, для младенца это как минимум 250 мл.

После вводного наркоза производят диссекцию подкожной вены ноги с установкой катетера. Волосы с головы ребенка полностью состригают и сбривают. Пациента укладывают на живот, лицом вниз, в мозжечковом подголовнике. Мягкие валики подкладывают под плечи, таз и лодыжки. Шею сгибают так, чтобы были доступны как венечный шов, так и передний родничок (рис. 1).

Так как пациенты с сагиттальным синостозом имеют длинную узкую голову, то необходимо предпринять дополнительные меры предосторожности для предотвращения некроза кожи в лобной области. Между головой и подголовником прокладывают мягкую прослойку, мозжечковый подголовник окутывают бинтом Webril. Необходимо следить, чтобы в течение операции он оставался совершенно сухим. На протяжении всей операции анестезиолог двигает голову ребенка каждые 15 минут, слегка приподнимая ее на несколько секунд и незначительно смещая. Наклон подголовника должен быть таким, чтобы вес головы распределялся поровну между лобными буграми и скуловыми выступами.

Перед обработкой кожи головы, голову слегка приподнимают и прокладывают между ней и подголовником полотенце с пластиковым пакетом, чтобы предотвратить намокание подголовника. Полотенце будет впитывать жидкость, не давая ей стекать на пол, а пакет защитит подголовник от промокания.

Затем окончательно бреют голову и планируют разрез. Задний конец разреза определяют по рентгенологическому исследованию, по которому измеряют расстояние между серединой лямбдовидного шва и наружным затылочным бугром. Задний конец разреза планируется не менее чем на 2 см сзади от середины лямбдавидного шва. Начинается линия разреза от переднего угла большого родничка или, когда родничок уже закрыт, на 2 см спереди от брегмы (рис. 2).

Разрез проводится точно по средней линии. Линию разреза намечают фломастером и слегка процарапывают кончиком стерильной иглы. Необходимо оставить место для удлинения разреза, особенно сзади, так как заранее точно нельзя определить место расположения лямбдовидного шва, а также величину его угла, чтобы обеспечить адекватную длину парасагиттальных краниоэктомий.

После завершения бритья кожу головы вытирают насухо. Для высушивания ее применяют трихлорэтанол. Липкой стороной скотча удаляют оставшиеся на голове сбритые волоски. Кожу головы обрабатывают, голову снова слегка приподнимают, а полотенце и пакет удаляют. Подголовник должен быть абсолютно сухим. Поле ограничивают четырьмя пластиковыми салфетками с клейкими краями, снизу под них помещают сухие салфетки, которые приклеиваются к коже с помощью раствора бензоина. Липкие края пластиковых салфеток не должны крепиться к подголовнику, для этого под них и подкладывают стерильные сухие салфетки. Это даст оператору возможность во время операции менять положение головы, если это понадобится, а анестезиологу чуть приподнимать голову через каждые 15 минут для профилактики возникновения пролежней на лице. Затем ограничивают операционное поле таким образом, чтобы пластиковые салфетки свисали вниз к подголовнику, защищая его, как фартуки, от жидкости.

Когда операционное поле накрыто и обработано, оператор инфильтрирует кожу по линии разреза раствором лидокаина с адреналином. Прежде чем сделать надрез, необходимо процарапать поперечные разрезу неглубокие линии скальпелем в од или двух местах по длине разреза для обеспечения точного с ставления краев раны при ушивании.

Каждый ассистент прижимает кожу головы к черепу пал ми одной руки со своей стороны, а оператор производит ра Прямой ход линии разреза обеспечивает то, что ассистент растягивают кожу в разных направлениях, их усилие напра но только перпендикулярно поверхности черепа, в гемостат ских целях. После того как произведен разрез на ширину чет пальцев ассистентов, можно сразу отслоить кожу от надкостн на несколько миллиметров по сторонам от разреза (рис. 3).

Кровоостанавливающие зажимы Дэнди или клипсы на дывают на края раны, как описано в главе V. Прежде чем должить разрез, в гемостатических целях в уже сделанную ч разреза помещают небольшую сухую марлевую салфетку (ри

После завершения разреза оператор отслаивает кожу п вы по сторонам на необходимую для краниоэктомий шир Каждый ассистент помогает, оттягивая кожный край сна зубчатыми крючками, а затем крючками Кушинга. Отслаив кожно-апоневротического слоя от надкостницы продолжаю расстояние более 4 см от средней линии в каждую сторону. У но отслаивание с помощью ручки пинцета (рис. 5).

Кровотечение из сосудов скальпа останавливают по ходу слоения путем коагуляции через трубку отсоса или через пи Когда отслаивание с одной стороны завершено на необходи ширину, в сформированный карман укладывают теплую в ную марлевую салфетку размером 10x20 см. Отслаивание про жают на противоположной стороне.

Оба раневых кармана тампонируют салфетками так, ч был виден сагиттальный шов и родничок. Шов может быт стично сохранен, при этом визуализируется его фиброзная т В некоторых областях шов полностью отсутствует, а в некото он патологически изменен в виде поперечно исчерченной ко В местах, где шов полностью заменен костью, может быть н ный хребет. Надкостница будет сращена с тканью шва там, гд есть, а там где его нет, она прилегает к кости достаточно свобо

Чтобы замедлить регенерацию кости после краниоэкто надкостницу над местом краниоэктомии удаляют. Электр ским ножом намечают очертания прямоугольного надкост ного лоскута 8 см шириной (рис. 6). Длина лоскута определя длиной сагиттального шва, передняя граница его расположен 0,5 см сзади от лямбдовидного шва и 0,5 см спереди от вене го шва. Для облегчения удаления надкостницы лоскут деля несколько частей, во-первых вдоль по средней линии, затем деляют область над передним родничком, и заднюю часть лямбдой, делая разрез перед лямбдовидным швом паралле ему (рис. 7). Над фиброзной тканью родничка электрический лучше не использовать, во избежание ее перфорации.

Для уменьшения кровотечения из кости надкостничны скут формируют и удаляют не одновременно, а в несколько пов. Чтобы свести к минимуму высушивание тканей, отдел участки раны попеременно накладывают влажными марле салфетками 10x20 см. Сначала удаляют надкостницу в за отделах раны, кровотечение из поверхности кости остана вают воском (рис. 8). Треугольные надкостничные лоскуты лямбдовидным швом снимают следующим образом. Сначал реднюю, а затем заднюю часть лоскута при помощи диссек сдвигают в сторону лямбдовидного шва (рис. 9). После этого ратор захватывает два края лоскута вместе при помощи зуб го пинцета, оттягивает их от шва и срезает их у основания скальпелем с лезвием #10 (рис. 10).

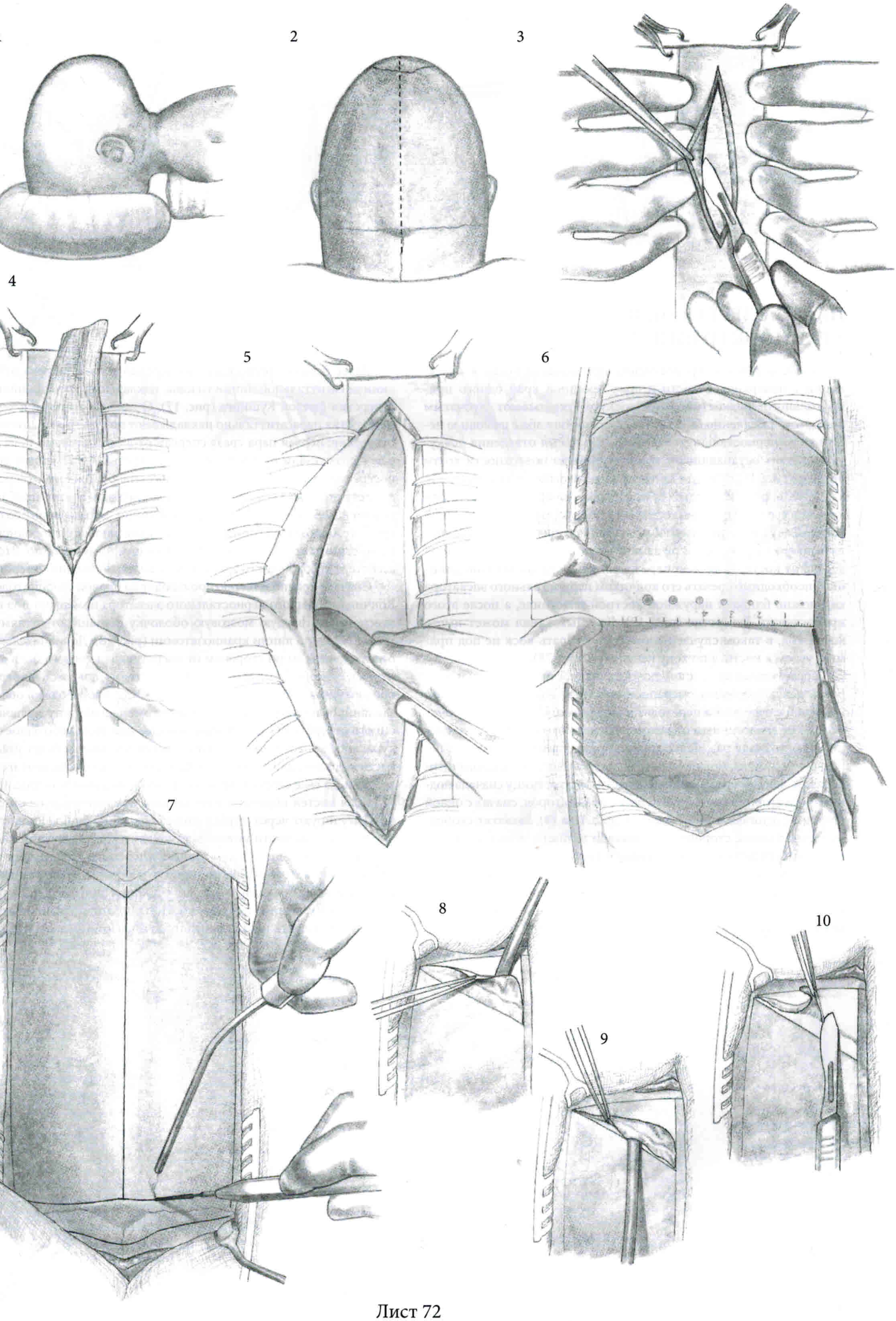

Лист 72

ПАРАСАГИТТАЛЬНЫЕ КРАНИОЭКТОМИИ (2)

После остановки кровотечения при помощи воска и коагуляции с поверхности кости и шва, теменной край одного прямоугольного надкостничного лоскута ухватывают зубчатым пинцетом и медленно смещают вниз в сторону лба с помощью небольшого периостального элеватора. Во время отведения лоскута ассистент останавливает кровотечение из поверхности кости воском (рис. 11). Иногда кровотечение сложно остановить, так как проникающий в кость сосуд разорван за пределами костного канала и его мягкая ткань торчит над костью, мешая размещению воска. Сосуд в таких случаях можно предварительно коагулировать до его разрыва, если он замечен до того как надкостница отделена от кости. Если же поврежденный сосуд достаточно длинный, необходимо срезать его кончиком периостального элеватора как можно ближе к наружной костной пластинке, а после этого провосковать отверстие (рис. 12). Костный канал может иметь косой ход, в таком случае необходимо втирать воск не под прямым углом к кости, а по ходу канала (см. стр. 78).

После удаления длиной полоски надкостницы с одной стороны, левую половину операционного поля накрывают влажной марлевой салфеткой и переходят к надкостнице с другой стороны, отделяя ее аналогичным образом. В последнюю очередь, после смены салфеток еще раз, надкостница, прикрепленная в области переднего родничка, может быть удалена билатерально аналогичным образом, как и в лямбдовидной области. Надкостницу сначала поднимают в сторону коронарного шва с обеих сторон, сначал с одной стороны родничка, а затем с другой (рис. 13 и 14). Захватив свободные края с одной стороны при помощи пинцета, используют лезвие #10 для отделения надкостницы от коронарного шва (рис. 15), а затем и для выполнения диссекции прямо над родничком (рис. 16), где будет видно, что плоскость диссекции проходит между наружным слоем, который несет функции надкостницы, и внутренним, который является дуральной оболочкой.

Далее работу продолжают поочередно справа и слева от с
динной сагиттальной линии головы, накладывая трепанацион
отверстия фрезой Кушинга (рис. 17). С каждой стороны в тем
ных костях парасагиттально накладывают по три трепанацион
отверстия: первая пара сразу спереди от лямбдовидного шва, в
рая – сразу сзади от венечного шва, а третья – в теменной ко
посередине между ними. Центральные точки каждого отверст
диаметр которых составляет около 1 см, должны лежать прибли
тельно на 2,5 см в стороне от средней линии. Это позволит созд
костные борозды шириной 1 см, оставив полоску свободной
надкостницы кости шириной 1 см по наружному их краю. Вто
ассистент удерживает голову пациента при наложении отверст

Сначала краниоэктомию производят на правой стороне голо
Кончик небольшого периостального элеватора помещают под к
отверстия и твердую мозговую оболочку отслаивают от лямб
видного шва по линии краниоэктомии (рис. 18). Дополнительн
отделяют на 1 см по сторонам от оверстия, для того чтобы в да
нейшем можно было легко скусить кость, не повреждая твер
оболочку (рис. 18b и 18c). Скусывание кости производят в обла
запланированной линейной краниоэктомии на ширину трепана
онного отверстия (1 см). В возникающее при этом небольшое з
дуральное кровотечение сложно остановить пока не будет удал
кость над лямбдавидным швом. Скусывание осуществляют на р
стоянии 0,5 см в сторону затылка за лямбдовидный шов (рис. 19

Края костей обрабатывают воском, кровотечение из обол
ки коагулируют через трубку отсоса (рис. 20). Любое кровоте
ние из-под края кости можно остановить путем коагуляции че
диссектор Пенфилда #4 или пинцет. Они имеют изогнутый т
кий кончик, которым можно легко проникнуть под край ко
Поле для манипуляций очищают от крови при помощи отс
(рис. 21). Скусывание полоски кости на 0, 5 см спереди от вен
ного шва осуществляют аналогичным образом (рис. 22a и 22b

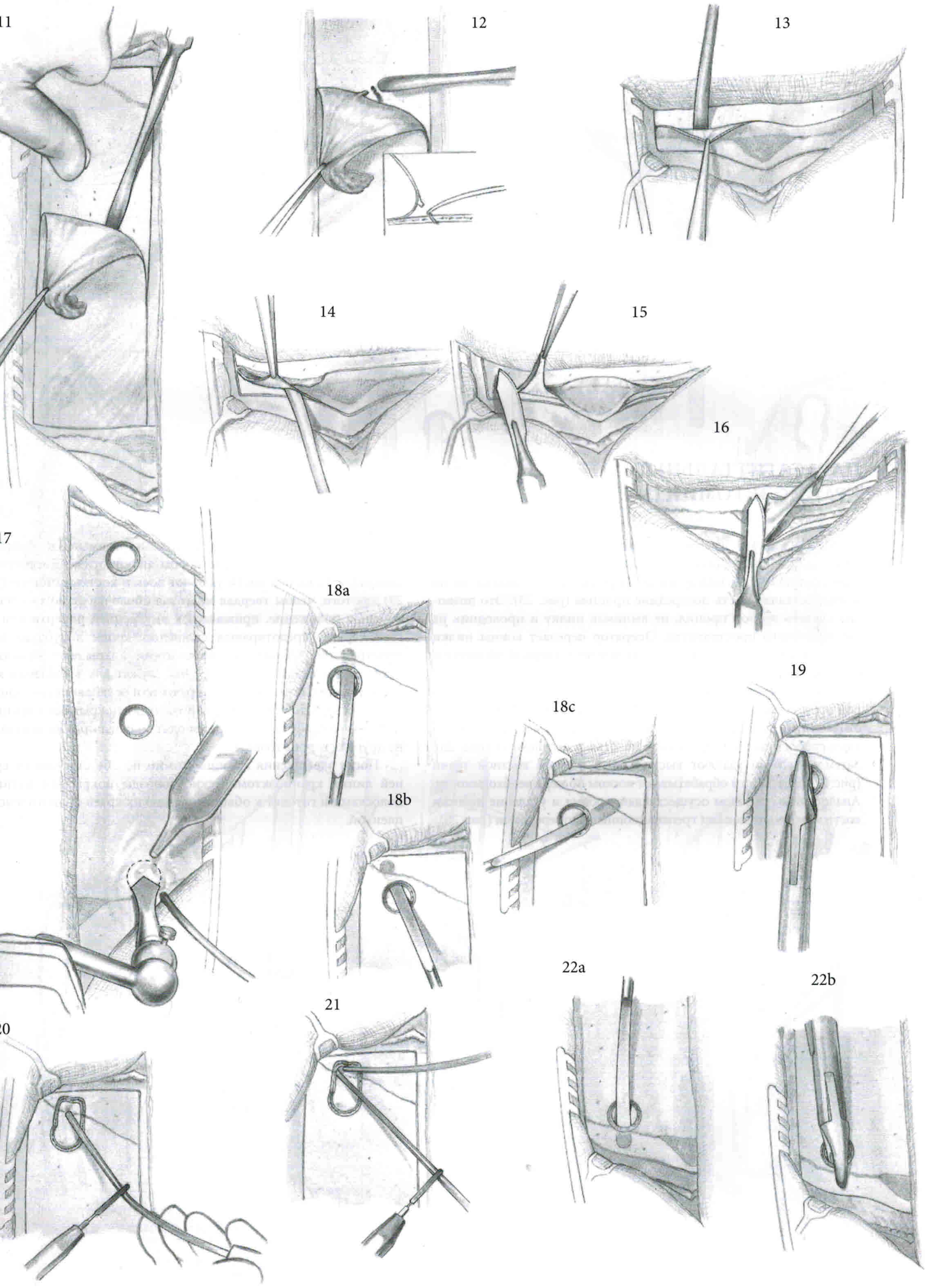

Лист 73

ПАРАСАГИТТАЛЬНЫЕ КРАНИОЭКТОМИИ (3)

Между двумя трепанационными отверстиями проводят проводник и пилку Джигли. Делают два параллельных пропила с расстоянием 1 см между ними. Первый пропил делают не до конца, оставляя кость посередине пропила (рис. 23). Это позволит сделать второй пропил, не вынимая пилку и проводник из эпидурального пространства. Оператор передает концы пилки ассистентам, прижимает проводник внутрь к твердой оболочке и безопасно перемещает пилу (рис. 24).

После перемещения пилы в новое положение осуществляют второй пропил уже полностью (рис. 25). Сформированную полосу кости между отверстиями удаляют. Для этого берут костными кусачками свободную сторону костной полоски и отгибают ее (рис. 26). Затем кусачками удаляют выступающие остатки костной ткани (рис. 27). Края кости обрабатывают воском по мере необходимости. Аналогичным образом осуществляют пропил и удаление полоски кости между остальными трепанационными отверстиями (рис. 28).

Область краниоэктомий тщательно промывают физио гическим раствором или раствором антибиотика. Диссекто Пенфилда #2 из-под кости удаляют воск и костные опилки (29) для того, чтобы твердая мозговая оболочка вернулась в обычное положение, прижалась к внутренней поверхности стей черепа, предотвращая скопление крови в субдураль пространстве. Область краниоэктомии покрывают влажн ватными полосками (рис. 30). Они служат для выявления кровотечения, которые коагулируют или останавливают при мощи воска. Затем область краниоэктомии покрывают влажн марлевыми салфетками и производят аналогичные манипуля на другой стороне головы.

После завершения краниоэктомии по обе стороны от с ней линии краниоэктомические борозды покрывают ватн полосками и готовят к обворачиванию их краев полиэтилено пленкой.

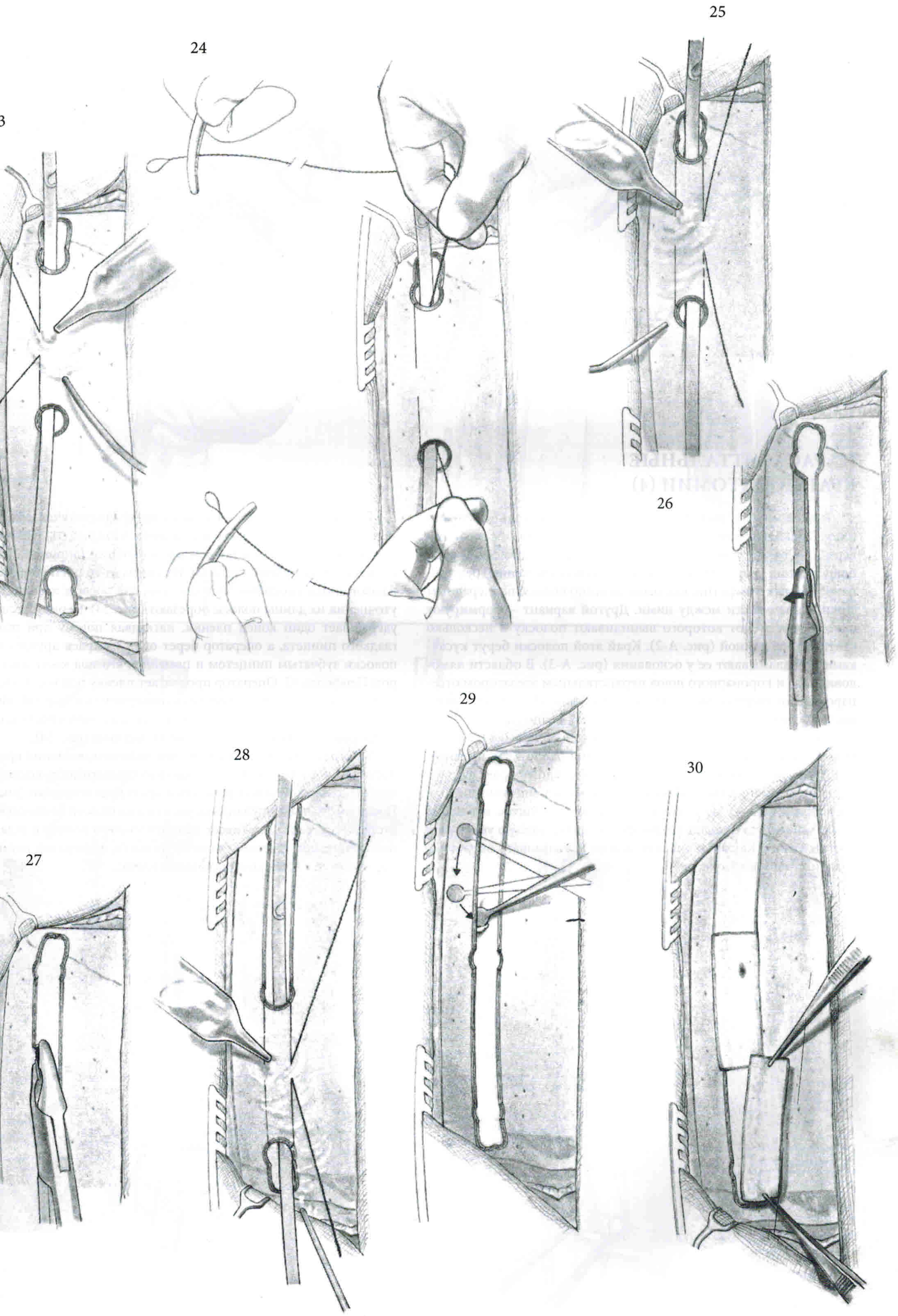

Лист 74