УДК 611.72(075.8)
К17

Авторы:

Калмин Олег Витальевич — доктор медицинских наук, профессор, заведующий кафедрой анатомии человека ФГБОУ ВО «Пензенский государственный университет» Минобрнауки РФ

Галкина Татьяна Нестеровна — кандидат медицинских наук, доцент кафедры анатомии человека ФГБОУ ВО «Пензенский государственный университет» Минобрнауки РФ

Бочкарева Ирина Владимировна — кандидат медицинских наук, доцент кафедры анатомии человека ФГБОУ ВО «Пензенский государственный университет» Минобрнауки РФ

Рецензенты:

Асфандияров Р. И. — заведующий кафедрой анатомии человека Астраханской государственной медицинской академии, доктор медицинских наук, профессор;

Николенко В. Н. — заведующий кафедрой анатомии человека Первого Московского государственного медицинского университета им. И. М. Сеченова, доктор медицинских наук, профессор.

Калмин О. В., Галкина Т. Н., Бочкарева И. В.

К17 Артрология : учеб. пособие. — Санкт-Петербург : СпецЛит, 2016. — 62 с. : 41 ил. — 8 табл. — библиогр. : 15 назв.

ISBN 978-5-299-00714-5

Учебное пособие содержит сведения о соединениях костей в кратком систематизированном виде. Приводятся данные о строении отдельных суставов, их функции, иннервации и кровоснабжении.

Пособие предназначено для аудиторной и внеаудиторной работы студентов медицинских специальностей вузов.

УДК 611.72 (075.8)

ISBN 978-5-299-00714-5 © ООО «Издательство „СпецЛит"», 2016

СОДЕРЖАНИЕ

Общая артрология 4
Виды соединений костей 4
Строение сустава 4
Классификация суставов 5
Частная артрология 6
Голова 6
Туловище 9
Верхняя конечность 19
Нижняя конечность 38
Литература 62

ЧАСТНАЯ АРТРОЛОГИЯ

Голова

Articulatio temporomandibularis, височно-нижнечелюстной сустав

Суставные поверхности: *caput mandibulae, fossa mandibularis ossis temporalis.*

Форма: эллипсоидный, комплексный, комбинируется с суставом противоположной стороны.

Оси и движения: *фронтальная ось* — опускание и поднимание челюсти (движение сначала в нижнем, а затем в верхнем этаже сустава);
вертикальная ось — боковые движения челюсти (вращение вокруг оси в нижнем этаже сустава на стороне поворота, скольжение в верхнем этаже сустава на противоположной стороне);
движение вдоль сагиттальной оси вперед и назад (движение в верхнем этаже сустава).

Связки: *ligamentum laterale, ligamentum sphenomandibulare, ligamentum stylomandibulare.*

Дополнительные элементы: *discus articularis.*

Источник кровоснабжения: *arteria auricularis profunda* (из *arteria maxillaris*).

Венозный отток: *rete articulare mandibulae* (в *vena retromandibularis*).

Источник иннервации: *nervus auriculotemporalis* (из *nervus mandibularis*).

Лимфатический отток: *nodi lymphatici parotidei.*

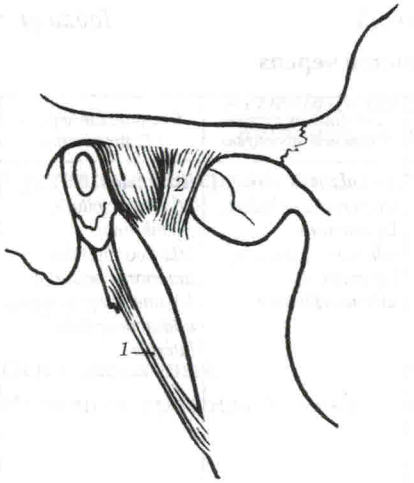

Рис. 1. Височно-нижнечелюстной сустав (вид с латеральной стороны) (Фениш Х., 1998):

1 — ligamentum stylomandibulare; 2 — ligamentum laterale

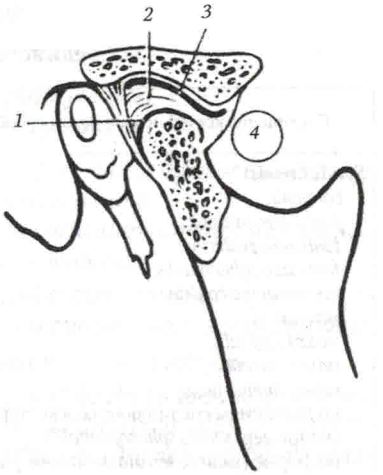

Рис. 2. Височно-нижнечелюстной сустав (вскрыт сагиттальным разрезом) (Фениш Х., 1998):

1 — membrana synovialis inferior; 2 — discus articularis; 3 — membrana synovialis superior; 4 — articulatio temporomandibularis

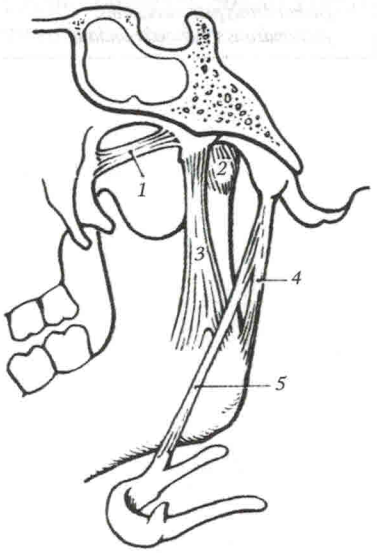

Рис. 3. Височно-нижнечелюстной сустав (вид с медиальной стороны) (Фениш Х., 1998):

1 — ligamentum pterygospinale; 2 — ligamentum mediale; 3 — ligamentum sphenomandibulare; 4 — ligamentum stylomandibulare; 5 — ligamentum stylohyoideum

Таблица 2

Соединения костей черепа

Соединение костей черепа между собой	Соединение черепа с нижней челюстью	Соединение черепа с C_1 позвонком
Syndesmosis: – *Fonticuli*: *fonticulus anterior*, *fonticulus posterior*, *fonticulus sphenoidalis*, *fonticulus mastoideus* – *Suturae*: *sutura sagittalis*, *sutura coronalis*, *sutura lambdoidea*, по названиям соединяющихся костей (например, *sutura sphenofrontalis*), по форме (*suturae serrata*, *squamosa*, *plana*) – *Ligamenta*: *ligamentum pterygospinale*, *ligamentum stylohyoideum*. – *Gomphosis* ***Synchondrosis:*** – временные: *synchondrosis sphenooccipitalis*, *synchondrosis intraoccipitales anterior et posterior*. – постоянные: *synchondrosis sphenopetrosa*, *synchondrosis petrooccipitalis*, *synchondrosis sphenoethmoidalis*	*Articulatio temporomandibularis*. *Ligamentum sphenomandibulare*. *Ligamentum stylomandibulare*	*Articulatio atlantooccipitalis*. *Membranae atlantooccipitales anterior et posterior*. *Ligamentum atlantooccipitale laterale*

Туловище

Articulationes zygapophysiales, *дугоотростчатые суставы*

Суставные поверхности: *processus articularis inferior* вышележащего позвонка, *processus articularis superior* нижележащего позвонка.

Форма: плоский сустав, комбинируется с суставом противоположной стороны.

Оси и движения: движение — скольжение.

Источник кровоснабжения: *arteria vertebralis* (в шейном отделе), *arteriae intercostales posteriores* (в грудном отделе), *arteriae lumbales* (в поясничном отделе).

Венозный отток: *plexus venosi vertebrales interni et externi* (в *vena vertebralis*, *venae intercostales posteriores*, *venae lumbales*).

Источник иннервации: *rami dorsales nervi spinales*.

Лимфатический отток: *nodi lymphatici occipitales*, *retroauriculares et cervicales laterales profundi* (в шейном отделе), *intercostales* (в грудном отделе), *lumbales* (в поясничном отделе).

Таблица 3

Соединения свободных позвонков

Короткое соединение (соседних позвонков)	Длинное соединение (на протяжении позвоночного столба)
– Тел, *discus intervertebralis*; – дуг, *ligamenta flava*; – отростков: остистых, *ligamenta interspinalia*; поперечных, *ligamenta intertransversaria*; суставных, *articulationes zygapophysiales*	– *Ligamentum longitudinale anterius*; – *Ligamentum longitudinale posterius*; – *Ligamentum supraspinale*; – *Ligamentum nuchae*

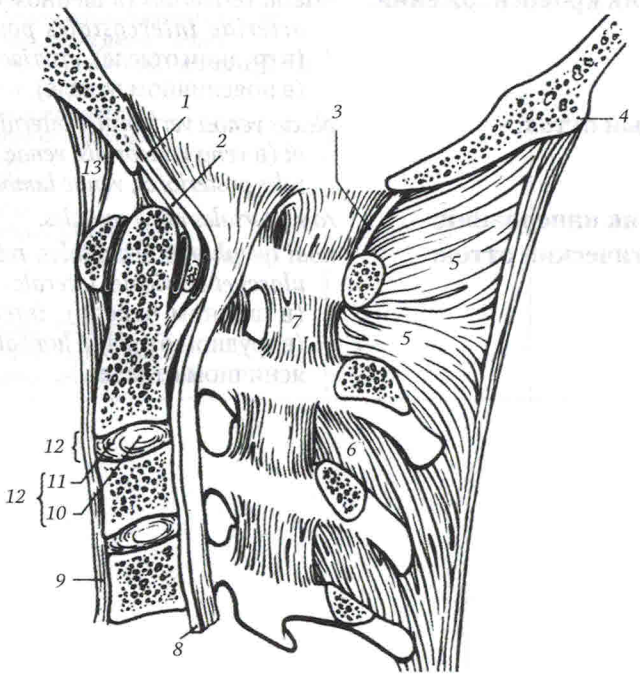

Рис. 4. Связки позвоночного шейного отдела позвоночного столба (вид с медиальной стороны) (Фениш Х., 1998):

1 – membrana tectoria; 2 – fasciculi longitudinales; 3 – membrana atlantooccipitalis posterior; 4 – protuberantia occipitalis externa; 5 – ligamentum nuchae; 6 – ligamenta interspinalia; 7 – ligamenta flava; 8 – ligamentum longitudinale posterius; 9 – ligamentum longitudinale anterius; 10 – anulus fibrosus; 11 – nucleus pulposus; 12 – discus intervertebralis; 13 – membrana atlantooccipitalis anterior

Таблица 4

Соединения крестца и копчика (в сопоставлении с соединениями свободных позвонков)

Соединение свободных позвонков	Соединение крестца и копчика
– *Discus intervertebralis*	– *Symphysis sacrococcygea*
– *Articulatio zygapophysialis*	– *Syndesmosis sacrococcygeus*
– *Ligamentum intertransversarium*	– *Ligamentum sacrococcygeum laterale*
– *Ligamentum longitudinale anterius*	– *Ligamentum sacrococcygeum ventrale*
– *Ligamenta flava et supraspinale*	– *Ligamentum sacrococcygeum dorsale superficiale*
– *Ligamentum longitudinale posterius*	– *Ligamentum sacrococcygeum dorsale profundum*

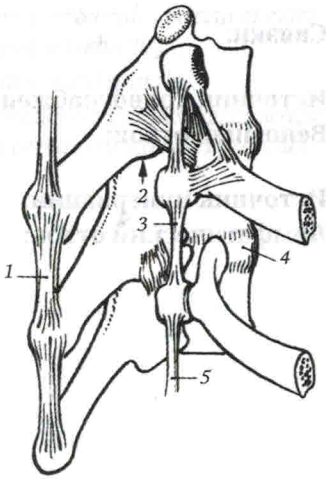

Рис. 5. Связки позвоночного столба и ребер (вид с латеральной стороны) (Фениш Х., 1998):

1 – ligamenta supraspinalia; 2 – articulationes zygapophysiales; 3, 5 – ligamenta intertransversaria; 4 – discus intervertebralis

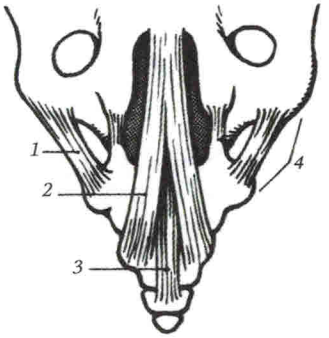

Рис. 6. Связки копчика (вид сзади) (Фениш Х., 1998):

1 – ligamentum sacrococcygeum laterale; 2 – ligamentum sacrococcygeum posterius (dorsale) superficiale; 3 – ligamentum sacrococcygeum posterius (dorsale) profundum; 4 – articulatio sacrococcygea

Articulatio coxae,
тазобедренный сустав

Суставные поверхности: *acetabulum, caput ossis femoris.*

Форма: чашеобразный сустав.

Оси и движения: *фронтальная ось* — сгибание и разгибание бедра (объем 118—121° при согнутом коленном суставе и 84—87° при разогнутом коленном суставе),
сагиттальная ось — отведение и приведение бедра (объем 80—90°),
вертикальная ось — вращение бедра (объем 40—50°),
круговое движение.

Связки: *ligamentum transversum acetabuli, ligamentum capitis femoris, ligamentum iliofemorale, ligamentum pubofemorale, ligamentum ischiofemorale, zona orbicularis.*

Дополнительные элементы: *labrum acetabulare, bursa iliopectinea.*

Источник кровоснабжения: *arteriae circumflexae femoris lateralis et medialis, arteriae gluteae superior et inferior, ramus acetabularis arteriae obturatoriae.*

Венозный отток: *vena profunda femoris, vena femoralis, vena iliaca interna.*

Источник иннервации: *ramus posterior nervi obturatorii, nervus femoralis, nervus ischiadicus, nervus gluteus inferior.*

Лимфатический отток: *nodi lymphatici inguinales profundi.*

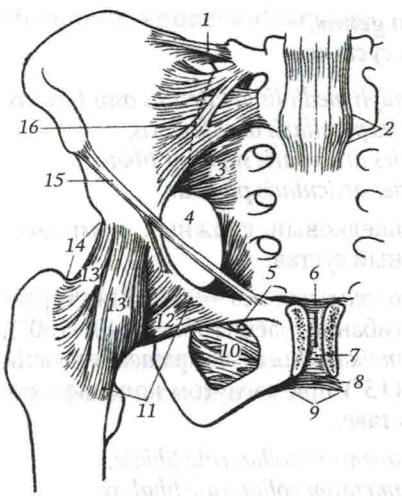

Рис. 26. Связки таза и тазобедренного сустава (вид спереди) (Фениш Х., 1998):

1 — ligamentum iliolumbale; 2 — articulatio lumbosacralis; 3 — ligamenta sacroiliaca anteriora (ventralia); 4 — foramen ischiadicum majus; 5 — canalis obturatorius; 6 — ligamentum pubicum superius; 7 — discus interpubicus; 8 — ligamentum arcuatum pubis; 9 — symphysis pubica; 10 — membrana obturatoria; 11 — capsula articularis; 12 — ligamentum pubofemorale; 13 — ligamentum iliofemorale; 14 — articulatio coxae; 15 — ligamentum inguinale; 16 — articulatio sacroiliaca

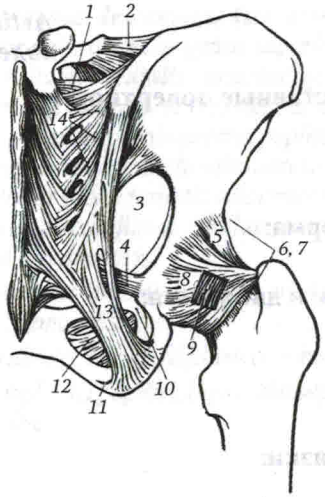

Рис. 27. Связки таза и тазобедренного сустава (вид сзади) (Фениш Х., 1998):

1 — ligamenta sacroiliaca interossea; 2 — ligamentum iliolumbale; 3 — foramen ischiadicum majus; 4 — ligamentum sacrospinale; 5 — ligamentum iliofemorale; 6 — articulatio coxae; 7 — capsula articularis; 8 — ligamentum ischiofemorale; 9 — zona orbicularis; 10 — foramen ischiadicum minus; 11 — processus falciformis; 12 — canalis obturatorius; 13 — ligamentum sacrotuberale; 14 — ligamenta sacroiliaca posteriora (dorsalia)

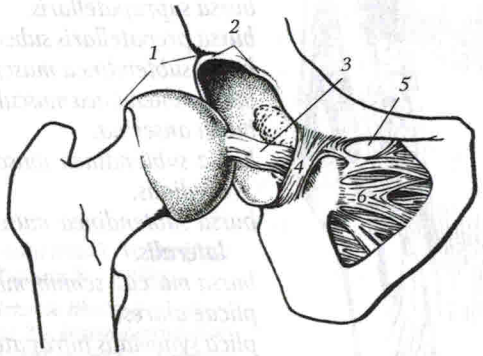

Рис. 28. Вскрытый тазобедренный сустав (Фениш Х., 1998):

1 — articulatio coxae; 2 — labrum acetabulare; 3 — ligamentum capitis femoris; 4 — ligamentum transversum acetabuli; 5 — canalis obturatorius; 6 — membrana obturatoria

Articulatio genus,
коленный сустав

Суставные поверхности: *condyli medialis et lateralis ossis femoris, facies patellaris ossis femoris, facies articularis superior tibiae, facies articularis patellae.*

Форма: мыщелковый, сложный, комплексный сустав.

Оси и движения: *фронтальная ось* — сгибание и разгибание голени (объем 140—160°), *вертикальная ось* — вращение голени (15°) при согнутом коленном суставе.

Связки: *ligamentum collaterale tibiale, ligamentum collaterale fibulare, ligamentum patellae, ligamentum popliteum arcuatum, ligamentum popliteum obliquum, retinaculum patellae laterale, retinaculum patellae mediale, ligamentum cruciatum anterius, ligamentum cruciatum posterius, ligamentum transversum genus, ligamentum meniscofemorale posterius.*

Дополнительные элементы: *menisci medialis et lateralis, bursa infrapatellaris profunda, bursa suprapatellaris, bursa prepatellaris subcutanea, bursa subtendinea musculi sartorii, bursa subtendinea musculi bicipitis inferior, bursa anserina, bursa subtendinea musculi gastrocnemii medialis, bursa subtendinea musculi gastrocnemii lateralis, bursa musculi semimembranosi, plicae alares, plica synovialis infrapatellaris, recessus subpopliteus.*

Источник кровоснабжения: *arteria genus descendens* (из *arteria femoralis*), *arteriae genus superiores lateralis et medialis, arteriae genus inferiores lateralis et medialis, arteria genus media* (все из *arteria poplitea*), *arteriae recurrentes tibiales anterior et posterior* (из *arteria tibialis anterior*), *ramus circumflexus fibulae arteriae tibialis posterioris.*

Венозный отток: *venae tibiales anteriores, vena poplitea, vena femoralis.*

Источник иннервации: *nervus tibialis, nervus fibularis communis.*

Лимфатический отток: *nodi lymphatici poplitei, inguinales superficiales.*

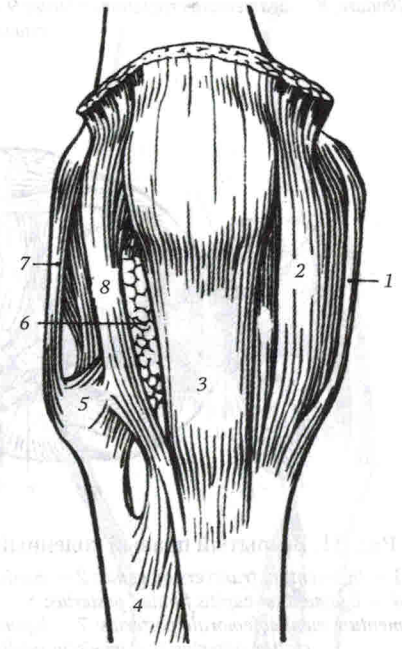

Рис. 29. Правый коленный сустав (вид спереди) (Фениш Х., 1998):

1 — ligamentum collaterale tibiale; 2 — retinaculum patellae mediale; 3 — ligamentum patellae; 4 — membrana interossea cruris; 5 — ligamentum capitis fibulae anterius; 6 — corpus adiposum infrapatellare; 7 — ligamentum collaterale fibulare; 8 — retinaculum patellae laterale