ОГЛАВЛЕНИЕ

Введение ... 6

Глава 1. Заболевания, диагностируемые в родильном доме или в первые месяцы жизни ребенка ... 17

1.1. Врожденная мышечная кривошея (*В.М. Крестьяшин, О.Ю. Литенецкая*) ... 17

1.2. Врожденные пороки верхней конечности (*В.М. Крестьяшин, Ю.И. Лозовая*) ... 21

1.2.1. Аномалии развития кисти ... 21

1.2.2. Врожденная косорукость ... 41

1.2.3. Врожденное высокое стояние лопатки (болезнь Шпренгеля) ... 46

1.3. Врожденные пороки нижней конечности (*В.М. Крестьяшин, О.Ю. Литенецкая, А.О. Домарёв, И.В. Крестьяшин*) ... 49

1.3.1. Врожденный вывих бедренной кости ... 49

1.3.2. Врожденная косолапость ... 85

1.3.3. Аномалии развития стопы ... 98

1.4. Парциальный гигантизм (*А.О. Домарёв*) ... 105

1.5. Амниотическая болезнь (*А.О. Домарёв*) ... 106

Глава 2. Остеохондропатии (*О.Ю. Литенецкая*) ... 109

2.1. Болезнь Легга—Кальве—Пертеса ... 110

2.2. Болезнь Келера I ... 119

2.3. Болезнь Келера II ... 120

2.4. Болезнь Кальве ... 121

2.5. Болезнь Осгуд—Шляттера ... 122

2.6. Болезнь Шойерманна—Мау ... 124

2.7. Болезнь Гаглунда—Шинца ... 125

2.8. Болезнь Кёнига ... 126

Глава 3. Состояния после перенесенного метаэпифизарного остеомиелита (*А.О. Домарёв*) ... 129

Глава 4. Плоскостопие (*А.О. Домарёв, И.В. Крестьяшин*) ... 139

Глава 5. Системные заболевания скелета (*О.Ю. Литенецкая*) ... 150

5.1. Черепно-ключичный дизостоз ... 150

5.2. Фиброзная остеодисплазия ... 154

5.3. Хрящевая дисхондроплазия (болезнь Оллье) ... 164

5.4. Множественная экзостозная дисхондроплазия ... 166

5.5. Спондилоэпифизарная дисплазия ... 169

Глава 6. Сколиоз. Нарушение осанки (*В.В. Коротеев*) ... 172

Глава 7. Мягкотканные новообразования (*А.О. Домарёв*) ... 218

7.1. Киста Бейкера ... 218

7.2. Гигрома ... 221

7.3. Липома ... 222

7.4. Фиброма ... 222

7.5. Дермоидная киста ... 224

7.6. Атерома ... 224

Литература ... 225

Показания к проведению МСРКТ:

- пороки развития опорно-двигательного аппарата (например, аномалии развития позвоночника, ребер, болезнь Шпренгеля, синдром Клиппель—Фейля, деформация Маделунга);
- остеохондропатии;
- тяжелые дисплазии тазобедренных суставов;
- диспластический сколиоз;
- доброкачественные образования костей (экзостозная болезнь, костные кисты, фиброзная остеодисплазия);
- злокачественные образования костей.

Метод *радиоизотопного сканирования* скелета широко используется в детской ортопедии для косвенной оценки характера патологического очага. По степени интенсивности накопления радиофармпрепарата возможно судить об интенсивности кровотока в конкретном исследуемом сегменте скелета или всего костного остова в целом. Показания для проведения радиоизотопного исследования:

- остеохондропатии;
- фиброзная дисплазия (метод ценен выявлением участков дисплазии костной ткани в организме с последующим прицельным рентгенологическим исследованием);
- любое новообразование (мягкотканное или костное);
- воспалительные заболевания.

Таким образом, необходимая тесная взаимосвязь между отделением лучевой диагностики и ортопедическим центром позволяет лечащим врачам улучшать результаты лечения и повышать качество жизни маленького пациента.

ГЛАВА 1

ЗАБОЛЕВАНИЯ, ДИАГНОСТИРУЕМЫЕ В РОДИЛЬНОМ ДОМЕ ИЛИ В ПЕРВЫЕ МЕСЯЦЫ ЖИЗНИ РЕБЕНКА

1.1. Врожденная мышечная кривошея*

Деформация при врожденной мышечной кривошее в основном обусловлена укорочением грудино-ключично-сосцевидной мышцы. Исключительно редки случаи так называемой двусторонней врожденной мышечной кривошеи в результате укорочения обеих грудино-ключично-сосцевидных мышц.

Этиология. Укорочение мышцы с фиброзным перерождением. Внутриутробное воспаление грудино-ключично-сосцевидной мышцы с переходом в хронический интерстициальный миозит. Разрыв при тяжелых родах кивательной мышцы в нижней части, в области перехода мышечных волокон в сухожильные с последующей организацией рубца и отставанием роста мышцы в длину. Порок развития мышцы.

Клиническая картина и диагностика. У детей первых 8–12 дней жизни признаки врожденной мышечной кривошеи едва уловимы и проявляются лишь у незначительной части больных. Но настороженность не должна быть утрачена, особенно в отношении детей, родившихся в ягодичном предлежании.

* В.М. Крестьяшин, О.Ю. Литенецкая.

Начальный симптом заболевания проявляется к концу 2-й или началу 3-й недели жизни утолщением булавовидной формы в средней или нижней трети грудино-ключично-сосцевидной мышцы, что является следствием ее интранатального повреждения с кровоизлиянием и отеком. Это утолщение плотной консистенции легко смещается вместе с мышцей, оно без признаков воспаления. Четко контурируемое утолщение мышцы максимально увеличивается к 5–6-й неделе (поперечно — до 2–2,5 см), а в последующем постепенно уменьшается и исчезает к 4–8-му месяцу жизни ребенка. В области исчезнувшего утолщения остается уплотнение мышцы, возникает отставание в росте по сравнению с одноименной мышцей противоположной стороны.

Фиксированное сближение точек прикрепления грудино-ключично-сосцевидной мышцы формирует наклон головы в пораженную сторону и одновременно ее поворот в противоположную, т.е. вынужденное неправильное положение головы и шеи, или кривошею. Преобладание наклона головы указывает на преимущественное поражение ключичной ножки, преобладание поворота — на патологию грудинной ножки. У детей в возрасте до 1 года деформация выражена незначительно.

Если кривошею не определить своевременно и оставить без лечения, она прогрессирует, особенно в период быстрого роста ребенка, после 3–6 лет. Наряду с увеличением фиксированного наклона и поворота головы, ограничения подвижности шеи появляются вторичные компенсаторные приспособительные изменения. Размер лица пораженной стороны уменьшается вертикально и увеличивается горизонтально. В результате глазная щель сужается, располагается несколько ниже, контур щеки сглаживается, угол рта приподнимается. Стремление к вертикальному положению головы компенсируется высоким стоянием надплечья и лопатки, сколиозом в шейном и грудном отделах, а у детей старшего возраста — S-образным сколиозом шейного, грудного и поясничного отделов позвоночника.

При двусторонней врожденной мышечной кривошее равнозначное укорочение грудино-ключично-сосцевидных мышц проявляется наклоном-выдвижением головы вперед, ограничением объема движений головы, высоким стоянием ключиц. Разную степень поражения мышц нередко диагностируют как одностороннюю врожденную кривошею.

При врожденной мышечной кривошее необходимо проводить дифференциацию с другими врожденными (синдром Клиппель—Фейля, врожденные добавочные клиновидные шейные полупозвонки, добавочные шейные ребра, крыловидная шея) и приобретенными (болезнь Гризеля, спастическая кривошея вследствие перенесенного энцефалита, родовой черепно-мозговой травмы) формами кривошеи (табл. 1.1).

Таблица 1.1

Классификация форм кривошеи по С.Т. Зацепину

Патогенетическая характеристика кривошеи	Причины и характер заболевания	
	врожденная	**приобретенная**
Миогенная	Изменения грудино-ключично-сосцевидной и трапециевидной мышц	Острый и хронический миозит грудино-ключично-сосцевидной мышцы. Оссифицирующий миозит, саркома, эхинококкоз грудино-ключично-сосцевидной мышцы
Артрогенная и остеогенная	Сращение шейных позвонков (болезнь Клиппель—Фейля). Клиновидные шейные позвонки. Шейные ребра	Болезнь Гризеля. Вывих и перелом шейных позвонков (остеомиелит, туберкулез, метастазы опухоли). Прочие заболевания (рахит, спондилоартрит и т.д.)
Нейрогенная	—	Спастический паралич шейных мышц. Вялый паралич шейных мышц. Рефлекторная (болевая) кривошея при заболеваниях сосцевидного отростка, околоушной железы, ключицы и др.

Продолжение ↳

Окончание табл. 1.1

Патогенетическая характеристика кривошеи	Причины и характер заболевания	
	врожденная	приобретенная
Дермо-десмогенная	Врожденные кожные складки шеи (синдром Шерешевского—Тернера)	Рубцы после обширных повреждений кожи. Рубцы после воспаления и травм глубоких тканей
Вторичная (компенсаторная)	—	Заболевания глаз. Заболевания внутреннего уха

Лечение. *Консервативное лечение* следует выполнять с 2-недельного возраста ребенка, т.е. с момента проявления симптомов заболевания. Ребенка укладывают в кроватке или на пеленальном столике так, чтобы преобладал поворот головы в сторону пораженной мышцы. Выполняют упражнения корригирующей гимнастики, одновременно начинают проведение курсов массажа и физиотерапии. В зависимости от степени выраженности поражения грудино-ключично-сосцевидной мышцы, длительность курса массажа может варьировать от 15 до 20 процедур. Физиотерапевтическое лечение заключается в рассасывании гематомы, поэтому применяется электрофорез с йодидом калия (лидазой или ронидазой). При параллельном одномоментном выполнении массажа и электрофореза, важно соблюдать последовательность выполнения этих процедур — сначала массаж, а потом физиотерапия. После проведения 2–3 подобных курсов (иногда сразу же после первого курса) в подавляющем количестве случаев удается достигнуть положительного результата, однако необходимо предупредить родителей о возможности рецидива, так как на пораженной стороне будет продолжаться отставание мышцы в росте. Исходя из вышеизложенного, в случае получения эффекта даются рекомендации проводить на первом году жизни ребенка 4 курса физиотерапии с массажем, а на втором — 2–3 курса. На втором году жизни лечение направлено на борьбу с рецидивами и требует такого же скрупулезного подхода, как и на первом году.

Только у незначительной части детей при тяжелой степени недоразвития грудино-ключично-сосцевидной мышцы своевременно начатое и тщательно проводимое консервативное лечение не приводит к полному излечению.

В случае отсутствия положительной динамики рекомендуется оперативное лечение с 8–10-месячного возраста.

После проведения оперативного вмешательства ребенок переводится на дальнейшее лечение и наблюдение в амбулаторный ортопедический кабинет, где в течение 1 мес. сразу же после операции контролируется фиксация шейного отдела позвоночника в гипсовом воротнике Шанца, затем назначается ношение мягкого воротника Шанца с проведением массажа, ЛФК и физиотерапевтического лечения. Прогноз благоприятный.

1.2. Врожденные пороки верхней конечности*

1.2.1. Аномалии развития кисти

Врожденные деформации кисти — один из самых сложных и полиморфных разделов детской ортопедии. Кисть человека — это важнейший орган опорно-двигательного аппарата в функциональном отношении.

Этиология. Закладка верхней конечности у человеческого эмбриона происходит на 3-й неделе внутриутробного развития в виде нерасчлененных выступов на уровне нижних шейных и верхних грудных сегментов. Постепенно зачаток увеличивается и делится на два отдела — проксимальный и дистальный; последний соответствует свободной верхней конечности. На 5-й неделе кисть отграничивается желобком, на 6-й неделе появляется пальцевой валик, делящийся на 5 бугорков — будущих пальцев, на 8-й неделе начинается быстрый рост пальцев, а рост межпальцевых перепонок отстает.

Влияние различных тератогенных факторов (ионизирующее излучение, инфекционные заболевания матери,

* В.М. Крестьяшин, Ю.И. Лозовая.

экзо- и эндогенные интоксикации), наличие наследственной предрасположенности, различные генные и хромосомные аномалии на любом из этапов закладки и развития верхней конечности приводят к формированию порока.

По литературным данным, врожденная патология кисти составляет от 0,1 до 1,94 на 1000 новорожденных. По мнению ряда авторов, за последние 20 лет отмечается увеличение этой патологии в два раза с возрастанием удельного веса тяжести комбинированных пороков с 18 до 64%.

Проблема хирургического лечения врожденных пороков кисти далека от решения несмотря на безусловные достижения в ее разработке, в том числе внедрение методов с использованием микрохирургической техники. Нет единой комплексной оценки дефектов кисти, недостаточно изучены вопросы наследственной обусловленности деформаций верхней конечности.

Огромный полиморфизм врожденных пороков кисти привел к тому, что в литературе нет единства взглядов в отношении классификации.

Классификация врожденных пороков развития кисти

I. *Гипоплазия и аплазия*

1. *Недоразвитие пальцев* (гипоплазия, рис. 1.1).

2. *Отсутствие пальцев* (аплазия, рис. 1.2, 1.3).

3. *Эктродактилия* (расщепление кисти, клешня рака — *manus lobster*). Встречается легкая и тяжелая степень. При легкой степени эктродактилии отсутствует третий луч, имеется щель между II и IV пальцами. При тяжелой степени эктродактилии отсутствуют средние три пальца, сохранены только I и V пальцы. Частота встречаемости эктродактилии 1 на 90 тыс. новорожденных. Данный порок развития кисти является только наследственным заболеванием с аутосомно-доминатным типом наследования при переменной экспрессией генов, редко отмечается аутосомно-рецессивный тип наследования.

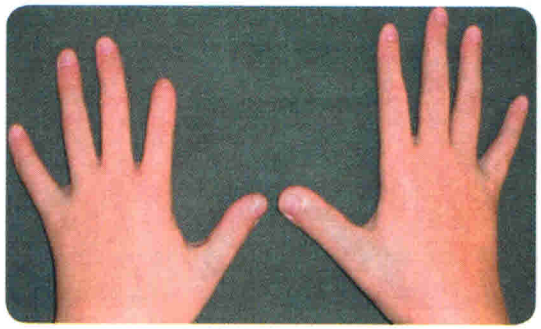

Рис. 1.1. Афалангия II пальца левой кисти

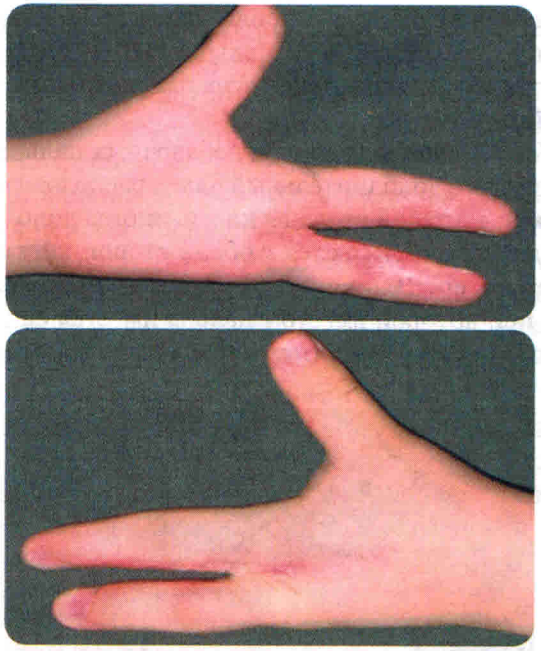

Рис. 1.2. Аплазия лучей левой кисти

4. *Олигодактилия* (отсутствие одного или нескольких пальцев).

5. *Брахидактилия* (уменьшение длины и толщины пальцев).

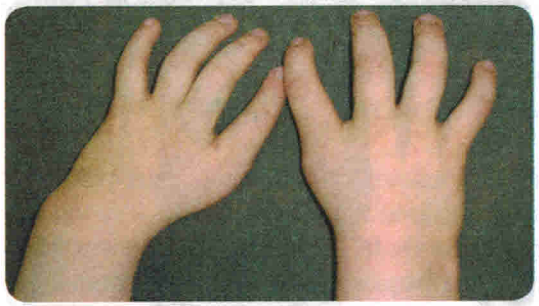

Рис. 1.3. Аплазия первых пальцев обеих кистей

При брахидактилии наиболее характерно укорочение II и V пальцев, реже I и III пальцев, III–V пальцев, еще реже встречается укорочение всех пальцев кисти.

II. *Гиперплазия*

1. *Полидактилия* (наличие добавочных пальцев).

Чаще всего дополнительный палец расположен с лучевой, реже с локтевой стороны кисти, иногда дополнительные пальцы располагаются с обеих сторон кисти. Представляет интерес вариант так называемой «зеркальной кисти», при которой вместо I пальца имеется еще четыре (от II до V) вполне развитых пальца (рис. 1.4, 1.5).

Рис. 1.4. Полидактилия кисти

Рис. 1.5. Полидактилия кистей

Частота встречаемости полидактилии 3–6 на 1000 новорожденных. Односторонняя полидактилия встречается в 65% случаев, а двусторонняя полидактилия — в 35%, правосторонняя полидактилия отмечается в два раза чаще, чем левосторонняя.

Двусторонняя полидактилия является генетическим заболеванием, с аутосомно-доминантным типом наследования. Односторонняя полидактилия не наследуется. Иногда встречаются генетические случаи, когда дополнительный палец на второй конечности обнаруживается только при инструментальном исследовании, что свидетельствует о наличии генетической патологии у пациента.

По степени раздвоения полидактилия подразделяется на: а) раздвоение одной или нескольких фаланг; б) раздвоение только дистальных фаланг; в) дополнительный палец может быть нормальным или же представлять собой рудиментарный отросток.

Классификация полидактилии:

- предосевая (дополнительный палец перпендикулярно анатомической оси конечности);
- постосевая (дополнительный палец располагается вдоль анатомической оси конечности).

2. *Макродактилия* (увеличение длины и толщины пальцев).

3. *Арахнодактилия* (гигантские пальцы).

III. *Дисплазия*

1. *Синдактилия* (частичное или полное неразделение двух или нескольких пальцев).

Частота встречаемости этого порока развития кисти 1:3000 новорожденных. Синдактилия составляет 50% всех уродств верхних конечностей и чаще всего наблюдается у мальчиков (65%). До 60% детей с синдактилией имеют сопутствующую врожденную патологию опорно-двигательного аппарата. Двусторонние симметричные формы являются генетическими, наследование осуществляется по аутосомно-доминантному типу. Односторонние варианты синдактилии не наследуются.

Чаще всего встречаются сращение III и IV пальцев, сращения при полидактилиях, реже сращения I–II, II–III и IV пальцев, крайне редко бывает сращение нескольких или всех пальцев в один сплошной неразделимый конгломерат (пансиндактилия).

Разновидности синдактилии в зависимости от уровня сращения:

а) пальцы соединены на всем протяжении (тотальная);

б) соединены только основания пальцев (базальная);

в) акросиндактилия (соединены только кончики пальцев).

Классификация синдактилии (рис. 1.6–1.10):

- перепончатая синдактилия;
- костная синдактилия;
- простая форма (сращения правильно развитых пальцев без каких-либо сопутствующих деформаций);
- сложная форма (сращения пальцев сопровождаются деформациями фаланг на большем или меньшем протяжении, сгибательными контрактурами, клинодактилиями, торсиями или пороками развития костно-суставного и сухожильно-связочного аппарата).

2. *Клинодактилия* (врожденное боковое отклонение пальцев: рис. 1.11, 1.12).

Рис. 1.6. Синдактилия III–IV пальцев (кожная форма)

Рис. 1.7. Синдактилия III–IV пальцев (костная форма)

Рис. 1.8. Рентгенограмма. Синдактилия (костная форма)

Б.И. Рамдовар (1974) предложил выделить следующие нозологические единицы. Подобное деление является упрощенным, но удобным в практической работе:

- неразделенные пальцы;
- полидактилия;
- полифалангия;
- амниотическая болезнь;