Оглавление

Авторы 8

Предисловие 11

Глава 1. Механизмы возникновения абдоминальной боли 13
Давид М. Клайн

Глава 2. Подходы к ведению пациентов с абдоминальной болью 16
Мари Клэр О'Брайен, Дэвид М. Клайн

Глава 3. Абдоминальная боль у представителей различных популяций 25
Хендерсон Д. Макгиннис, Дэвид М. Клайн

Глава 4. Достоинства и недостатки лабораторных методов диагностики. 31
Майкл Т. Фитч

Глава 5. Роль методов визуализации при диагностике заболеваний пациентов с абдоминальным болевым синдромом 36
Лоуренс М. Льюис

Глава 6. Рвота 48
Дэвид М. Клайн

Глава 7. Диарея 55
Филипп А. Климент, Кевин Дж. Коркоран

Глава 8. Запор 69
Давид М. Клайн

Глава 9. Острый аппендицит 79
Митчелл С. Соколоски

Глава 10. Язвенная болезнь 86
Кэтрин А. Марко, Рэндалл В. Кинг

Глава 11. Гастроэзофагеальная рефлюксная болезнь и гастрит 90
Дэвид М. Баррет

Глава 12. Желудочно-кишечное кровотечение 96
Ангела М. Миллс

Глава 13. Кишечная непроходимость и заворот кишок 101
Дэвид М. Клайн, Рой Л. Элсон

Глава 14. Грыжи у взрослых и детей 106
Джозеф С. Шмидт

Глава 15. Воспалительные заболевания кишечника 111
Джошуа Бродер, Кристофер Рейнолдс

Глава 16. Острая мезентериальная ишемия 120
Рейчел М. Гилмор, Майкл С. Плива

Глава 17. Аневризма брюшного отдела аорты 124
Брет А. Никс

Глава 18. Дивертикулит
Саймон А. Малер

Глава 19. Алкогольный гепатит
Томас А. Брунелл

Глава 20. Вирусный гепатит
Эстер Н. Чен, Брюс Ю. Ли

Глава 21. Цирроз печени и печеночная недостаточность
Сьюзен П. Торрей

Глава 22. Холецистит и билиарная колика
Уильям П. Скрагс, Джон Кристиан Фокс

Глава 23. Панкреатит
Дэвид М. Клайн

Глава 24. Осложнения хирургических процедур
Кристофер Дж. Фуллагар

Глава 25. Мочекаменная болезнь
Дэвид Е. Манти, Брет А. Никс

Глава 26. Инфекции мочевыводящих путей
Алан Хейнс

Глава 27. Перекрут яичек
Анджали Бхагра

Глава 28. Острая задержка мочи
Кристин Томпсон

Глава 29. Осложнения урологических манипуляций
Саймон А. Малер, Лекшми Ваидианатан

Глава 30. Боль в области таза у небеременных пациенток
Ховард К. Мелл

Глава 31. Воспалительные заболевания органов малого таза
Скотт М. Силверс

Глава 32. Боли в животе у беременных пациенток и внематочная беременность
Стейси Зельман

Глава 33. Перекрут яичников
Хизер Л. Фарли

Глава 34. Инвагинация
Мелисса В. Костелло, В. Скотт Макнейр

Глава 35. Мальротация и заворот кишок у детей
Дэвид Магилнер

Глава 36. Пурпура Геноха–Шенлейна
Дуглас К. Гольцман

Глава 37. Колики у младенцев 232
Ким Аскью, Милан Надкарни

Глава 38. Пилоростеноз 235
Дэвид Магилнер

Глава 39. Хронические боли в животе 239
Алан Хейнс

Глава 40. Патологические состояния, протекающие с болью в области передней брюшной стенки 244
М. Фернанда Беллолио

Глава 41. Заболевания сердца, протекающие с клинической картиной боли в брюшной полости 249
Ховард К. Мелл

Глава 42. Инфекционные заболевания, протекающие с абдоминальным болевым синдромом 252
Ким Райан Шуттерл, Ларри Ф. Вуков

Глава 43. Метаболические и токсикологические нарушения, протекающие с абдоминальным болевым синдромом 263
М. Фернанда Беллолио

Глава 44. Психоневрологическая патология, протекающая с абдоминальным болевым синдромом 270
Сара Р. Шимин

Глава 45. Болезни крови, протекающие с абдоминальным болевым синдромом. Серповидноклеточная анемия 274
Кристофер Квон, Джонни Дж. Васкез

Глава 46. Закрытая травма живота, протекающая с абдоминальным болевым синдромом 280
Лекшми Ваиданатан, Лайта Г. Стед

Глава 47. Ведение пациентов с болью в брюшной полости. Принятие решения о выписке больного с абдоминальным болевым синдромом из стационара 286
Чарльз Л. Маддоу, Маниш Н. Шах

Предметный указатель 292

Глава 12

Желудочно-кишечное кровотечение

Ангела М. Миллс

▶ Неоспоримые факты

- Смертность в результате желудочно-кишечного кровотечения (ЖКК) составляет 10%. Превентивными мерами являются: своевременная диагностика, проведение реанимационных мероприятий, определение риска летального исхода, осуществление своевременной консультации специалистом.
- Основными факторами риска являются преклонный возраст пациента, тяжелые сопутствующие заболевания, нестабильность гемодинамики, варикозно-расширенные вены пищевода, большое количество рвоты с примесью крови или мелены и наличие у больного выраженной анемии.

▶ Эпидемиология

Желудочно-кишечные кровотечения (ЖКК) являются одной из частых причин обращения пациентов за медицинской помощью и составляют 10% летальных исходов в стационаре. Данный показатель не претерпевал существенных изменений за последние несколько десятилетий[1-3]. Источником желудочно-кишечных кровотечений могут быть различные отделы желудочно-кишечного тракта: верхние и нижние, то есть проксимальнее или дистальнее связки Трейца. Кровотечение из верхних отделов желудочно-кишечного тракта в клинической практике встречаются чаще остальных. Именно с кровотечением данных локализаций связано поступление в клинику большинства взрослых пациентов. Ежегодная заболеваемость ЖКК из верхних отделов ЖКТ составляет 50–150 человек на 100 000 населения[2,4], в то время как ЖКК из нижних отделов ЖКТ встречаются гораздо реже — приблизительно 20–27 человек на 100 000 населения[3,5]. В большинстве случаев при однократном эпизоде кровотечения оно регрессирует самостоятельно[3]. ЖКК более распространены среди мужчин и пациентов пожилого и старческого возраста[2,4,5].

Возраст старше 60 лет и некоторые другие показатели играют ведущую роль в повышении процента заболеваемости и смертности. Также риск летального исхода повышается при наличии у пациента сопутствующих заболеваний, необходимости проведения гемотрансфузии (более 5 доз эритроцитарной массы), нестабильности гемодинамики, периодических рецидивах кровотечения, эндоскопических признаках продолжающегося кровотечения, мелены или стула с примесью неизмененной крови, кровотечения из варикозно-расширенных вен пищевода и назогастральном аспирате с примесью крови[1,6,7].

▶ Патофизиология

В 60% наблюдений причиной развития ЖКК из верхних отделов ЖКТ является язвенная болезнь желудка или 12-перстной кишки. При том что показатель смертности при данной локализации источника кровотечения составляет около 10%, он существенно зависит и меняется в зависимости от этиологии кровотечения. Летальной исход при наличии у пациента ЖКК, источником которого является язва желудка, не выше 4%, тогда как при наличии у больного портальной гипертензии на фоне цирроза печени и кровотечения из варикозно-расширенных вен пищевода летальный исход достигает 50% случаев[2]. Кровотечение редко является причи

Таблица 12-1. Причины желудочно-кишечных кровотечений верхних отделов ЖКТ *

Язвенная болезнь
Гастродуоденальные эрозии
Эзофагит
Варикозное расширение вен пищевода
Синдром Мэллори–Вейсса
Сосудистые мальформации
Новообразования / опухоли

* У желудочно-кишечных кровотечений иных локализаций другие этиологические факторы.

ной смерти в случаях его «неварикозной» этиологии. Кровотечение из варикозно-расширенных вен пищевода является наиболее распространенной причиной стойких и тяжелых ЖКК. Его признаки представлены обильной рвотой с примесью ярко-красной крови (гематомезис)[3]. Этиологические факторы ЖКК из верхних отделов ЖКТ приведены в табл. 12-1.

Наиболее распространенные причины ЖКК из нижних отделов ЖКТ включают дивертикулез и ангиодисплазию ободочной кишки. Выявлено, что 75–85% случаев кровотечений данной локализации останавливаются самостоятельно[3,8]. Однако в подобной ситуации диагностика может быть затруднена и требует проведения дифференциального диагноза с кровотечением из тонкой кишки и профузным кровотечением из верхних отделов ЖКТ. Рецидивы ЖКК из нижних отделов ЖКТ имеют место в 10–20% и требуют хирургических вмешательств в 10–15% случаев, а летальность при них составляет 4%[2,3,5]. Этиологические факторы ЖКК из нижних отделов ЖКТ приведены в табл. 12-2.

Таблица 12-2. Причины желудочно-кишечных кровотечений нижних отделов ЖКТ*

Дивертикулит
Артериовенозные мальформации
Колит:
Воспалительные заболевания кишечника
Ишемия
Воздействие радиации
Новообразования / опухоли
Состояние после полипэктомии
Аноректальные заболевания:
Геморрой
Варикозное расширение ректальных вен
Анальные трещины
Язвы толстой кишки
Язвы тонкой кишки
Ангиодисплазия
Дивертикулы Меккеля
Энтерит
Аортодуоденальный свищ

* У желудочно-кишечных кровотечений иных локализаций другие этиологические факторы.

Клинические признаки

Основной жалобой при поступлении пациента с ЖКК в приемное отделение является рвота или кал с примесью крови. При этом врач отделения неотложной помощи должен акцентировать свое внимание на имеющихся осложнениях ЖКК, таких как гиповолемия, гипотония, тахикардия, головокружение, стенокардия, спутанность сознания или обмороки. При сборе анамнеза настоящего заболевания важно выяснить у больного время появления кровотечения, количество патологических выделений и симптомы, связанные с этими событиями. Пациенты должны быть опрошены в отношении наличия у них истощения, головокружения, симптомов анемии, включая усталость, одышку и боль в груди.

На диагностическом этапе необходимо выполнить и лабораторные исследования. Например, коагулограмма позволяет выявить коагулопатию, биохимия крови — заболевания печени, которые могут являться причиной развития ЖКК. При осмотре анальной области могут быть обнаружены геморроидальные узлы, также представляющие собой один из этиологических факторов ЖКК. Спросите у больного, принимал ли он такие лекарственные препараты, как аспирин, нестероидные противовоспалительные препараты (НПВП), глюкокортикоиды и антикоагулянты. Помните, что побочными действиями и аспирина, и НПВС вне зависимости от продолжительности и дозы их применении являются причиной повреждения слизистой верхних и нижних отделов ЖКТ с последующим развитием ЖКК[9-11]. При наличии в анамнезе эпизодов или постоянного злоупотребления алкоголем также следует думать о развитии на этом фоне язвенной болезни желудка и варикозного расширения вен пищевода и ЖКК. У пациентов, перенесших оперативное вмешательство в объеме вшивания импланта в аорту, возможно развитие аорто-тонкокишечного свища, а следовательно, появление признаков тонкокишечного кровотечения.

Гематемезис является основной жалобой, имеющей место при локализации кровотечения в верхних отделах ЖКТ. Пациента беспокоит рвота с примесью ярко-красной или темной крови по типу «кофейной гущи». Подобная рвота встречается у 50% пациентов с локализацией источника кровотечения в верхних отделах ЖКТ. При этом больные также предъявляют жалобы на наличие стула с примесью крови ярко-красного или бордового цвета, что указывает на нахождение источника кровотечения в нижних отделах ЖКТ, однако у 14% пациентов данная клиническая картина развивается при локализации кровотечения в верхних отделах ЖКТ[12]. При наличии источника ЖКК в верхних отделах ЖКТ, как правило, возникает мелена, или дегтеобразный стул. При этом уровень смертности ниже, чем при локализации источника в верхних отделах и наличии крови в кале[3]. Мелена встречается примерно у 70% пациентов с ЖКК из верхних отделов ЖКТ и лишь у 20–30% пациентов при его локализации в нижних отделах ЖКТ[3,11].

Плохими прогностическими признаками являются гипотония и тахикардия, указывающие на значитель-

ную потерю крови, однако и нормальные показатели гемодинамики пациента не исключают тяжелой степени кровопотери. Физический осмотр должен включать в себя оценку внешнего вида больного, его психического статуса, осмотр кожных покровов и видимых слизистых (их бледность говорит о предполагаемой анемии), а также определение их температуры, наличие петехий – признаков заболеваний печени. Осматривают носоглотку и ротоглотку с целью выявления источника кровотечения в этих отделах. Затем проводится тщательное обследование передней брюшной стенки с целью выявления боли, дефанса и перитонеальных симптомов. Ректальный осмотр должен включать оценку на наличие анальных трещин, геморроидальных узлов и цвета, а также консистенции кала в прямой кишке. При этом необходимо выполнить исследование кала на скрытую кровь. При осмотре не забывайте проверить пульсацию на конечностях и наполнение капилляров.

▶ Диагноз и дифференциальный диагноз

На диагностическом этапе обследования пациента, поступающего в приемное отделение клиники с диагнозом «ЖКК», необходимо выполнить общий анализ крови и ее биохимию с целью определения уровня гемоглобина, гематокрита, азота мочевины крови (BUN) и креатинина. Первоначальный уровень гемоглобина, полученный в приемном отделении, может должным образом не отражать истинного объема кровопотери. Гемоглобин <10 г/дл коррелирует с повышенным риском развития повторного кровотечения и повышением риска смертности[6]. Выявлено, что при наличии у больного ЖКК из верхних отделов ЖКТ имеет место повышение концентрации мочевины и креатинина. Соотношение мочевина/креатинин более чем у 36% пациентов без почечной недостаточности имеет чувствительность от 90% до 95% в прогнозировании тяжести ЖКК из верхних отделов ЖКТ[13,14]. Пациенты, которым проводится антикоагулянтная терапия или которые имеют заболевания печени, требуют выполнения коагулограммы.

Электрокардиограмма и сердечные маркеры должны быть выполнены пациентам с риском острого коронарного синдрома, так как ЖКК, как правило, приводит к снижению доставки кислорода и развитию острого инфаркта миокарда[15,16]. Выполнение обзорной рентгенограммы подобной категории пациентов имеет ограниченную целесообразность[17]. С целью исключения патологии органов грудной клетки необходимо выполнение рентгенограммы данной области[18].

У пациентов с рвотой и примесью крови следует выполнить промывание желудка с установкой назогастрального зонда, что помогает определить объем кровопотери и оценить, является ли ЖКК продолжающимся. У пациентов с неясным источником кровотечения, установка назогастрального зонда и появление по нему крови доказывает его локализацию в верхних отделах ЖКТ еще до выполнения гастроскопии[19]. В то же время отсутствие поступления отделяемого с примесью крови по назогастральному зонду не исключает наличие кровотечения данной локализации. Более того, в 50% наблюдений при наличии у пациента источника кровотечения, локализующегося в 12-перстной кишке, отсутствие отделяемого по зонду с примесью крови не позволяет исключить диагноз «ЖКК»[20,21].

При этом у ряда пациентов с жалобами на рвоту с примесью крови или на примесь крови в кале данные признаки могут быть не связаны с развитием ЖКК. Пищевые продукты красного цвета могут изменить цвет рвотных масс. Появление черного стула может быть связано с приемом препаратов железа и висмута, а употребление в пищу свеклы провоцирует появление кала красного цвета. В этих случаях лабораторное исследование кала на скрытую кровь даст отрицательный результат. Также признаки ЖКК имеют место при заглатывании пациентом большого количества крови, поступающей из рото- и носоглотки.

▶ Неотложная помощь

Задачей врача приемного отделения является своевременная диагностика, при необходимости проведение реанимационных мероприятий, оценка факторов риска и организация оперативной консультации соответствующих специалистов. Пациентам, поступающим в клинику в тяжелом состоянии, возможно, потребуется обеспечение проходимости дыхательных путей и респираторная поддержка, внутривенное введение кристаллоидных растворов через катетеры, установленные в центральные вены. В результате значительной кровопотери существенно снижается доставка кислорода к тканям, поэтому рекомендуется проведение мониторинга сердечной деятельности. У пациентов с нестабильными показателями гемодинамики, сохраняющимися даже на фоне введения кристаллоидных препаратов, требуется исключить продолжающееся кровотечение. Риск летального исхода повышается при необходимости введения более 5 доз эритроцитной массы и показаний к выполнению оперативного вмешательства[1].

Консервативное лечение включает в себя назначение таких препаратов, как соматостатин и октреотид. В проведенных клинических исследованиях было доказано, что данные препараты эффективны при лечении ЖКК и способствуют снижению риска его рецидива у пациентов с выявленным источником, локализующимся в верхних отделах ЖКТ[22,23]. Обширный систематический обзор использования соматостатина и его аналогов при лечении острого кровотечения из варикозно-расширенных вен пищевода не продемонстрировал существенного снижения показателя смертности, однако показал сокращение доз переливаемой эритроцитарной массы[24]. Стандартная доза октреотида составляет 50 мкг болюсного внутривенного введения, при непрерывном введении исходя из дозировки 25–50 мкг/ч. Назначение ингибиторов протонной помпы показано при остановке кровотечения и необходимости в хирургическом лече-

нии, с противоречивыми доказательствами снижения уровня смертности у пациентов с «неварикозными» причинами ЖКК из верхних отделов ЖКТ. Введение вазопрессина чаще применяется при лечении кровотечения из варикозно-расширенных вен пищевода, которое чревато значительным объемом кровопотери. Однако при применении данного препарата был отмечен высокий уровень рецидивов кровотечения. Побочными действиями лекарственного средства являются: гипертония, аритмия, инфаркт миокарда и снижение сердечного выброса[28]. Использование блокаторов H_2-рецепторов не оказывает существенного эффекта при лечении ЖКК из верхних отделов ЖКК, однако оказывает положительное действие при незначительных кровотечениях из язв 12-перстной кишки и желудка малого диаметра[29,30].

После стабилизации гемодинамики следует немедленно выполнить эндоскопию верхних отделов ЖКТ. Данная манипуляция является наиболее точным инструментальным методом исследования, позволяющим диагностировать ЖКК из верхних отделов ЖКТ более чем в 90% случаев[31]. Помимо диагностики с помощью эзофагогастродуоденоскопии (ЭГДС) можно выполнить эндоскопический гемостаз, в том числе склеротерапию и лигирование вен при наличии у больного кровотечения из варикозно-расширенных вен пищевода. Ранняя ЭГДС осуществляется в течение 12–24 ч от момента возникновения кровотечения, при выполнении гемостаза снижает риск рецидива кровотечения и длительность пребывания больных в стационаре[32]. Результаты, полученные при данном исследовании, помогают при верификации риска рецидива ЖКК и решении вопросов о стационарном местонахождении пациента (в какое отделение он должен быть госпитализирован)[33,34].

Основной целью при локализации источника кровотечения в нижних отделах ЖКТ является попытка избежания субтотальной колэктомии. Для подтверждения и определения диагноза после соответствующей подготовки толстой кишки выполняют колоноскопию[5,35]. Исследование желательно проводить при условии стабилизации состояния пациента. Пациентам с клиническими признаками тяжелой степени кровопотери сначала следует выполнить рентгенографию, а уже затем колоноскопию[36].

Сканирование с технецием, меченным эритроцитами, является неинвазивной манипуляцией, дающей возможность определить локализацию источника кровотечения из нижних отделов ЖКТ. Для верификации источника с помощью данной методики требуется активная скорость кровопотери в количестве не менее 0,1 мл/мин[3,37,38]. Этот метод используется чаще выполнения ангиографии.

Ангиография также может быть использована для определения локализации источника кровотечения неясной этиологии из нижних отделов ЖКТ, но при этом также требуется интенсивный темп кровопотери, по крайней мере, от 0,5 до 1 мл/мин. Исследование имеет ряд недостатков, таких как развитие острой почечной недостаточности, артериального тромбоза и расслоение сосудистой стенки. И все же ангиография является часто применяемой методикой при выявлении причин тяжелых продолжающихся ЖКК из нижних отделов ЖКТ[3,39].

По сей день существует спор в отношении ведения пациентов с данной патологией, и нет окончательного ответа на вопрос, какой из диагностических методов следует выполнять на начальных этапах. Таким образом, объем исследования, проводимых в приемном отделении, зависит от опыта врача и технических возможностей клиники.

Баллонная тампонада зондом Сенгстакена–Блэкмора применяется при продолжающихся интенсивных кровотечениях из варикозно-расширенных вен пищевода, в качестве предварительного этапа лечения перед выполнением эндоскопического гемостаза. При отсутствии эффекта от проводимого консервативного лечения в ряде случаев может потребоваться оперативное вмешательство. При поступлении пациента с ЖКК в приемное отделение необходимо организовать экстренную консультацию хирурга.

Госпитализация в стационар необходима пациентам с выраженной степенью кровопотери на фоне ЖКК. Различные проведенные исследования продемонстрировали возможность выписки домой с соответствующими рекомендациями пациентов с незначительным ЖКК и низким риском развития осложнений после выполнения полного обследования. Пациенты с низким риском осложнений и летального исхода ЖКК представлены пациентами в возрасте моложе 60 лет, без существенной сопутствующей патологии, без признаков шока, с отсутствием в анамнезе варикозно-расширенных вен пищевода, заболеваний печени, выраженной анемии, рецидивов рвоты с примесью крови или мелены[33,34,40]. Определение риска у пациентов с локализацией кровотечения в нижних отделах по сей день не проводилось.

▶ Типичные ошибки

- Отсутствие изменений показателей гемодинамики и дыхания не исключает угрозу для жизни у пациентов с ЖКК.
- Неспособность адекватно оценить тяжесть состояния пациента на фоне кровопотери и оперативно организовать консультацию специалистов.

▶ Литература

1. Hussain H, Lapin S and Cappell MS. Clinical scoring systems for determining the prognosis of gastrointestinal bleeding. *Gastroenterol Clin North Am*. 2000, 29:445.
2. Wilcox CM, Clark WS. Causes and outcome of upper and lower gastrointestinal bleeding: the Grady Hospital experience. *South Med J*. 1999; 92:44.
3. Peter DJ, Dougherty JM. Evaluation of the patient with gastrointestinal bleeding: an evidence based approach. *Emerg Med Clin North Am*. 1999; 17:239.
4. Longstreth GF. Epidemiology of hospitalization for acute upper gastrointestinal hemorrhage: a population-based study. *Am J Gastroenterol*. 1995; 90:206.

Глава 46

Закрытая травма живота, протекающая с абдоминальным болевым синдромом

Лекшми Ваиданатан, Лайта Г. Стед

▶ Неоспоримые факты

- При поступлении в клинику пациента с абдоминальным болевым синдромом необходимо как можно раньше исключить наличие закрытой травмы живота.
- С целью исключения закрытой травмы живота необходимо выполнить ультразвуковое исследование (УЗИ), при котором признаком травмы является наличие свободной жидкости в брюшной полости[1]. Данное исследование выполняется чаще остальных в связи со своей широкой доступностью и неинвазивностью.
- Диагностический перитонеальный лаваж (ДПЛ) является более инвазивной методикой в отличие от УЗИ брюшной полости, но при этом он также общедоступен. При получении в промывных водах желчи, высокого уровня амилазы, пищевых волокон, бактерий требуется немедленное выполнение хирургического вмешательства.
- Часто при подозрении на наличие у больного закрытой травмы живота выполняют компьютерную томографию (КТ), при которой возможно получить подробные изображения травматической патологии и решить вопрос в отношении ведения больного.

▶ Эпидемиология

По данным литературы, закрытая травма живота взрослых составляет две трети всех травм и является одной из ведущих причин заболеваемости и смертности. Наиболее распространенной причиной закрытой травмы являются дорожно-транспортные происшествия, в том числе с участием пешеходов. Точные реальные масштабы данной патологии неизвестны. Подсчитано, что в Соединенных Штатах Америки травмы, полученные в результате дорожно-транспортных происшествий, оказываются пятой причиной летальных исходов[2]. В 2003 г. 15,3% всех случаев смерти были связаны с такого рода повреждениями[3], что несет огромное экономическое бремя, и в настоящее время наиболее важно осуществлять профилактические меры по снижению процента смертности. Другие причины травм включают различные аварии на производстве или отдыхе, ятрогенные травмы, в результате приема Генриха и выполнения сердечно-легочной реанимации. Дети более восприимчивы к развитию закрытых травм брюшной полости, чем взрослые. При постановке данного диагноза у детей необходимо учитывать возможное жестокое обращение взрослых[4].

▶ Патофизиология

Патология, полученная в результате закрытой травмы живота, может быть вызвана различными механизмами.

Быстрое торможение создает формирование поперечных сил в брюшной полости, вызывая разрыв внутренних органов и сосудов (полые, паренхиматозные внутренние органы и крупные сосуды).

Разрыв внутренних органов и сосудов также может развиться в результате сдавления передней брюшной стенки, позвоночника или задней поверхности грудной клетки. Прежде всего при этом поражаются паренхиматозные органы (печень и селезенка).

Воздействие чрезмерной компрессии быстро увеличивает внутрибрюшное давление и, следовательно, приводит к разрыву полых органов (кишки).

линические признаки

правило, при наличии у пациентов закрытой трав-
ивота сбор анамнеза затруднителен в связи с тяже-
состоянием. В большинстве случаев данная пато-
я развивается в результате дорожно-транспортных
сшествий, и, по мере возможности, анамнез следу-
цательно собрать у фельдшеров или свидетелей,
очая скорость движения транспортного средства,
толкновения, своевременное развертывание поду-
безопасности, а также состояние пассажиров до и
после аварии. С целью полноценного оказания
цинской помощи следует узнать о наличии в анам-
жизни перенесенных заболеваний, собрать аллер-
амнез, лекарственный анамнез и время последнего
ма пищи.

нутрибрюшные травмы обычно сопровождаются
томами острой кровопотери. На фоне потери кро-
больных часто развивается гипотония. У некоторых
ентов развивается тахикардия, спутанность созна-
на фоне высокой кровопотери[5]. При пальпации
деляются защитное напряжение мышц передней
шной стенки и вздутие живота, что наводит на подо-
ие о развитии у больного с закрытой травмой живо-
зрыва внутренних органов. Однако данные симпто-
е являются специфическими. У молодых больных и
менных женщин даже при потере 50–60% объема
и клиническая картина может отсутствовать[6]. У по-
ых пациентов на фоне острой кровопотери быстро
ивается гиповолемия, но не тахикардия в результате
тствия нормальной реакции сердца на повышенный
ез катехоламинов или введение бетадренергических
аторов. Наличие имплантированного кардиостиму-
ра также может ограничить частоту сердечных со-
дений. У спортсменов, как правило, тахикардия не
ивается, так как в норме у них отмечается сниже-
частота сердечных сокращений[7]. Частота сердечных
ащений также изменяется с возрастом, и эта разни-
олжна учитываться, особенно у детей (табл. 46-1).
де случаев боль и защитное напряжение мышц жи-
при пальпации могут развиваться намного позже
е получения травмы. Поэтому большое внимание
жно быть уделено пациентам даже в отсроченный
од после травмы, в ряде случаев необходима экс-
ная госпитализация с целью динамического наблю-
я пациента хирургом.

аблица 46-1. Частота сердечных сокращений при
овотечении в зависимости от возраста[7]

раст	Частота сердечных сокращений
орожденные	160
кольники	140
и школьного возраста и подростки	120
ослые	100

▶ Специфические травмы

Повреждение паренхиматозных органов. Наиболее часто повреждаются паренхиматозные внутренние органы, особенно селезенка[4]. Больные с травмой селезенки испытывают интенсивные боли в левом верхнем квадранте живота и защитное напряжение мышц с этой локализацией. В результате раздражения диафрагмы боль может иррадиировать в левое плечо. Печень является вторым органом по частоте повреждения при травме брюшной полости, при этом клиническими особенностями являются боль и дефанс в правом верхнем квадранте живота, в лабораторных исследованиях отмечается повышение уровня аспартатаминотрансферазы (АСТ) и аланинаминотрансферазы (АЛТ). При обоих видах травм нестабильность гемодинамики является показанием для выполнения экстренной лапаротомии.

Повреждение полых внутренних органов. Повреждения полых органов брюшной полости менее распространены при закрытой травме живота по сравнению с открытой травмой. Микроперфорации кишки встречаются чаще, на втором месте — перфорации толстой, двенадцатиперстной кишки и желудка[8]. В результате химического раздражения кислым желудочным или кишечным содержимым брюшной полости в дополнение к нестабильности гемодинамики у пострадавших развивается перитонит.

Ретроперитонеальные травмы. Травмы забрюшинного пространства на фоне закрытой травмы живота развиваются менее чем у 20% больных. Повреждения поджелудочной железы и двенадцатиперстной кишки встречаются наиболее часто, в то время урологические травмы развиваются реже, при этом патология на начальных этапах может протекать бессимптомно.

Травмы двенадцатиперстной кишки протекают с симптомами кишечной непроходимости и болями в животе, а травмы поджелудочной железы в первую очередь подтверждаются при повышении уровня амилазы в сыворотке крови. Повреждения или разрыв мочеточника могут встречаться как изолированно, так и в сочетании с травмой органов малого таза. При этом имеет место макроскопическая гематурия[9], которая чаще развивается у детей[10].

Травмы сосудов. Травмы основных сосудов брюшной полости сопровождаются интенсивным кровотечением и ишемией внутренних органов[11]. Чаще данные травмы являются следствием проникающих ранений, но они также могут быть вызваны и закрытой травмой. Брюшной отдел аорты редко повреждается, однако это имеет место при сдавлении передней брюшной стенки ремнем безопасности при дорожно-транспортном происшествии[12]. Повреждения других сосудов включает ранение полой вены, подвздошных сосудов, чревного ствола и брыжеечных сосудов. Осложнения могут возникнуть в результате недиагностированных ранений. Клинические признаки разнообразны и могут не верифицироваться сразу при поступлении в стационар. На фоне внутрибрюшного кровотечения, инфекции, сепсиса может развиться летальный исход, что часто происходит

▶ **Таблица 46-2.** Исследования при закрытой травме живота[7]

	Показания	Преимущества	Актуальность	Недостатки
ДПЛ	Подтверждает наличие кровотечения при наличии у больного гипотензии	Ранняя диагностика и высокая чувствительность	98%	Инвазивность: можно не диагностировать травму диафрагмы или органов ретроперитонеального пространства
УЗИ	Подтверждает наличие свободной жидкости в брюшной полости	Ранняя диагностика, неинвазивность и возможность повторного выполнения при необходимости	86–97%	Зависимость результатов исследования от опыта оператора, можно пропустить травму диафрагмы, кишки и поджелудочной железы
КТ сканирование	Документирует наличие органной травмы при нормотензии	Наиболее специфична при травме	92–98%	Дорогостоящий метод исследования, занимает много времени, требует транспортировки пациента в специально оборудованное отделение, можно пропустить травмы диафрагмы, кишки и поджелудочной железы

в результате разрыва паренхиматозных органов, в частности селезенки. У беременных женщин, поступающих с болями в животе, необходимо исключить отслойку плаценты, в том числе проявляющуюся вагинальным кровотечением или преждевременными родами.

▶ Диагноз и дифференциальный диагноз

На начальных этапах при поступлении необходимо выполнить лабораторные исследования, включающие определения уровня гликемии, полный анализ крови, биохимический анализ крови, уровня амилазы в сыворотке, клинический анализ мочи, коагулограмму, кровь на алкоголь, мочи на наличие наркотиков, определение группы крови и резус-фактора (во всех случаях, но особенно при необходимости гемотрансфузии), анализ мочи на ХГЧ у женщин детородного возраста. Коагулопатия, в частности гипофибриногенемия, подтверждает диагноз отслойки плаценты, равно как и уровень фибриногена плазмы ниже 200 мг/дл и тромбоцитопения (<100 000/мкл). Повышенный уровень АСТ и АЛТ указывает на повреждение печени, а повышение уровня лейкоцитов может свидетельствовать о травме селезенки.

Инструментальные исследования включают выполнение ультразвука непосредственно у постели больного и по мере возможности выполнение компьютерной томографии. Диагностический перитонеальный лаваж (ДПЛ) выполняется с целью определения наличия свободной жидкости в брюшной полости, но применяется реже с появлением УЗИ (табл. 46-2). С целью выявления травмы и внутрибрюшного кровотечения, УЗИ применяется чаще в связи со своей доступностью и неинвазивностью[1] (рис. 46-1). При выполнении УЗИ необходимо достичь визуализации перикарда (субксифоидным зрением), спленоренального и гепаторенального пространства (например, карман Морисона, параколические желоба и пространство Дугласа). Наиболее чувствительным методом, независимо от этиологии жидкости, является осмотр кармана Морисона[13]. Наличие свободной жидкости у гемодинамически нестабильных больных указывает на необходимость выполнения экстренной лапаротомии (рис. 46-2). Чувствительность и специфичность этих исследований представлены в диапазоне от 85% до 95%, хотя результаты исследования во многом зависят от опыта врача, выполняющего исследование[14,15].

Визуализация при УЗИ периплацентарного сгустка является признаком, указывающим на отслойку плаценты, однако отсутствие сгустка не исключает вероятность наличия данной патологии. Чувствительность УЗИ в диагностике отслойки плаценты составляет 25%[16]. Компьютерная томография позволяет получить подробное изображение брюшной полости и признаки внутрибрюшной травмы. Данное исследование обладает высокой специфичностью[17,18]. Однако выполнение КТ невозможно пациентам, не подлежащим транспортировке. КТ обладает определенными недостатками и при данном исследовании можно пропустить повреждения диафрагмы, поджелудочной железы и перфорации желудочно-кишечного тракта (ЖКТ), особенно при выполнении исследования вскоре после травмы[19]. Диагностический перитонеальный лаваж помогает определить наличие внутрибрюшной жидкости или крови. При получении в промывных водах приблизительно 10 мл крови говорят о положительном результате исследования. При отрицательных результатах исследования необходимо введение 1 л кристаллоидных растворов (например, Рингера-лактат) в брюшную полость. Получение более 100 000 эритроцитов/мм^3 или

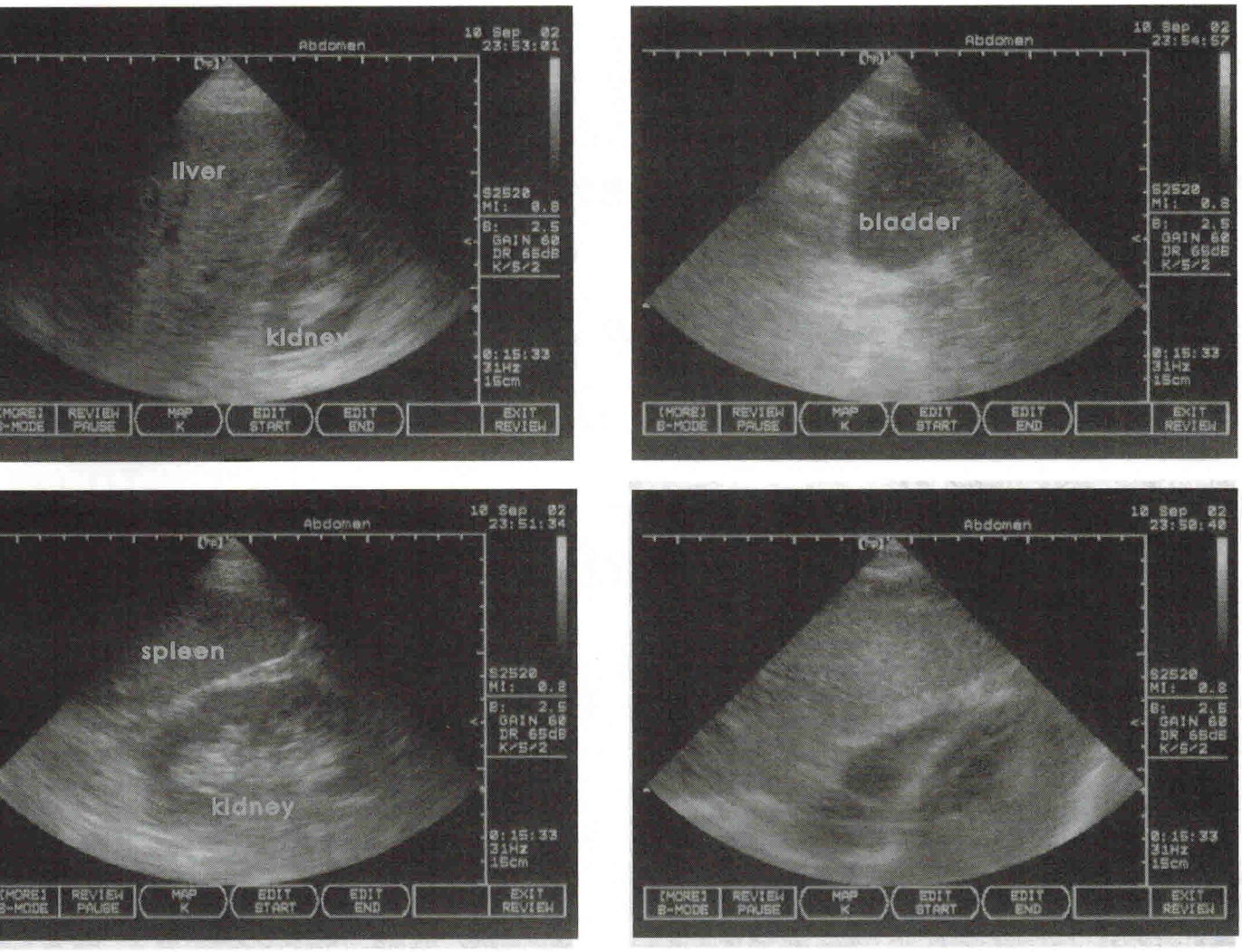

Рис. 46-1. УЗИ. Отклонений не выявлено

лее чем 500 лейкоцитов/мм^3 считается положительным результатом исследования[20]. Наличие желчи, повышенного уровня амилазы, пищевых волокон или бактерий свидетельствует о повреждении внутреннего органа или кишки[21]. Осложнения проведения данного исследования включают кровотечение из разреза, присоединение инфекционного процесса (например, в области раны и брюшины) и травмы внутрибрюшных структур (например, мочевого пузыря, тонкой кишки, ткани).

Неотложная помощь

Как и при лечении всех видов травм, приоритетом неотложной помощи должна являться стабилизация состояния пациента. При наличии политравмы, по мере необходимости, необходима респираторная и инотропная поддержка[5]. Лечение данной категории пациентов должно проводиться только в отделении реанимации и интенсивной терапии[14,15]. Терапия включает коррекцию гиповолемии путем массивного введения инфузионных растворов. С целью быстрой верификации диагноза при закрытой травме живота необходимо выполнение УЗИ прикроватным аппаратом и КТ брюшной полости с целью оценки степени повреждения и определения алгоритма лечения в зависимости от тяжести состояния пациента[20,21]. Установка назогастрального зонда выполняется с целью декомпрессии желудка и определения наличия в нем крови. Травмы костей таза также необходимо исключить путем выполнения рентгенологического исследования и консультации травматолога с возможным выполнением хирургического вмешательства.

▶ Типичные ошибки

- Отсутствие типичных симптомов может существенно затруднить постановку диагноза.
- В начальном периоде от получения травмы необходимо проведение динамического наблюдения и дообследования в условиях стационара.