ГЛАВА

16

Передняя нестабильность плечевого сустава. Применение шовных анкеров

Benjamin Shaffer, Jonas R. Rudzki, Patrick Birmingham

Передняя нестабильность плечевого сустава является распространенной патологией, особенно у молодых атлетов, с частотой переднего вывиха плеча от 2% до 8% (1). Несмотря на то что нестабильность в большинстве случаев представлена травматическими вывихами у некоторых пациентов наблюдается первичный подвывих. Рецидивирующая нестабильность (вывихи и подвывихи) часто зависит от возраста, с риском ее развития у лиц младше 20 лет от 50 до 65%, однако по данным некоторых исследований риск при консервативном лечении может достигать 90% (1). Частота рецидивов у пациентов старше 25 лет не превышает 50% (2).

Высокий уровень рецидивов в сочетании со значительными спортивными ограничениями у пациентов с передней нестабильностью заставили нас рассматривать хирургическое вмешательство в качестве основного вида лечения у большинства молодых спортсменов. Почти в течение века стабилизация выполнялась посредством открытого хирургического вмешательства, операции Банкарта, с частотой положительных результатов, достигавшей 97% (1, 3, 4). Однако с развитием малоинвазивных технологий, артроскопическое устранение передней нестабильности приобрело популярность и фактически стало для многих хирургов стандартом лечения. В сравнении с традиционными открытыми вмешательствами артроскопия имеет ряд преимуществ, к которым относятся: меньшая выраженность болей, ограничения движений и частоты рецидивов после операции, а также более короткий восстановительный период. Несмотря на то что в настоящее время продолжается диспут о том, дает ли артроскопическое лечение более стабильные результаты в сравнении с открытыми вмешательствами, практические преимущества артроскопии не подлежат сомнению.

Технология артроскопической стабилизации в течение нескольких последних десятилетий бурно эволюционировала от простой рефиксации поврежденного участка суставной губы с помощью металлических скоб до более надежной фиксации с помощью шовных анкеров. Шовные анкеры имеют ряд преимуществ относительно других современных методик, включая возможность использования необходимого количества швов и их разновидностей, а также индивидуальный подход к определению критериев патологической гиперэластичности капсулы.

Частота положительных результатов, составляющее в настоящее время 90–95%, частично является следствием технических преимуществ, однако также можно утверждать, что такие показатели являются результатом скрупулезного подхода к выставлению показаний, выявления и устранения предрасполагающей патологии (особенно гиперэластичности капсулы), совершенствования хирургической техники и накопления опыта. Целью данной главы является показать наши представления и подходы к лечению пациентов с передней нестабильностью, обращая внимание на клиническое обследование и показания и детализировать путь к успешному выполнению артроскопического устранения патологических изменений с использованием шовных анкеров.

НОРМАЛЬНАЯ ФУНКЦИОНАЛЬНАЯ АНАТОМИЯ ПЛЕЧЕВОГО СУСТАВА

Плечевой сустав является шаровидным суставом с большим количеством степеней свободы, стабильность которого зависит как от статического, так и динамического механизмов. Такая, свойственная плечевому суставу свобода обеспечивает широкий объем движений и функцию, однако делает его уязвимым для нестабильности. Суставная поверхность лопатки представлена неглубокой впадиной, контактирующая поверхность и глубина которой увеличивается на 50–80% за счет суставной губы. Фиброзно-хрящевая суставная губа способна увеличить диаметр впадины до 57% в поперечном направлении и до 75% в вертикальном (5), что в сочетании с прилежащими связками капсулы значительно повышает стабильность плечевого сустава.

При артроскопии, визуализируются три отдельные плече-лопаточные связки, выполняющие роль статических стабилизаторов (рис. 16.1). Селективное пересечение и биомеханические исследования показали, что функциональное распределение изменяется в зависимости от положения руки, ротации и магнитуды силы воздействия. Верхняя плече-лопаточная связка препятствует нижнему смещению при приведенной руке и, по-видимому, играет значительную роль для пациентов с гиперэластичностью нижних отделов и многоплоскостной нестабильностью. Средняя плече-лопаточная связка, различная по своим размерам и форме препятствует наружной ротации и смещению, если рука отведена на 45°. Наибольшее значение из всех связок имеет нижний плече-лопаточный связочный комплекс, который, прежде всего, препятствует переднему смещению плечевой кости при отведении до 90° (6). Этот комплекс состоит из переднего и заднего пучков вместе с удерживателем, огибающим головку плечевой кости снизу. Было отмечено, что пучки функционируют по типу гамака, когда передний соответственно натягивается при отведении и наружной ротации, в то время как задний остается в напряжении при подъеме руки вперед и внутренней ротации. Совместно с суставной губой, связки формируют капсулолабральный комплекс, который выполняет, прежде всего, функцию статического стабилизатора плечевого сустава (6).

Динамическая стабилизация осуществляется мышцами вращательной манжеты посредством компрессии головки плечевой кости относительно суставной поверхности лопатки. Взаимодействие статических и динамических стабилизаторов обеспечивает стабильность плечевому суставу при широком объеме движений.

Считается, что передняя нестабильность плечевого сустава возникает в результате повреждения статических стабилизаторов, а именно передненижнего отдела суставной губы и капсулы (6, 7). Отрыв суставной губы от переднего отдела суставной впадины лопатки при рецидивирующей передней нестабильности плечевого сустава был впервые описан в 1938 году (рис. 16.2). Такое повреждение имелось в 65–95% суставов после хирургического вмешательства по поводу передней нестабильности (3), тем не менее, оно вряд ли является единственным специфичным повреждением. Основные научные данные свидетельствуют, что изолированный отрыв суставной губы встречается редко и в большинстве случаев передней нестабильности имеются признаки патологических изменений капсулы, что подчеркивает важность устранения ее сопутствующей гиперэластичности одновременно с восстановлением суставной губы.

Наряду с мягкоткаными повреждениями у пациентов с нестабильностью плечевого сустава нередко встречаются патологические изменения костной ткани. Часто встречающееся остеохондральное повреждение задней части головки плечевой кости известное как повреждение Хилла–Сакса (Hill–Sachs) является результатом импакции головки плечевой кости передненижним краем суставной впадины лопатки при подвывихе или вывихе (рис. 16.3). В нескольких исследованиях было отмечено значительное увеличение количества рецидивов после артроскопическолй стабилизации у пациентов с обширным повреждениями Хилла–Сакса.

Костное повреждение Банкарта с переломом передненижнего края суставной впадины лопатки может встречаться до 73% случаев (3) (рис. 16.4). Авульсионный

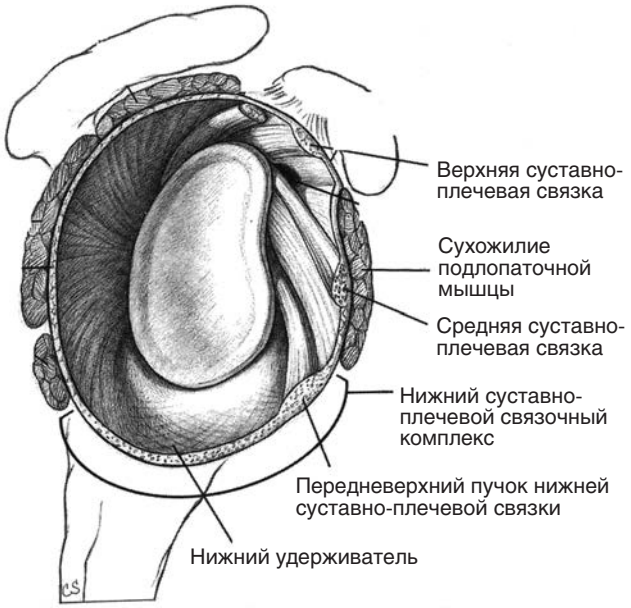

РИСУНОК 16.1 Капсула плечевого сустава образована отдельными суставно-плечевыми связками: верхней, средней и нижней. Нижний суставно-плечевой связочный комплекс, включая передневерхний пучок и нижний удерживатель (задний пучок не показан) выполняет функцию статического стабилизатора.

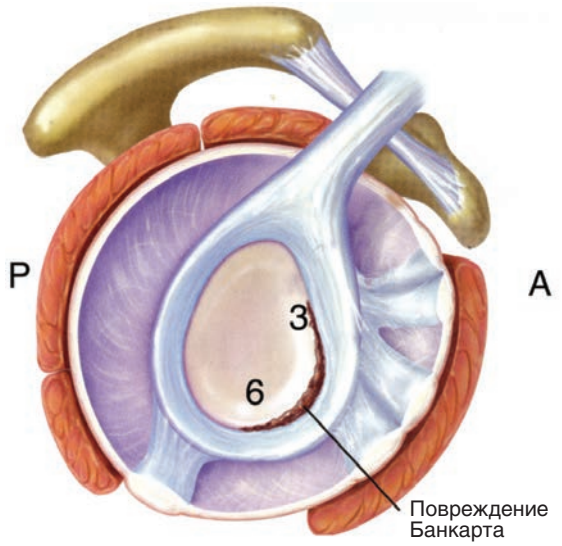

РИСУНОК 16.2 Повреждение Банкарта подразумевает отрыв суставной губы и капсульно-связочного комплекса, обычно в положении на 3 и 6 часах. А — спереди, Р — сзади.

РИСУНОК 16.3 Артроскопия правого плечевого сустава в положении лежа на боку: повреждение Хилла–Сакса — дефект в виде насечки в задненаружном отделе головки плечевой кости.

костный фрагмент обычно сохраняет связь с капсуло-лабральными тканями. Такое костное повреждение имеет большое значение, поскольку может нарушать нормальную структуру суставной арки и уменьшать предельную нагрузку, вызывающую смещение головки плечевой кости, что в свою очередь приводит к рецидивирующим вывихам и/или подвывихам. При нарушении структуры суставной арки, мягкотканные манипуляции направленные на восстановление суставной губы и устранение патологической слабости капсулы едва ли окажутся эффективными.

Реже нестабильность развивается в результате повреждения других структур. Разрыв вращательной манжеты может произойти при вывихе плеча и являться

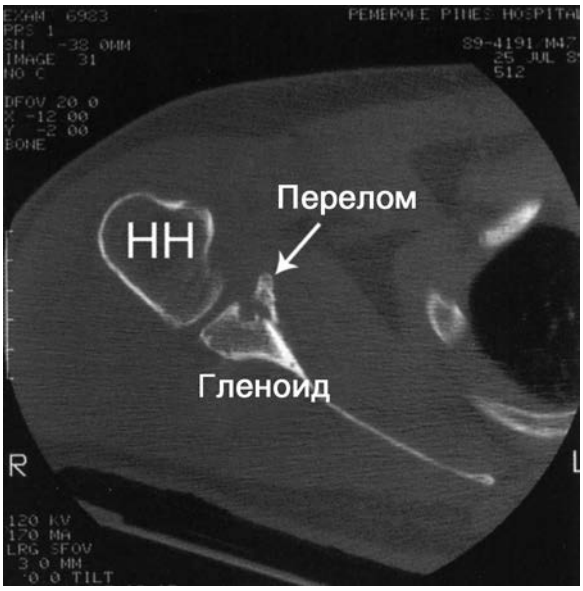

РИСУНОК 16.4 Перелом передненижнего края суставной впадины лопатки. КТ в аксиальной проекции: повреждение, занимающее 25%. НН — головка плечевой кости.

предрасполагающим фактором возникновения рецидивов изолированно или при сопутствующем отрыве суставной губы. Повреждение сухожилия подлопаточной мышцы встречается редко, однако следует предполагать его наличие при нестабильности травматического генеза у атлетов контактных видов спорта. Повреждения капсулы со стороны плечевой кости, известные как HAGL (отрыв суставно-плечевой связки от головки плечевой кости) может являться причиной нестабильности без разрыва суставной губы.

КЛИНИЧЕСКОЕ ОБСЛЕДОВАНИЕ

Клиническое обследование пациента с передней нестабильностью плечевого сустава начинается с тщательного сбора анамнеза, обращая особое внимание на возраст, давность первичного повреждения, его механизм, доминирующую конечность и пожелания относительно уровня физической активности. Возраст на момент острого вывиха плеча влияет на риск рецидивов нестабильности, с максимальным уровнем у пациентов моложе 20 лет. Механизм травмы помогает предположить вероятный характер повреждения и наличие сопутствующих патологических изменений.

Необходимо определить тяжесть нестабильности, характер ее эпизодов и наличие отягчающих факторов. Полностью ли вывихивается плечо или имеется лишь подвывих? Сколько было эпизодов, отличались ли они как-нибудь в течение времени, требовались ли манипуляции для их устранения, возникали ли рецидивы при незначительных провоцирующих условиях? В каком положении находилась конечность во время эпизода нестабильности? Имеется ли рентгенологическое подтверждение? Ответы на эти вопросы способствуют пониманию проблемы и влияют как на диагностику, так и на тактику лечения.

Клинический осмотр должен включать стандартные тесты объема активных и пассивных движений, силы дельтовидной мышцы и вращательной манжеты, а также оценку нейроваскулярного статуса. При острых вывихах плеча клинический осмотр может быть затруднен по причине болевого синдрома и тревожности пациента. Гораздо проще проводить осмотр при рецидивирующей нестабильности.

Специфическое тестирование, включает тесты на плече-лопаточное смещение и функциональную нестабильность, которые помогают определить ее направление и выраженность, а также предположить наличие сопутствующих патологических изменений. Важно отличать эластичность — объективную меру поступательности движений в суставе от нестабильности, которая является результатом патологической слабости.

При оценке эластичности определяется степень смещения головки плечевой кости при нагрузке. Необходимо проводить сравнение с противоположным суставом,

поскольку эластические свойства у различных пациентов варьируют. Иногда при выполнении тестов на смещение определяется механическое препятствие или трение, связанные с патологией суставной губы или выявляются симптомы характерные для эпизодов нестабильности.

Было предложено несколько шкал для оценки смещения. По одной из них степень 0 подразумевает отсутствие смещения. При степени 1 определяется небольшое смещение, при котором головка плечевой кости сдвигается вверх относительно суставной впадины лопатки на 0–1 см. Степень 2 подразумевает умеренное смещение головки плечевой кости относительно суставной впадины вверх, не выходя за пределы ее края (смещение на 1–2 см). При степени 3 происходит значительное (более 2 см) смещение при котором головка плечевой кости выходит за пределы края суставной поверхности лопатки (однако обычно возвращается в нормальное положение без нагрузки).

Субъективные функциональные тесты нестабильности помогают выявить симптомы при переводе руки в провоцирующее положение и под воздействием различных нагрузок. Тест предчувствия имеет важное значение и выполняется при отведении и наружной ротации (т.е. в положении метателя). Некоторым пациентам для появления предчувствия смещения необходимо силовое воздействие на конечность, что может быть выполнено в положении на спине, при нагрузке на заднюю поверхность плечевого сустава направленной кпереди или в положении сидя с прямой спиной. Головка плечевой кости предварительно погружается в суставную впадину и затем смещается. Таким образом, выполняется тест смещения при нагрузке. Мы предпочитаем проводить этот тест в положении на спине при большей релаксации.

Тест «релокации» помогает выявить незначительную переднюю нестабильность, особенно у пациентов без достоверного упоминания о наличии вывиха в прошлом. При выполнении этого теста конечность располагается в положении отведения и наружной ротации, а на головку плечевой кости оказывается давление в переднем направлении. Тест считается положительным, если пациент испытывает субъективное предчувствие или дискомфорт, которые уменьшаются при обратном воздействии и редукции сустава.

К тестам, способствующим выявлению других патологических изменений относятся тесты заднего предчувствия и смещения под нагрузкой, а также тест активной компрессии, который наряду с другими способствует выявлению SLAP-повреждений. Нижняя нестабильность может развиваться вместе с передней и традиционно оценивается по симптому борозды, наиболее показательному в положении отведения и наружной ротации. Поскольку симптом борозды может быть положительным при общей гипермобильности, важно провести общую оценку эластичности мягких тканей, например, при гиперэкстензии в пястно-фаланговых суставах, переразгибании в локтевом суставе и тесте «касания первым пальцем предплечья».

Оценка состояния вращательной манжеты особенно важна у атлетов контактных видов спорта с травматическими вывихами плеча, которые могут приводить к повреждению манжеты с одновременным отрывом суставной губы. Стандартными являются обычные тесты на определение силы надостной (сопротивление в положении открывания консервной банки) и подостной (наружная ротация и приведение руки с сопротивлением) мышц. При выявлении скрытых повреждений сухожилия подлопаточной мышцы проверяют тесты отрыва и прижатия к животу. У пациентов с рецидивирующей нестабильностью исследование лопаточно-грудной механики является важным компонентом обследования, поскольку ее дисфункция может являться причиной нестабильности у некоторых пациентов. Исследование плечевого сустава завершается изучением нейроваскулярного статуса верхней конечности (например, подмышечного нерва) и шейного отдела позвоночника.

Диагностическая визуализация при передней нестабильности плечевого сустава включает стандартную рентгенографию в переднезадней и аксиллярной проекциях. При некоторых патологических состояниях может потребоваться исследование в дополнительных проекциях, например в проекциях «Stryker notch» для выявления перелома Хилла–Сакса и в аксиллярной проекции «West-Point» для лучшей оценки костного повреждения Банкарта (рис. 16.5). В случаях обширного повреждения Хилла–Сакса или костного повреждения Банкарта, КТ с трехмерной реконструкцией позволяет наилучшим образом определить характер изменения суставной арки и необходимость применения альтернативных хирургических вмешательств (рис. 16.6).

При нестабильности плечевого сустава МРТ не является рутинным методом исследования, однако может выполняться при определенных состояниях, к которым относятся первый эпизод нестабильности в возрасте старше 40 лет (для определения состояния вращательной манжеты) и значительная травма (для выявления возможного повреждения сухожилия подлопаточной мышцы). МРТ может являться ценным методом для определения локализации и площади распространения капсулолабральных повреждений. Передовые методики визуализации с хондральным секвенированием позволяют получать детальное изображение капсулолабрального комплекса и остеохондральной структуры без применения контрастных веществ. МРТ артрография, как правило, не является необходимой, однако может выполняться в некоторых случаях, когда природа нестабильности не ясна.

ОПРЕДЕЛЕНИЕ ТАКТИКИ ЛЕЧЕНИЯ

После вправления переднего вывиха плеча (спонтанного или в результате манипуляций) большинство пациентов получают консервативное лечение, заключающееся

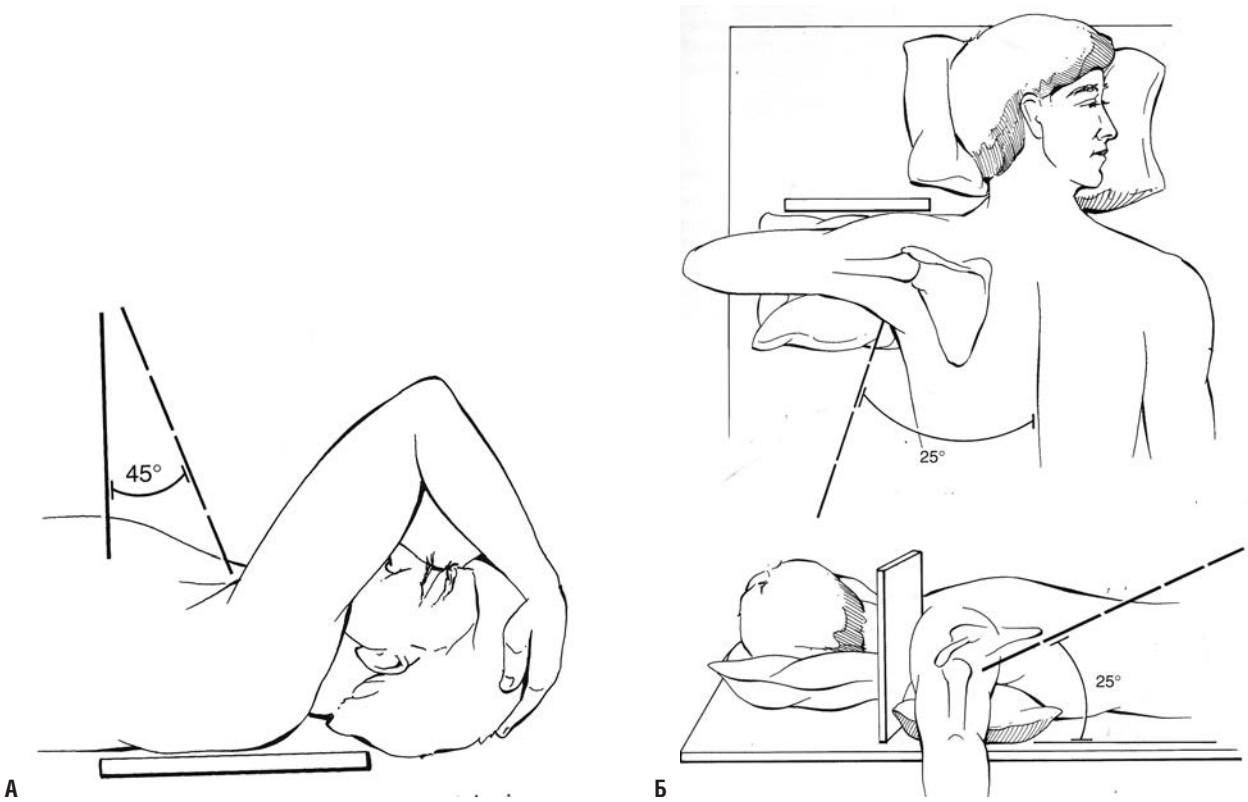

РИСУНОК 16.5 **А**: укладка для рентгенографии в проекции Stryker Notch при повреждении Хилла–Сакса. **Б**: укладка West–Point, позволяющая оценить передний отдел суставной впадины лопатки и выявить ее недостаточность или костное повреждение Банкарта.

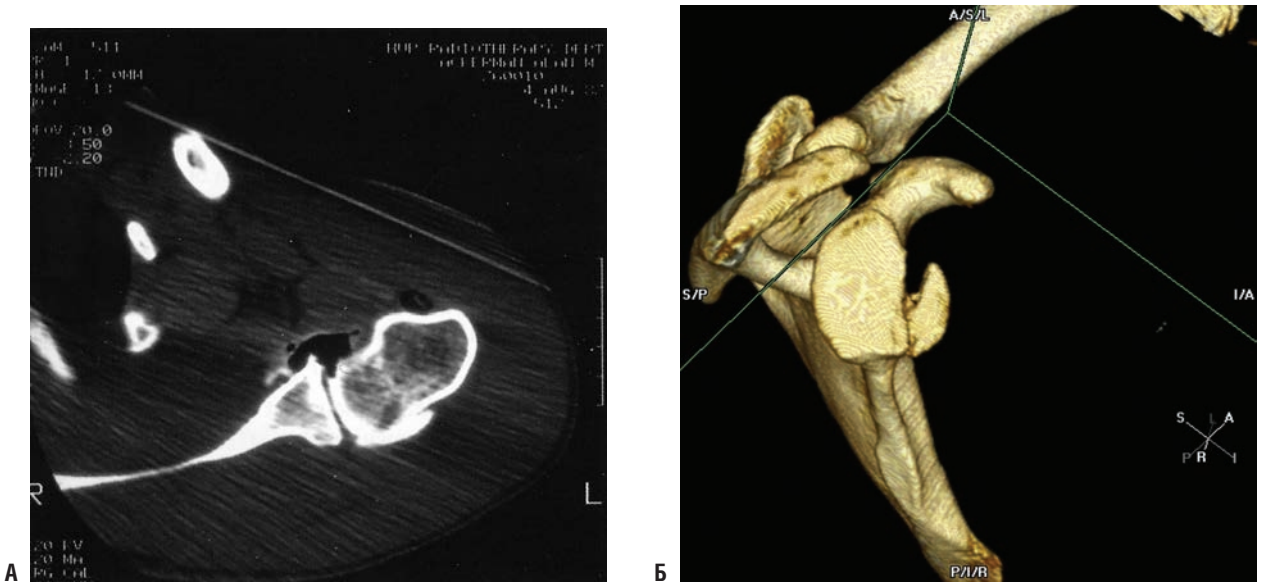

РИСУНОК 16.6 **А**: КТ: авульсионное повреждение передненижнего края суставной поверхности лопатки. **Б**: 3D–КТ: головка плечевой кости удалена цифровым методом, что позволяет оценить размер и локализацию дефекта суставной поверхности лопатки. Такая компьютерная реконструкция имеет важное значение в предоперационном планировании.

в реабилитации без провоцирующих положений и выполнении упражнений на укрепление динамических стабилизаторов плечевого сустава. Пациенты с рецидивирующей нестабильностью, несмотря на консервативное лечение, являются кандидатами на хирургическое вмешательство. Исследования показывают, что у молодых спортсменов младше 20 лет консервативные мероприятия оказываются неэффективными, а рецидивы случаются до 90% случаев (1). Учитывая высокий риск развития рецидивов у некоторых пациентов, хирургическое лечение при первичном вывихе у молодых атлетов применяется все чаще. К другим факторам, определяющим возможность хирургического лечения при первичном вывихе, относятся: доминирующая конечность, вид спорта или характер физической активности, уровень выступлений, цели, время, с учетом спортивного сезона и факторы, имеющие непосредственное отношение к эпизоду нестабильности, как, например, наличие восстановимого костного повреждения Банкарта.

Порог перехода к хирургическому лечению при рецидивирующей нестабильности и функциональных нарушениях достаточно низкий. Болезненные эпизоды нестабильности, ограничения физической реабилитации и повседневной активности и неспособность заниматься спортом являются определяющими факторами при определении тактики лечения.

ПОКАЗАНИЯ

В настоящее время идеальными показаниями к артроскопической стабилизации является наличие у пациента рецидивирующей посттравматической передней нестабильности и повреждения Банкарта при хорошем качестве тканей суставной губы и без выраженных признаков костной патологии. Принимая во внимание спортивную составляющую, артроскопическая стабилизация вытеснила открытые вмешательства у атлетов-метателей, у которых критически важным является сохранение объема движений.

ПРОТИВОПОКАЗАНИЯ

В настоящее время противопоказаниями к артроскопической стабилизации являются: наличие выраженных патологических изменений костной ткани и плохое состояние капсулолабральных тканей. К значительным костным дефектам относятся: недостаточность суставной впадины лопатки, дефицит передненижней поверхности впадины более 25% и/или повреждение Хилла–Сакса, занимающее более 30% суставной поверхности головки плечевой кости (рис.16.7). Все же эти противопоказания не являются абсолютными, а некоторые авторы описывают успешные результаты артроскопического лечения передней нестабильности плечевого сустава даже при повреждении суставной впадины лопатки по типу «перевернутой груши» (8). Кроме того были предложены несколько методов, направленных на артроскопическое устранение повреждений суставной арки, включая мягкотканое перемещение сухожилия подостной мышцы к дефекту (Хилл–Сакс) головки плечевой кости (реимплиссаж (9)) и костную пластику дефекта головки плечевой кости (10). Однако большинство авторов сходятся во мнении, что при значительном костном повреждении необходима анатомическая открытая реконструкция Банкарта, при которой выполняется непосредственное устранение костного дефекта либо неанатомическое открытое восстановление, например, посредством операции Бристоу–Латарже (Bristow–Latarjet).

Дефект капсулолабральных тканей встречается редко, однако он может являться ограничивающим фактором у пациентов с термальной капсулорафией или при ревизионных операциях. В таких случаях может понадобиться открытое вмешательство с аугментацией мягких тканей.

До настоящего времени к другим противопоказаниям относятся HAGL повреждения, которые гораздо легче устранять открыто, ревизионные операции и занятия контактными видами спорта. С развитием техники артроскопии и накоплением опыта данные противопоказания расцениваются как относительные, а на выбор тактики лечения влияют наличие сопутствующих патологических изменений, технический опыт и предпочтение хирурга.

До настоящего времени не ясно, что считать оптимальным лечением у атлетов контактных видов спорта. Золотым стандартом у таких пациентов, традиционно считалась открытая стабилизация. Артроскопия была противопоказана по причине высокого, как полагали, риска неудовлетворительных результатов. Некоторые авторы, ссылаясь на низкий уровень рецидивов, склоняются к выполнению открытых вмешательств у этой группы пациентов. Однако анализ отдаленных результатов ставит под сомнение такое утверждение. Изучение данных, основываясь кроме спорта на других факторах, показывает, что рецидивы возникают скорее по причине наличия костных повреждений, которые чаще встречаются у атлетов контактных видов спорта, чем зависят от хирургической техники (11). Mazzocca получил 11% рецидивов вывиха среди спортсменов контактных видов спорта, которым выполнял артроскопическую стабилизацию с применением шовных анкеров.

Многие исследования представлены хорошими результатами ревизионных операций, выполнявшихся после неудачных артроскопических вмешательств. Основными моментами являются состояние мягких тканей, целостность кости, ожидания пациента и квалификация хирурга. Пациенты с умышленной нестабильностью, возможно преследующие определенные цели или имеющие психологическую составляющую не рассматриваются в качестве кандидатов на артроскопическую стабилизацию и возможно на открытое вмешательство. Пациентов, которые не могут соблюдать режим иммобилизации или

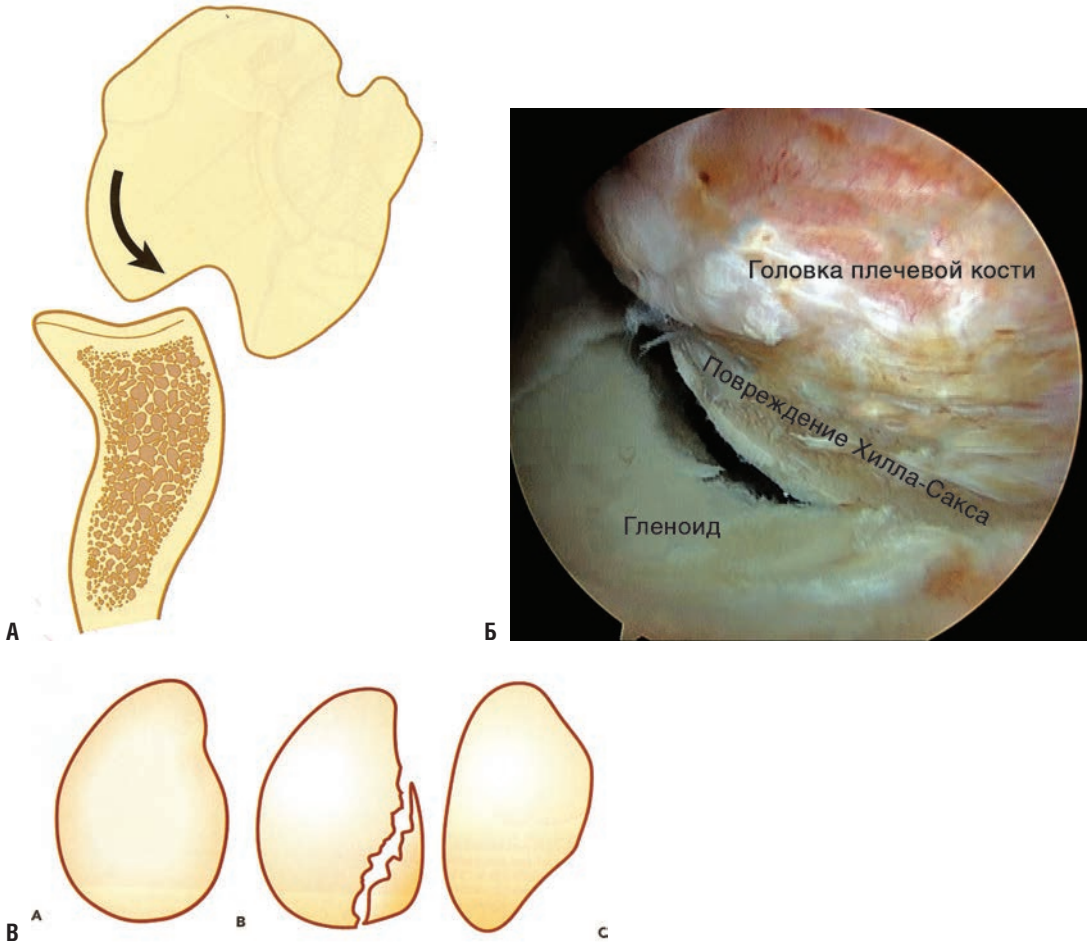

РИСУНОК 16.7 **А**: схематичное изображение остеохондрального повреждения Хилла–Сакса, возникающего при наружной ротации в области (*стрелка*) переднего края суставной поверхности лопатки (здесь поверхность повреждения несколько скошена, что характерно для рецидивирующей нестабильности). **Б**: артроскопия: повреждение Хилла–Сакса с вовлечением переднего края суставной поверхности лопатки при наружной ротации конечности. **В**: профиль суставной поверхности лопатки в виде «груши»; А — нормальная поверхность; В — свежий перелом передненижнего отдела; С — суставная поверхность лопатки в виде «груши», сформировавшаяся в результате эрозии передненижнего отдела на фоне рецидивирующей нестабильности.

реабилитации в послеоперационном периоде, чем ставят под угрозу результат, лучше лечить консервативно. Благоприятный исход хирургического лечения можно получить после консервативного лечения, реабилитации и использования ортезов (11).

ХИРУРГИЧЕСКАЯ ТЕХНИКА

Выбор инструментов, имплантов и канюль

В дополнение к стандартному набору для артроскопии плечевого сустава, при стабилизации требуется использование специальных инструментов (рис. 16.8). К ним относятся 70° артроскоп, канюли, внутренний диаметр которых соответствует размеру анкера и инструменты для проведения швов. Для мобилизации капсулолабрального комплекса необходим изогнутый артроскопический элеватор (Liberator rasp, ConMed Linvatec, Largo, FL). Для подготовки суставной поверхности потребуются шейверы с насадками для дебридмента и шлифовки. Упростить этап работы со швами помогает использование различных инструментов для их проведения. Завершают список инструментов мягкотканый зажим, шовный ретривер, толкатель узлов и инструмент для срезания нитей.

Некоторые факторы влияют на выбор хирургом шовного анкера, включая конструкцию, размер, количество и тип нитей в нем, и простоту в использовании. Большинство анкеров, представленных на рынке, выдерживают достаточную нагрузку и данный биомеханический фактор имеет небольшое значение при выборе импланта. Некоторые хирурги до сих пор отдают предпочтение металлическим конструкциям, удовлетворяясь уровнем их комфорта, низкой ценой, рентгенконтрастностью и низким уровнем остеолиза. Однако имеются ограничивающие факторы использования металлических имплантов, включая возможное повреждение нитей в ушке (в зависимости от его формы), трудности при извлечении

А

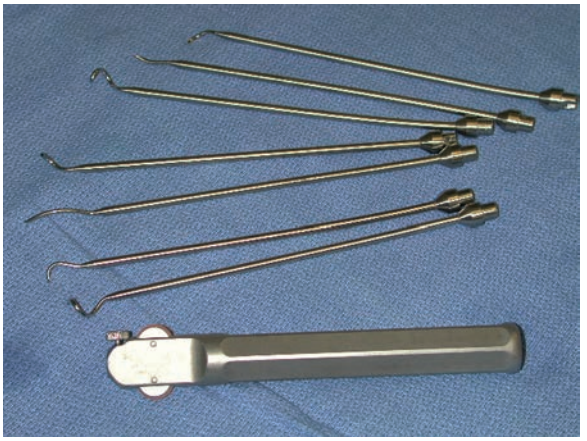
Б

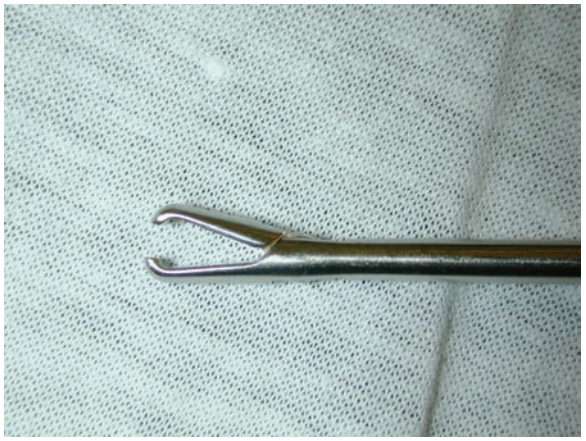
В

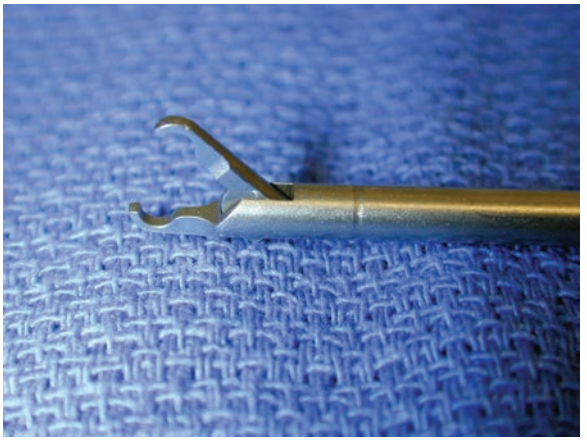
Г

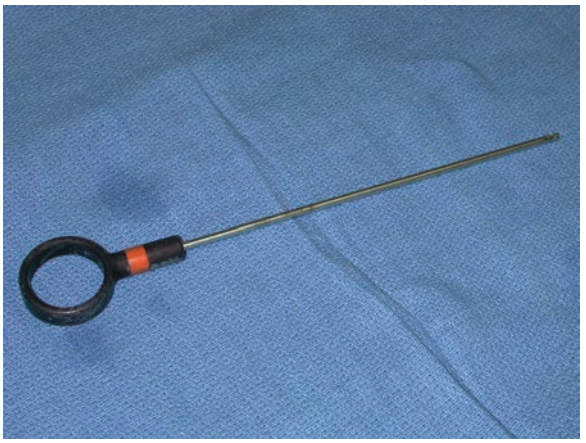
Д

РИСУНОК 16.8 **А**: распатор Liberator rasp для отделения каспулолабральных тканей от суставной поверхности лопатки. **Б**: спектр шовных проводников с различными наконечниками. **В**: мягкотканный зажим для атравматичных манипуляций с мягкими тканями. **Г**: шовный ретривер для вытягивания и проведения швов. **Д**: приспособление для завязывания узлов.

после некорректного расположения или при выпячивании и угрозу повреждения хряща при субоптимальной установке или миграции. Рентгенконтрастность металлических анкеров может быть как преимуществом, так и недостатком. При рецидивирующей нестабильности или послеоперационных осложнениях такой анкер может помешать интерпретации данных МРТ.

Современной тенденцией хирургической стабилизации является отказ от металлических конструкций. Большинство имплантов сегодня изготавливаются из полилактида или неабсорбируемого биологически инертного пластика полиэтерэтеркетона (12). В последнее время появился интерес к использованию производных трикальций фосфата, которые обладают остеокондуктив-

ными свойствами и хорошо взаимодействуют с костью. К наиболее практичным преимуществам использования биоабсорбируемых анкеров относится возможность его высверливания для введения нового трансплантата в случае повреждения нитей или субоптимальной установки.

Большинство имплантов имеют собственные нити, которые были созданы для обеспечения большей прочности, в сравнении с плетеными нитями из полиэфирного волокна, но сохраняют рабочие свойства мягкой монофиламентной нити. Анкеры имеют от одной до трех нитей. Мы обычно используем имплант с двумя нитями, имея, таким образом, возможность дополнительной фиксации, особенно в области анкера суставной впадины лопатки, расположенного наиболее низко. Независимо от ваших предпочтений при выборе анкеров старайтесь иметь в своем распоряжении более одного типа имплантов для обеспечения свободы действий при неправильной интраоперационной установке анкера, повреждении ушка и в случае хирургической ревизии.

Положение пациента/анестезия/обследование в условиях анестезии

Артроскопическая передняя стабилизация может быть выполнена как под наркозом, так и в условиях межлестничной блокады и седации (здесь необходим опыт выполнения анестезии) или при сочетании всех трех видов анестезии. Тщательное исследование одного и другого плечевого суставов с оценкой эластичности и объема движений проводится в условиях анестезии до укладывания пациента. Пациента укладывают в зависимости от предпочтения хирурга. Можно успешно использовать как положение «пляжного кресла», так и на боку. Для выполнения межлестничной блокады больше подходит положение «пляжного кресла».

МЕТОДИКА, КОТОРОЙ ПРИДЕРЖИВАЮТСЯ АВТОРЫ

Мы предпочитаем выполнять вмешательство в положении пациента лежа на боку под наркозом (рис. 16.9). После достижения анестезии пациент укладывается на здоровый бок на вакуумный матрац, используя подкладки под нижележащую конечность и подмышечный валик. Пациент с осторожностью поворачивается на 10–15° на спину, что обеспечивает хороший доступ к переднему отделу плечевого сустава. Мешки с песком, массой около 2-х кг подкладываются спереди и сзади для поддержания пациента в нужном положении. Затем стол разворачивается таким образом, что при работе через задний порт монитор находится на линии взгляда хирурга. Стойка с двумя мониторами обеспечивает визуализацию если артроскоп расположен спереди. После обработки и отграничения операционного поля оперируемая конечность укладывается в промышленно изготавливаемое тракционное

РИСУНОК 16.9 Положение на боку с подкладками под нижележащую конечность и подмышечным валиком. Использование вакуумного матраца обеспечивает нужное положение. Оперируемая рука в положении отведения и переднего сгибания.

приспособление, с грузом от 3 до 4,5 кг в положении примерно 35° отведения и 15° переднего сгибания.

Установка портов и диагностическая артроскопия

После нанесения анатомических ориентиров артроскоп вводится через стандартный задний порт. При установке переднего порта правильное направление определяется с помощью спинальной иглы 18G. Точность установки переднего порта критически важна для обеспечения этапов стабилизации. Порт установленный слишком высоко может осложнить установку шовных анкеров вдоль передненижнего края суставной поверхности лопатки. При низком расположении порта могут возникнуть сложности с подготовкой и мобилизацией суставной губы и проведением швов (рис. 16.10).

При первом выполнении артроскопической стабилизации такой ошибки можно избежать, если использовать «двух портовую» технику (передневерхний и передненижний порты), которые также облегчают работу со швами (рис. 16.11). Передневерхний порт устанавливается непосредственно за передненаружным углом акромиального отростка и входит в сустав под прикрытием сухожилия длинной головки бицепса. Этот порт дает возможность проводить инструменты по линии переднего отдела суставной впадины лопатки и облегчает капсулолабральную мобилизацию и подготовку гленоида. При установке этого порта также важно попытаться расположить его больше кнутри, чем кнаружи, в пределах ротаторного интервала, что позволит улучшить навигацию инструментов для проведения швов под головкой плечевой кости (где иногда можно столкнуться с обструкцией).

Передненижний порт должен проходить в сустав непосредственно над краем сухожилия подлопаточной мышцы (рис. 16.11). Более низкое расположение этого порта обеспечивает лучший доступ к нижней части переднего отдела суставной впадины лопатки в положении

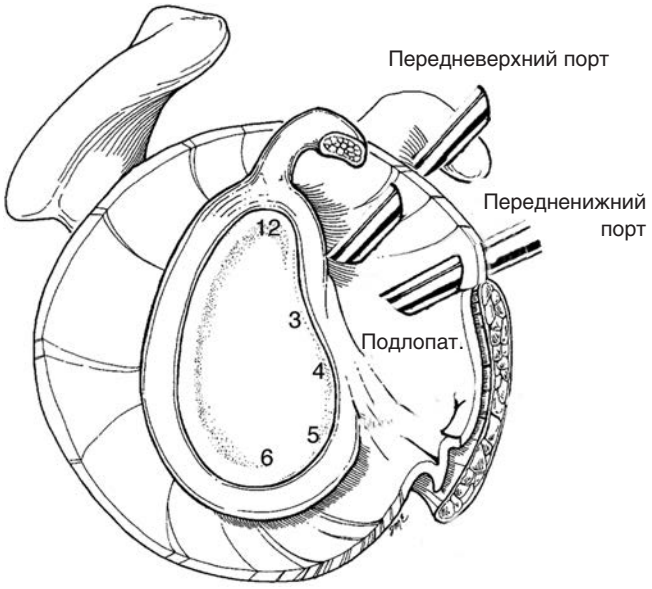

РИСУНОК 16.10 Схематическое изображение парных передних портов. Передневерхний порт располагается под прикрытием сухожилия длинной головки бицепса и по линии переднего отдела суставной впадины лопатки. Передненижний порт устанавливается непосредственно над сухожилием подлопаточной мышцы и облегчает доступ к передненижнему краю гленоида.

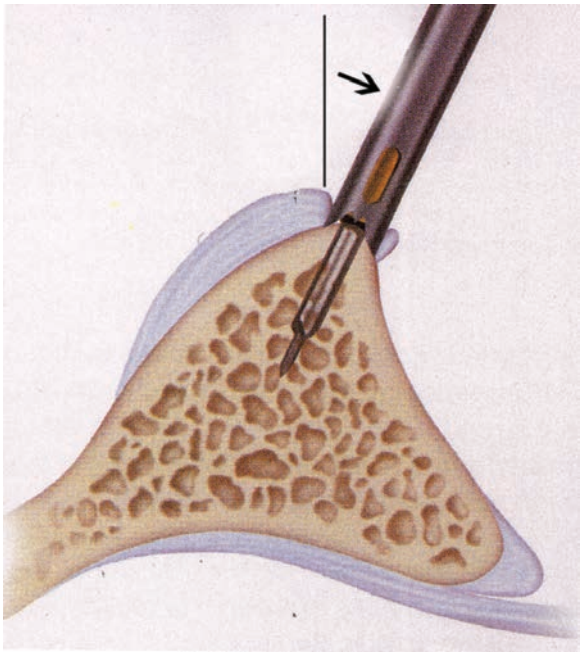

РИСУНОК 16.12 Угол расположения канюли важен для надежной фиксации импланта. Убедитесь, что гильза сверла достигла края гленоида и наклонена таким образом, что направлена в костный массив суставной поверхности лопатки.

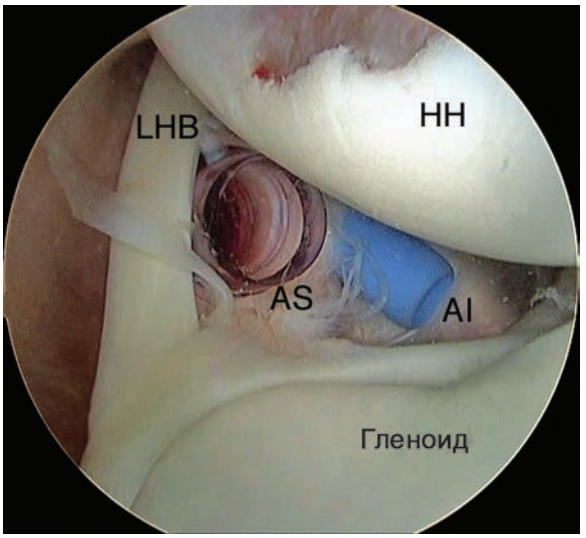

РИСУНОК 16.11 Парные передние порты. В передневерхний порт (AS) введена прозрачная 8,25 мм канюля (Arthrex), которая проходит под сухожилием длинной головки бицепса (LHB). Передненижний порт (AI) устанавливается внизу, непосредственно над сухожилием подлопаточной мышцы; HH — головка плечевой кости.

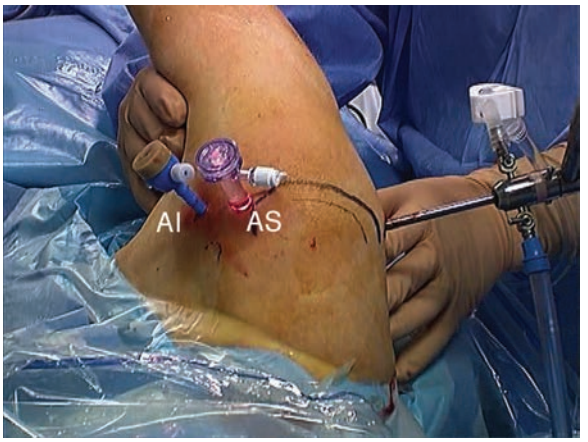

РИСУНОК 16.13 Избегайте скучивания инструментов, убеждаясь, что они разделены извне; AI — передненижний порт, AS — передневерхний порт.

на шесть часов, которое в противном случае оказывается труднодостижимым (вершина повреждения Банкарта). Порт следует располагать под углом снаружи внутрь, что обеспечивает контакт с краем и поверхностью гленоида при установке анкера (рис. 16.12). При использовании парных передних портов следует убедиться, что они разделены извне и избегать скучивания инструментов (рис. 16.13). По мере накопления опыта артроскопическая стабилизация может быть выполнена из одного переднего порта, который следует устанавливать ближе к передненижнему порту и наклонять в достаточной степени, чтобы выходить на гленоид при установке анкера. Здесь будет описана техника с использованием парных портов.

Вспомогательный задненижний порт (13) может иметь большое значение при артроскопической стабилизации в особенности, если зона отрыва суставной губы распространяется за шестичасовую отметку (рис. 16.14). Этот порт обеспечивает доступ к нижнему и заднениж-

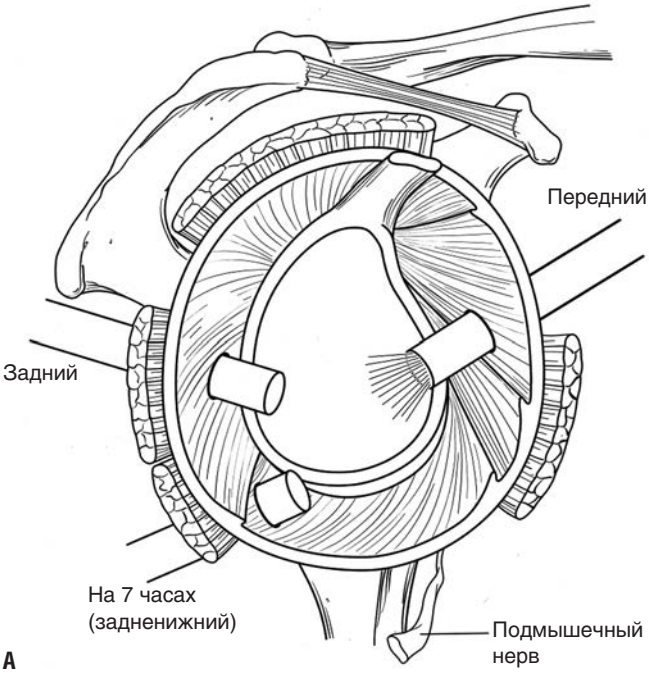

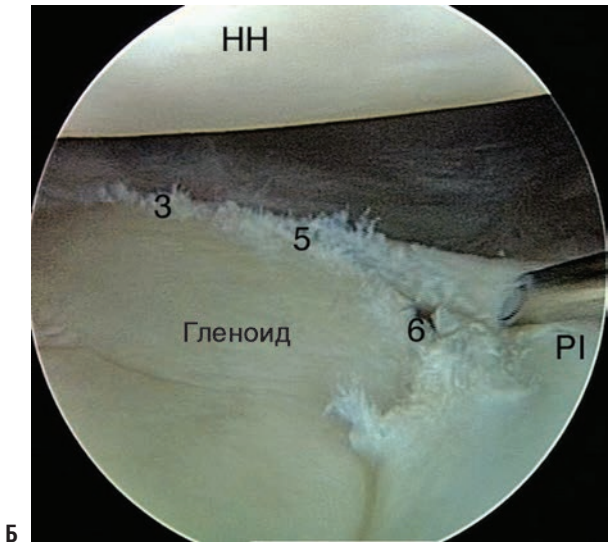

РИСУНОК 16.14 **А**: добавочный задненижний порт (13) (показан на 7 часах) может иметь важное значение при артроскопической стабилизации, особенно если отрыв суставной губы распространяется за шестичасовую отметку. **Б**: этот задненижний порт устанавливается по спинальной игле, которая вводится в положение на шести часах, типичное для вершины повреждения Банкарта (правый плечевой сустав, положение лежа на боку, артроскоп введен через задний порт); PI — задненижний порт; ГН — головка плечевой кости.

нему отделам суставной впадины лопатки, а также способствует проведению швов через нижнюю часть нижней плече-лопаточной связки. Это особенно важно в случаях, когда доступ спереди затруднен и когда патологическая растянутость капсулы требует сдвигания ее нижнего отдела вверх. Поскольку на этом этапе процедуры из инструментов для проведения швов применяется в основном крюк Spectrum (ConMed Linvatec), мы используем канюлю диаметром 8,25 мм, которая позволяет работать с различными наконечниками.

В процессе стабилизации могут применяться различные канюли. При работе с парными передними портами мы предпочитаем использовать 8,25 мм разовую прозрачную (fish bowl) канюлю (Arthrex, Naples, FL) для передневерхнего порта, обеспечивающую проведение швов. Для передненижнего порта применяется 5 мм разовая канюля, которая подходит для проведения через нее насадок для шейвера, сверла, гильзы и имплантов. В случае работы с одним передним портом мы отдаем предпочтение 8,25 мм канюле.

Тщательная диагностическая артроскопия выполняется для подтверждения диагноза и выявления сопутствующих изменений. Зона исследования включает поверхность суставной впадины лопатки, нижнюю поверхность вращательной манжеты, суставную губу циркулярно, сухожилия бицепса и подлопаточной мышцы. Проверяется целостность суставной губы, степень ее смещения и распространения вокруг суставной поверхности лопатки. Пальпация зондом может выявить отрыв суставной губы, которая не смещена, а также плече-лопаточное лабральное суставное повреждение (GLAD — повреждение) (рис. 16.15). В случаях нестабильности при отсутствии повреждения Банкарта следует проводить исследование на

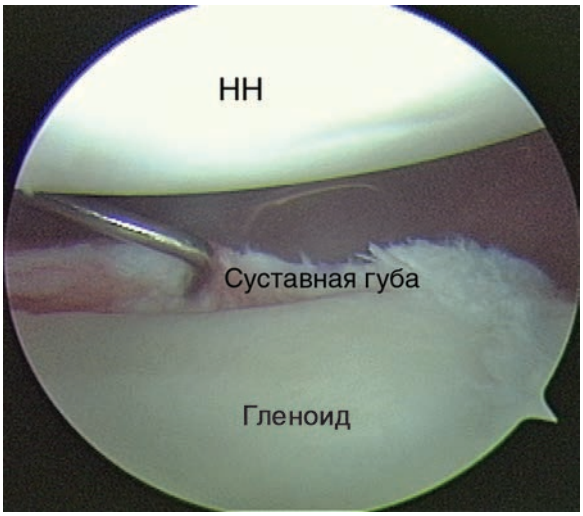

РИСУНОК 16.15 Суставная губа тщательно пальпируется зондом, определяется ее целостность, распространение и степень смещения вокруг суставной поверхности лопатки. При пальпации зондом можно обнаружить разрывы суставной губы, которые не смещены или плече-лопаточные, суставные лабральные дефекты (GLAD — повреждения). ГН — головка плечевой кости, правый плечевой сустав, положение лежа на боку, артроскоп введен через задний порт.