УДК 616.833-089(091) 04-УПС-0244
ББК 56.138.5г
З-80

**Авторы:**
*Золотов Александр Сергеевич* — врач травматолог-ортопед, д-р мед. наук, профессор кафедры хирургии Школы биомедицины ДВФУ, заведующий отделением травматологии и ортопедии МЦ ДВФУ;
*Пак Олег Игоревич* — врач-нейрохирург, канд. мед. наук, главный врач МЦ ДВФУ;
*Дьячкова Юлия Александровна* — врач травматолог-ортопед ГАУЗ «ККЦ СВМП» Департамента здравоохранения Приморского края, канд. мед. наук.

**Рецензенты:**
*И.О. Голубев* — д-р мед. наук, профессор, заведующий отделением травмы кисти и микрохирургии ФГБУ «ЦИТО им. Н.Н. Приорова» Минздрава России;
*А.Л. Кривошапкин* — д-р мед. наук, профессор, руководитель центра нейрохирургии, заведующий кафедрой нейрохирургии НГМУ.

**Золотов, А. С.**
З-80 Очерки по хирургии повреждений периферических нервов / А. С. Золотов, О. И. Пак, Ю. А. Дьячкова. — М. : Литтерра, 2015. — 104 с. : ил.
ISBN 978-5-4235-0199-0

Книга очерков посвящена отдельным аспектам патологии периферических нервов конечностей: истории хирургических операций на нервах с библейских времен и до наших дней, редким травмам периферических нервов, профилактике ятрогенных повреждений надключичных, лучевого и поверхностного малоберцового нервов при ортопедических операциях. В деталях описаны особенности прикладной анатомии периферических нервов, знание которых помогает избежать их ятрогенных повреждений при оперативных вмешательствах по поводу довольно частых переломов ключицы, плеча, лодыжек.

В главе, посвященной профилактике ятрогенных повреждений лучевого нерва, представлена оригинальная схема проекции *n. radialis* на уровне плеча, оформленная в виде таблицы и компьютерной программы, доступной в режиме онлайн.

Издание предназначено для хирургов, травматологов-ортопедов, пластических хирургов, нейрохирургов.

УДК 616.833-089(091)
ББК 56.138.5г

ISBN 978-5-4235-0199-0

© Коллектив авторов, 2015
© ООО «Издательство «Литтерра», оформление, 2015

# ОГЛАВЛЕНИЕ

**Введение** . . . . . 4

Глава 1. История хирургических операций при ранениях периферических нервов . . . . . 7

Глава 2. Лопаточно-грудная диссоциация . . . . . 16

Глава 3. Ятрогенные повреждения надключичных нервов при хирургическом лечении переломов ключицы . . . . . 24

Глава 4. Новая схема проекции лучевого нерва на уровне плеча . . . . . 34

Глава 5. Привычный вывих локтевого нерва и медиальной части сухожилия трехглавой мышцы плеча . . . . . 74

Глава 6. Травматическое повреждение кожной ладонной ветви срединного нерва . . . . . 81

Глава 7. Особенности хирургической анатомии поверхностного малоберцового нерва в контексте лечения переломов лодыжек . . . . . 88

**Заключение** . . . . . 99

# ОПИСАНИЕ ПРЕДЛАГАЕМОЙ НОВОЙ СХЕМЫ ПРОЕКЦИИ ЛУЧЕВОГО НЕРВА НА УРОВНЕ ПЛЕЧА

Для создания более точной схемы проекции лучевого нерва на плече, кроме упомянутого уже интраоперационного исследования, были использованы данные анатомического и ультразвукового исследований. Согласно их результатам, лучевой нерв пересекает заднюю поверхность плечевой кости таким образом, что делит условную длину плеча на два неравных отрезка: верхний 45,6% и нижний 54,4% по результатам анатомического исследования, верхний 45,6% и нижний 54,7% по результатам интраоперационного исследования, что в среднем составило 45,6 и 54,6%. По наружной поверхности лучевой нерв пересекает плечевую кость выше наружного надмыщелка плеча на расстоянии, равном 31,9% от условной длины плеча (по результатам ультразвукового исследования). За условную длину плеча принималось расстояние от акромиального отростка лопатки до локтевого отростка. Акромиальный отросток лопатки довольно большой. Поэтому в качестве внешнего ориентира мы использовали его наиболее выступающую задненаружную часть — «акромиальный угол» («acromion angle») (Artico M. et al., 2009; Van Sint Jan S. et al., 2008). Если округлить полученные величины, то расстояние от локтевого отростка до лучевого нерва по задней поверхности плеча **(l)** можно выразить формулой **l = 0,55L**, где **«L»** — условная длина плеча («acromion — olecranon»). Расстояние от наружного надмыщелка плеча до лучевого нерва по наружной поверхности плеча **(l*)** можно выразить формулой **l* = 0,32L**, где **«L»** — условная длина плеча («acromion — olecranon»).

На основании данных формул была разработана компьютерная программа, доступная в режиме онлайн (http://nerve.drzolotov.com). При запуске программы на дисплее компьютера появляется окно с текстом и двумя рисунками (рис. 4.3). В левой части окна находятся строчка для ввода данных (условная длина плеча пациента в см), кнопка «рассчитать», кнопка «печатать». Полученную при измерении условной длины плеча величину в см хирург вводит с помощью клавиатуры компьютера в верхнюю строчку. «Кликнув» по кнопке «рассчитать», на рисунках появляются величины расстояний в см от локтевого отростка до лучевого нерва сзади и от наружного надмыщелка плеча до лучевого нерва снаружи. Если компьютер находится в операционной, то полученные данные можно сразу перенести на кожу пациента, обозначив



хирургическим маркером предполагаемую проекцию лучевого нерва. «Кликнув» по кнопке «печатать», рисунки с данными получаем в бумажном варианте. Все это можно сделать и накануне операции. Если поврежденная рука «спрятана» повязкой, измерение условной длины плеча можно провести на здоровой стороне.

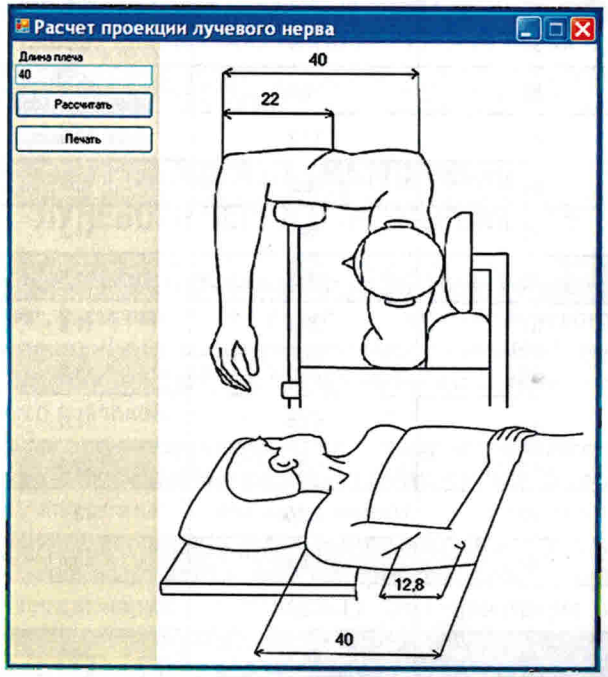


**Рис. 4.3.** Компьютерная программа «Расчет проекции лучевого нерва»

С помощью описанной компьютерной программы была рассчитана номограмма в виде таблицы (табл. 4.1).

**Таблица 4.1.** Номограмма «Проекция лучевого нерва»

| L | l | l* |
|---|---|---|
| 25 | 13,8 | 8 |
| 26 | 14,3 | 8,3 |
| 27 | 14,9 | 8,6 |
| 28 | 15,4 | 9 |

*Окончание табл. 4.1*

| L | l | l* |
|---|---|---|
| 29 | 16 | 9,3 |
| 30 | 16,5 | 9,6 |
| 31 | 17,1 | 9,9 |
| 32 | 17,6 | 10,2 |
| 33 | 18,2 | 10,6 |
| 34 | 18,7 | 10,9 |
| 35 | 19,3 | 11,2 |
| 36 | 19,8 | 11,5 |
| 37 | 20,4 | 11,8 |
| 38 | 20,9 | 12,2 |
| 39 | 21,5 | 12,5 |
| 40 | 22 | 12,8 |
| 41 | 22,6 | 13,1 |
| 42 | 23,1 | 13,4 |
| 43 | 23,7 | 13,8 |
| 44 | 24,2 | 14,1 |
| 45 | 24,8 | 14,4 |

В левом столбце данной таблицы указана условная длина плеча, а в правых столбцах — расстояния от локтевого отростка до лучевого нерва сзади и от наружного надмыщелка плеча до лучевого нерва снаружи. Таким образом, каждая строчка таблицы соответствует определенной величине условной длины плеча. В наших исследованиях условная длина плеча варьировала в пределах от 28 до 41 см. В связи с этим в левом столбце таблицы представлены величины от 25 до 45 см. Имея под рукой такую таблицу, хирург не тратит время для проведения вычислений, а сразу после укладки больного на операционном столе приступает к маркировке проекции лучевого нерва и планированию будущего хирургического доступа. В нетипичных ситуациях, когда



плечо необычно короткое или необычно длинное, необходимые показатели могут быть рассчитаны с помощью вышеупомянутых формул или компьютера.

Обозначения: «**L**» — условная длина плеча, расстояние от «акромиального угла» до локтевого отростка; «**l**» — расстояние от локтевого отростка до лучевого нерва по задней поверхности плеча; «**l***» — расстояние от наружного надмыщелка плеча до лучевого нерва по наружной поверхности плеча.

## АПРОБАЦИЯ СХЕМЫ ПРОЕКЦИИ ЛУЧЕВОГО НЕРВА В ЭКСПЕРИМЕНТЕ

На 8 трупах мужского (6) и женского (2) пола, умерших в возрасте от 36 до 60 лет, была выполнена разметка проекции лучевого нерва, согласно выявленным особенностям его топографии. На 6 трупах исследовалась одна рука, на 2 трупах исследовались обе конечности. Таким образом, всего исследовалось 10 конечностей.

В местах предполагаемого пересечения нерва и кости по наружной и задней поверхности плеча с помощью ручной дрели фирмы «DePuy» проводились две спицы Киршнера диаметром 1,5 мм (спицы **Z**), согласно нашей схеме. Другая пара спиц вводилась в кость на 10 см дистальнее acromion (сзади) и на 8 см проксимальнее наружного надмыщелка плеча (снаружи) (спицы **KT**). Эти ориентиры (спицы **KT**) для определения проекции лучевого нерва взяты из анатомического руководства В.В. Кованова и А.А. Травина (1965). Последний способ использовался для сравнения.

При исследовании проекционной анатомии лучевого нерва по наружной поверхности плеча анатомический объект укладывался на спину, а плечо занимало положение как на операционном столе при выполнении наружного хирургического доступа (рис. 4.4). Измерялась условная длина плеча от акромиального угла до локтевого отростка. Согласно номограмме рассчитывалось расстояние от наружного надмыщелка плеча до места предполагаемого пересечения лучевого нерва с наружной поверхностью диафиза плечевой кости. Соответствующая метка делалась на коже хирургическим маркером. Вторая метка наносилась на коже на 8 см выше наружного надмыщелка плеча, согласно рекомендациям В.В. Кованова и А.А. Травина (1965).

образные переломы, в 1 случае — косой перелом, в 1 случае — фрагментарный. Таким образом, при поперечных переломах укорочение плеча не определялось.

В 13 (43%) случаях в аналогичных условиях наблюдалось укорочение сегмента. Это было характерным в первую очередь для фрагментарных переломов (7), косых (4), винтообразных (2). Величина укорочения была небольшой в пределах 1 см (12 случаев) и 0,5 см (1 случай).

Обнаруженный в ране лучевой нерв брался на резиновую держалку, которая подводилась с помощью диссектора. На плече мягкие ткани имеют значительный объем. Поэтому обнаженная кость оказывается глубоко в ране. По этой причине изогнутый зажим в качестве проводника для держалки менее удобен, чем диссектор, так как при захватывании держалки в большей степени отодвигает от кости лучевой нерв, а следовательно, и в большей степени его натягивает.

Для удобства манипулирования с нервом держалки захватывались хирургическим зажимом. Для этой цели использовались максимально легкие зажимы: зажим Пеана (24 г), малый кровоостанавливающий прямой зажим (26 г) и зажим типа «Москит» (30 г).

Ятрогенных повреждений лучевого нерва у оперированных пациентов не встретилось. Раны зажили первичным натяжением.

Отдаленные результаты лечения прослежены в сроки от 6 мес до 3 лет у 30 больных со свежими переломами плеча после остеосинтеза и 9 пациентов со сросшимися переломами после удаления фиксаторов (8), остеотомии (1) и пластики нерва (1). Во всех случаях переломы срослись в правильном положении, функция руки восстановлена. У всех 5 пациентов с сопутствующим повреждением лучевого нерва функция последнего восстановилась в течение 4–10 мес.

У больного после пластики нерва по поводу дефекта улучшилась чувствительность на тыле кисти и предплечья, двигательные расстройства сохранялись. В связи с этим через 1,5 года после пластики выполнена транспозиция сухожилий сгибателей в позицию разгибателей пальцев и запястья.

Пациентка после шва лучевого нерва по поводу открытого ранения переехала в другой город. Со слов родственников, общающихся с пациенткой, функция кисти восстановилась спустя 1,5 года после операции.



# ПРИМЕРЫ КЛИНИЧЕСКОГО ИСПОЛЬЗОВАНИЯ ПРЕДЛАГАЕМОЙ СХЕМЫ ПРОЕКЦИИ ЛУЧЕВОГО НЕРВА

## Клинический пример 1

Больная С., 48 лет, поступила со спиральным переломом левого плеча в нижней трети со смещением, повреждением лучевого нерва. При поступлении сделана новокаиновая блокада места перелома, наложена гипсовая шина. На 5-е сутки после травмы выполнен остеосинтез пластиной с использованием заднего доступа Henry. Накануне операции измерена длина правого (здорового) плеча, которая составила 32 см (рост пациентки 160 см). После введения больной в наркоз и стандартной укладки грубая деформация плеча устранена. Условная длина плеча (расстояние «acromion–olecranon») в таком положении оказалась равной длине здорового плеча — 32 см. С помощью номограммы определена предполагаемая проекция лучевого нерва: 17,6 см выше локтевого отростка сзади; 11,24 см выше наружного надмыщелка плеча снаружи. Соответствующая схема проекции лучевого нерва сделана на коже пациентки с помощью хирургического маркера. Во время операции лучевой нерв обнаружен в «ожидаемом» месте. Выполнена ревизия нерва — видимых макроскопических повреждений не выявлено. Лучевой нерв мобилизован и взят на резиновую держалку. Перелом репонирован и фиксирован прямой узкой пластиной на 8 отверстий («Остеосинтез», Рыбинск) длиной 13,2 см. Нижний край пластины установлен, по возможности, максимально близко к локтевой ямке (на 4 см выше локтевого отростка). Это означает, что даже если бы хирург не планировал ревизию нерва, его идентификация была бы необходима, так как верхний край пластины контактировал с лучевым нервом по задненаружной поверхности кости.

13,2 см (длина пластины) + 4 см (расстояние от локтевого отростка до нижнего края пластины) = 17,2 см. Полученная величина близка к показателю из номограммы — 17,6 см (расстояние от локтевого отростка до лучевого нерва) и фактическому положению нерва.

Визуализация лучевого нерва в данном случае была оправдана и характером перелома — перелом «Holstein-Lewis». Спиральный перелом плеча на границе средней и нижней трети сегмента — наиболее опасный перелом в отношении сопутствующего повреждения лучевого нерва (Holstein M.I., Lewis G.B., 1963; Ip D., 2006; Mehta S., 2008).

Послеоперационный период протекал гладко. Рана зажила первичным натяжением. Функция нерва восстановилась спустя 4 мес после операции (рис. 4.12).

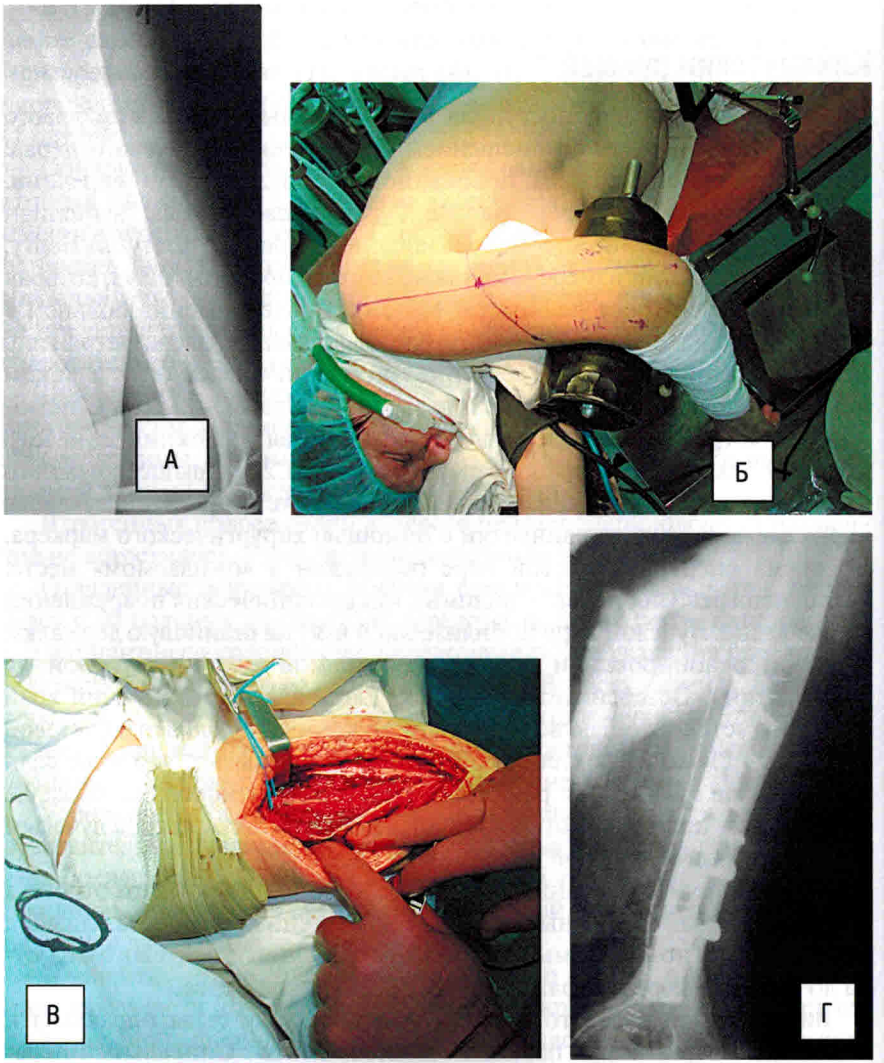


**Рис. 4.12.** Рентгенограммы и фото больной С., 48 лет. А — рентгенограмма плеча после травмы; Б — стандартная укладка больной на операционном столе, на коже нарисована проекция лучевого нерва; В — лучевой нерв обнаружен в ожидаемом месте, взят на держалку; Г — рентгенограмма плеча после операции



## Клинический пример 2

Больной А., 29 лет, поступил с диафизарным переломом левого плеча со смещением. При поступлении выполнена новокаиновая блокада места перелома, наложена гипсовая шина. На 5-е сутки после травмы выполнен накостный остеосинтез. Накануне операции измерена длина здорового плеча (40 см). Сделаны предварительные расчеты проекции лучевого нерва с помощью компьютерной программы. Предполагаемое расстояние от локтевого отростка до места пересечения лучевым нервом середины задней поверхности плеча 22 см, расстояние от наружного надмыщелка плеча до нерва по наружной поверхности — 12,8 см. Операция выполнялась в положении пациента на здоровом боку. При этом плечо было согнуто, ротировано кнутри, уложено на подставку. В данной позиции устранена грубая деформация плеча. Длина поврежденного плеча в таком положении составила 40 см, как и длина здорового плеча. Проекция лучевого нерва обозначена на коже пациента хирургическим маркером. Операция выполнялась с использованием заднего доступа. Предварительно идентифицирован и взят на резиновую держалку лучевой нерв. Последний был обнаружен на предполагаемом уровне. Послеоперационный период протекал гладко. Неврологических нарушений не наблюдалось. Пациент осмотрен через 15 мес. Функция руки восстановлена полностью. На контрольных рентгенограммах перелом сросся в правильном положении. Спустя 16 мес пластина удалена. Во время второй операции аналогичным образом определена проекционная анатомия лучевого нерва. Нерв обнаружен в ожидаемом месте. Фиксаторы удалены, неврологических расстройств не наблюдалось (рис. 4.13).

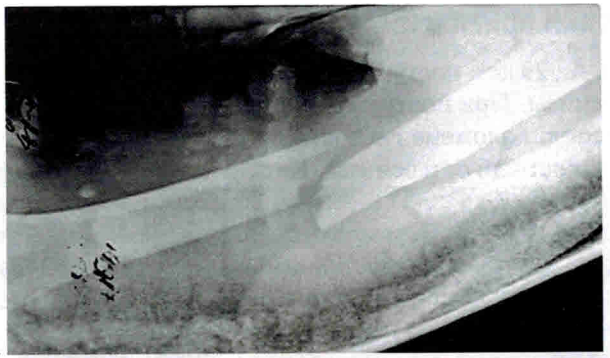

А

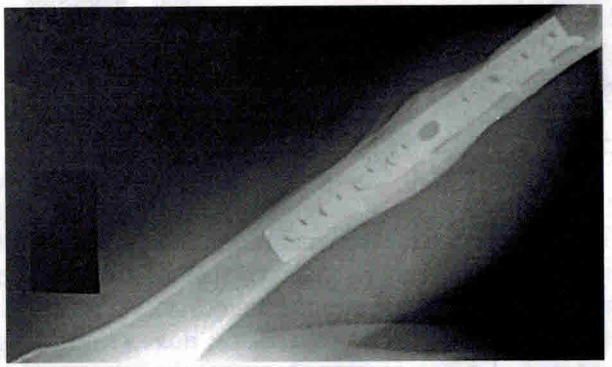

Б

В

**Рис. 4.13.** Фото и рентгенограммы больного А., 29 лет. А — после травмы; Б, В — через 15 мес после операции



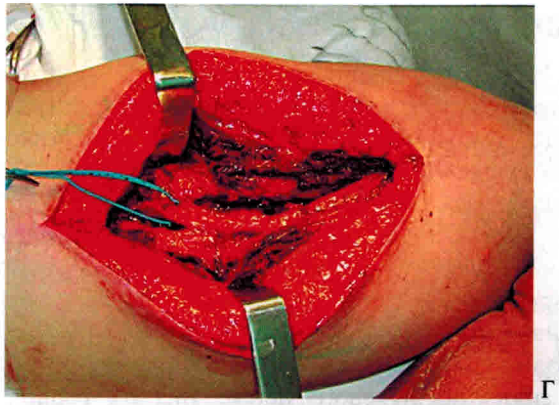

Г

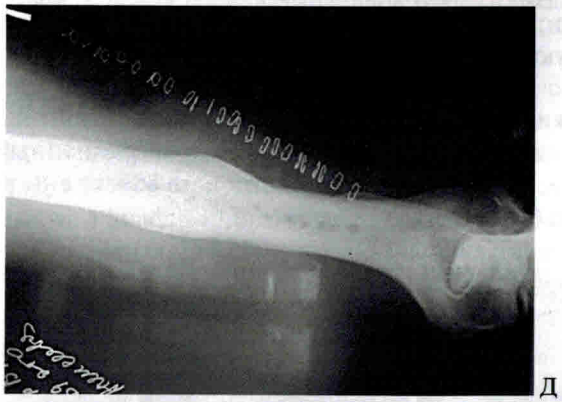

Д

Е

**Рис. 4.13.** *Окончание*: Г — момент второй операции (лучевой нерв на держалке); Д, Е — через 3 дня после удаления фиксаторов