Практическая магнитно-резонансная томография

# МРТ

# СУСТАВЫ ВЕРХНЕЙ КОНЕЧНОСТИ

**Под редакцией**
**профессора Г.Е. Труфанова,**
**профессора В.А. Фокина**

**РУКОВОДСТВО ДЛЯ ВРАЧЕЙ**

**Москва**
ИЗДАТЕЛЬСКАЯ ГРУППА
**«ГЭОТАР-Медиа»**
**2018**

# Глава 6

# МАГНИТНО-РЕЗОНАНСНАЯ ДИАГНОСТИКА ПОВРЕЖДЕНИЙ ЛОКТЕВОГО СУСТАВА

## 6.1. ПЕРЕЛОМЫ ДИСТАЛЬНОГО КОНЦА ПЛЕЧЕВОЙ КОСТИ

**Определение** Нарушение целостности плечевой кости вследствие механической травмы.

### Особенности переломов дистального конца плечевой кости у детей и подростков

У детей наиболее часто встречаются переломы эпифизарной зоны. 80% переломов костей локтевого сустава у детей приходится на переломы дистального отдела плечевой кости.

Детская травма происходит до слияния ядра окостенения медиального надмыщелка (апофиза) плечевой кости, при его смещении в полость сустава возникает блок локтевого сустава.

При неадекватном лечении развивается вторичный хронический асептический воспалительный процесс апофиза, связок и сухожилий (апофизит).

Возраст полной оссификации апофизов локтевого сустава можно определить по мнемоническому правилу CRITOL:

- C — головка мыщелка плечевой кости (***c****apitulum humeri*) — 1–2 года;
- R — головка лучевой кости (*caput* ***r****adii*) — 2–4 года;
- I — медиальный надмыщелок плечевой кости (**i**nternal — *epicondylus medialis*) — 4–6 лет;
- T — блок плечевой кости (***t****rochlea humeri*) — 8–11 лет;
- O — локтевой отросток локтевой кости (***o****lecranon*) — 9–11 лет;
- L — латеральный надмыщелок плечевой кости (*epicondylus* ***l****ateralis*) — 10–11 лет.

Перелом медиального надмыщелка плечевой кости со смещением апофиза в область блока у ребенка 4 лет может ошибочно трактоваться как норма.

У детей и подростков капсула локтевого сустава большая, сустав менее стабилен, чем у взрослых. Травмы локтевого сустава у детей часто сопровождаются вывихами предплечья.

### Классификация

**Классификация Мюллера (Muller)**

*Внесуставные*: надмыщелковые (супракондилярные) переломы — разгибательный и сгибательный типы и отрывные (авульсионные) переломы надмыщелков (эпикондилярные).

*Внутрисуставные*: чрезмыщелковые переломы — переломы латерального мыщелка (головки мыщелка плечевой кости) и переломы медиального мыщелка (переломы блока).

*Мыщелковые (межмыщелковые) переломы*: оскольчатые Y-образные, оскольчатые Т-образные, многооскольчатые.

**Классификация AO/ASIF**

Основана на классификации Мюллера, но более детализирована. Она содержит 38 отдельных вариантов переломов дистального отдела плечевой кости.

13-A — внесуставные переломы дистального конца плечевой кости.

13-B — частично внутрисуставные переломы дистального конца плечевой кости.

13-C — внутрисуставные переломы дистального конца плечевой кости.

Локализация перелома обозначается цифрой, характер перелома — буквой с числовыми подпунктами (например, 13-A1 — внесуставной авульсионный перелом надмыщелка плечевой кости).

**Классификация чрезмыщелковых переломов Райсбора (Riseborough) и Рэйдина (Radin)**

По смещению костных фрагментов:

- тип I — линия перелома проходит между блоком и головкой мыщелка плечевой кости;
- тип II — смещение фрагмента блока или головки мыщелка плечевой кости, отсутствие ротации костных отломков во фронтальной плоскости;
- тип III — смещение фрагментов, их ротация;
- тип IV — смещение костных фрагментов латерального или медиального мыщелков плечевой кости со значительным расхождением отломков по ширине и их ротацией.

Переломы головки мыщелка плечевой кости подразделяют на два типа:

- тип I (Ханна–Штейнталя, Hahn–Steinthal) — многооскольчатый перелом со значительным смещением отломков;
- тип II (Кохера–Лоренца, Kocher–Lorenz) — небольшой остеохондральный дефект головки мыщелка плечевой кости.

## Патогенез и патоморфология

*Внесуставные сгибательные переломы* (95%) возникают при падении на согнутую в локтевом суставе верхнюю конечность. Плоскость перелома имеет направление сверху вниз и сзади наперед. Между отломками образуется угол, открытый кпереди и кнутри.

*Внесуставные разгибательные переломы* (5%) возникают при падении на переразогнутую в локтевом суставе верхнюю конечность. Плоскость перелома имеет направление спереди назад и снизу вверх. Между отломками образуется угол, открытый кзади и кнутри.

*Внесуставные отрывные переломы (авульсионные)* — переломы медиального или латерального надмыщелков плечевой кости (чаще встречаются у детей и подростков). Возникают при воздействии тянущей силы в местах крепления связок и сухожилий (у взрослых — спортивная травма, у рабочих определенных профессий — производственная травма). Варусная или вальгусная деформации сустава в момент

травмы. Сопровождаются отрывами связок/сухожилий. Как правило, происходит отделение и смещение костного отломка. Оторванный фрагмент медиального надмыщелка у детей может проникать в полость сустава.

**Внутрисуставные переломы.** Чрезмыщелковые: переломы латерального мыщелка, без смещения отломков и со смещением отломков. При значительных смещениях отломков происходит нарушение конгруэнтности суставной поверхности, нестабильность сустава.

Мыщелковые Y- и T-образные переломы — результат высокоэнергетической травмы. Характерны поперечная линия перелома и продольная линия перелома, достигающие суставной поверхности. Возможны многооскольчатые переломы. При значительных смещениях отломков возникает нарушение конгруэнтности суставной поверхности, нестабильность сустава.

Внутрисуставные переломы сопровождаются выраженным липогемартрозом локтевого сустава. Наблюдаются синовит (часто переходит в хронический), отек околосуставных мягких тканей, при смещении отломков мыщелков — разрывы коллатеральных связок. Характерна нестабильность локтевого сустава (деформация суставной поверхности).

**Внесуставные переломы.** Могут сопровождаться разрывами связок/сухожилий, повреждением сосудов и нервов. Наблюдаются синовит реактивный (часто переходит в хронический), внутри- и межмышечные гематомы, отек околосуставных мягких тканей.

## Клинические проявления

Боль в покое и при движении. Нарушение функции сустава. Полная блокада сустава. Отек. Экхимоз. Деформация дистального конца плечевой кости. Крепитация костных отломков. Асимметрия треугольника Гютера (конфигурация задней поверхности локтевого сустава). Переломы сгибательного типа сопровождаются визуальным удлинением костей предплечья. При переломах разгибательного типа плечо выглядит укороченным. Изменение оси верхней конечности.

## МР-семиотика

**T1-ВИ.** Линия/плоскость перелома кости характеризуется гипоинтенсивным сигналом, окружена трабекулярным отеком.

На T1-ВИ признаком липогемартроза являются локальные участки гиперинтенсивного МР-сигнала (жир) на фоне гипоинтенсивной жидкости или уровень кровь–жир. Четко выявляется повреждение связок и сухожилий.

**T2-ВИ.** Определяется линия перелома кости, характеризующаяся гиперинтенсивным сигналом.

**PD-FS-ВИ.** Четко визуализируется гиперинтенсивный сигнал от измененного трабекулярного отека.

Для гемартроза и синовита характерны локальные участки гиперинтенсивного сигнала в окружающие мягкие ткани и полость локтевого сустава.

Отмечается утолщение внутрисуставных жировых «подушек».

Определяются внутри- и межмышечные гематомы, а также отек околосуставных мягких тканей (рис. 6.1).

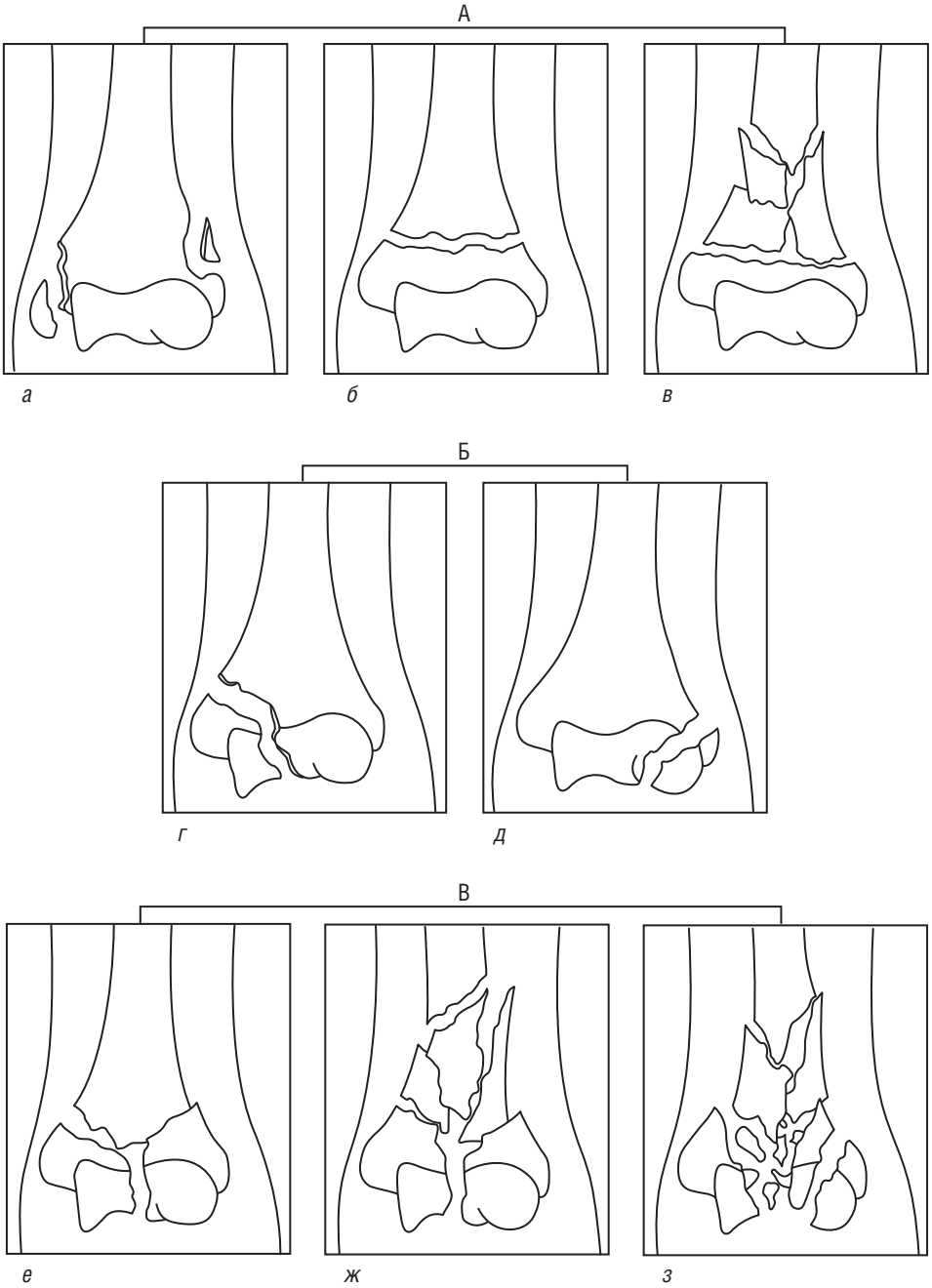


**Рис. 6.1.** Схема переломов дистального конца плечевой кости: А — внесуставные надмыщелковые переломы: *а* — отрыв медиального и/или латерального надмыщелка; *б* — простой надмыщелковый перелом; *в* — оскольчатый надмыщелковый перелом; Б — внутрисуставные чрезмыщелковые переломы: *г* — перелом блока; *д* — перелом головки мыщелка плечевой кости; В — внутрисуставные мыщелковые переломы: *е* — Y-образный мыщелковый перелом; *ж* — Y-образный мыщелковый перелом с надмыщелковыми осколками; *з* — сложный оскольчатый перелом

### Дифференциальная диагностика

**Перегрузочные переломы.** Встречаются чрезвычайно редко. Наиболее вероятны патологические переломы. Возникают на фоне: локального или диффузного остеопороза при эндокринных и системных заболеваниях (редко), злокачественных опухолей (чрезвычайно редко). Возможны доброкачественные опухоли и опухолеподобные образования (редко).

**Рассекающий остеохондрит (болезнь Кенига).** На поздних стадиях костно-хрящевые фрагменты в полости сустава могут имитировать костные отломки.

**Остеоартроз локтевого сустава.** Характерны дефекты суставного хряща, краевые костные разрастания. Оторвавшиеся остеофиты могут имитировать костные отломки.

### Течение заболевания и прогноз

Благоприятное течение с образованием костной мозоли — заживление через 5–6 нед. Восстановление функции локтевого сустава в 90%.

Осложнения: замедление/отсутствие консолидации костных отломков, неправильное срастание костных отломков, преждевременное закрытие зоны роста у детей, хронический синовит, хондроматоз, повреждение сухожилий и связок, повреждение сосудисто-нервных пучков (сгибательные и разгибательные переломы со значительным смещением отломков под углом), рефлекторная симпатическая дистрофия, асептический некроз головки мыщелка плечевой кости, остеомиелит.

Последствия: ранние дегенеративные изменения локтевого сустава при неправильном сопоставлении отломков, развитие контрактуры локтевого сустава, деформация верхней конечности («варусный» или «вальгусный» локоть).

## 6.2. ПЕРЕЛОМЫ ГОЛОВКИ ЛУЧЕВОЙ КОСТИ

**Определение** Нарушение целостности головки лучевой кости вследствие механической травмы.

### Классификация

**Классификация Мэйсона (Mason) и Джонстона (Johnston)**

I тип — перелом головки лучевой кости без смещения отломков.

II тип — краевой перелом головки лучевой кости с минимальным смещением и импрессией суставной поверхности.

III тип — многооскольчатый перелом со значительным расхождением отломков по ширине.

IV тип — перелом головки лучевой кости, сопровождаемый вывихом предплечья.

**Классификация AO/ASIF**

21-B — внутрисуставные переломы проксимального конца лучевой кости с дальнейшей детализацией типа перелома.

## Патогенез и патоморфология

**Этиология.** Как правило, переломы возникают в результате соударения головки лучевой кости и головки мыщелка плечевой кости при падении на переразогнутую в локтевом суставе верхнюю конечность с опорой на кисть, при падении на выпрямленную верхнюю конечность, пронированную и минимально согнутую в локтевом суставе, а также при прямом ударе.

**Морфологические изменения.** Является внутрисуставным, чаще всего многооскольчатым. При значительных смещениях отломков наблюдается нарушение конгруэнтности суставной поверхности, нестабильность сустава. Сопровождаются переломами локтевого отростка локтевой кости, многооскольчатыми переломами головки мыщелка плечевой кости, вывихами предплечья, повреждением дистального лучелоктевого сочленения. Характерна «несчастная» триада — перелом головки лучевой кости, венечного отростка локтевой кости, повреждение локтевой коллатеральной связки.

## Клинические проявления

Боль в покое и при движении. Боль при пальпации в области головки лучевой кости. Нарушение функции локтевого сустава. Блок в суставе. Крепитация костных отломков. Увеличение сустава в объеме. Отек околосуставных мягких тканей. Экхимоз.

## МР-семиотика

**Т1-ВИ.** Линия/плоскость перелома кости характеризуется гипоинтенсивным сигналом, окружена трабекулярным отеком.

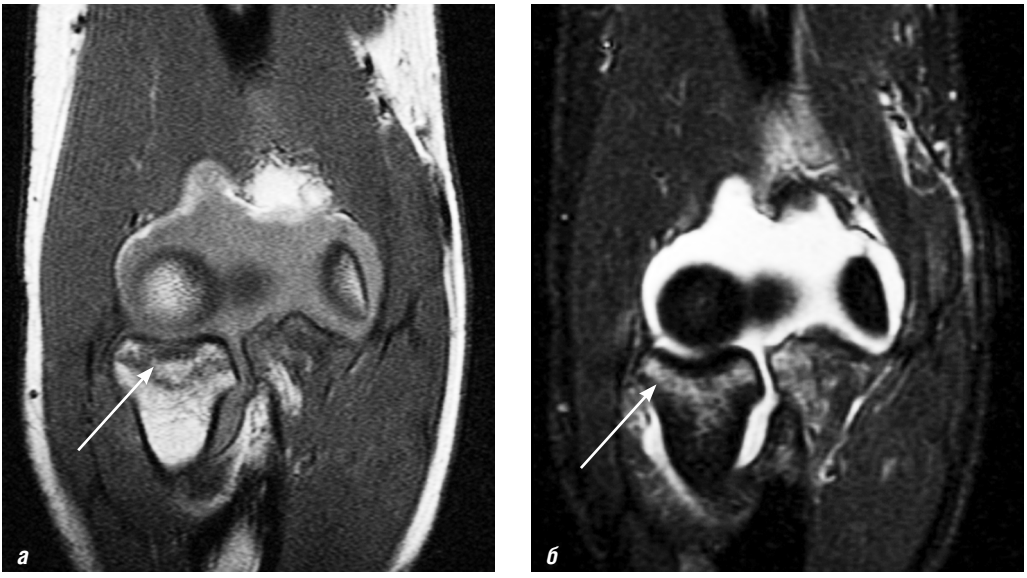


**Рис. 6.2.** Магнитно-резонансные томограммы локтевого сустава: *а* — Т1-ВИ, корональная плоскость; *б* — STIR, корональная плоскость. Перелом головки лучевой кости. Разнонаправленные гипоинтенсивные на всех импульсных последовательностях линии перелома (стрелки), достигающие кортикальных отделов кости

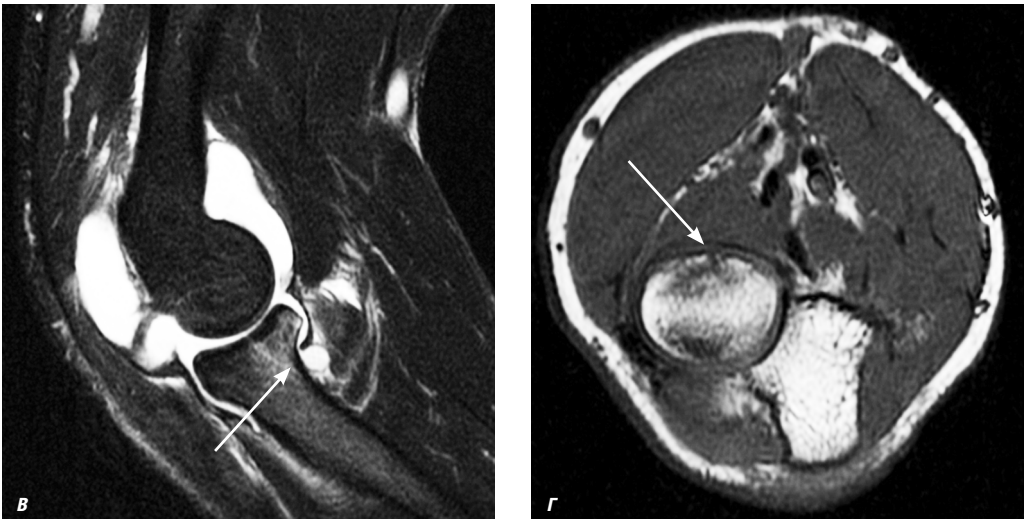


**Рис. 6.2.** *Окончание.* Магнитно-резонансные томограммы локтевого сустава: *в* — STIR, сагиттальная плоскость; *г* — Т1-ВИ, аксиальная плоскость. Перелом головки лучевой кости. Разнонаправленные гипоинтенсивные на всех импульсных последовательностях линии перелома (стрелки), достигающие кортикальных отделов кости

На Т1-ВИ признаком липогемартроза являются локальные участки гиперинтенсивного МР-сигнала (жир) на фоне гипоинтенсивной жидкости или уровень кровь–жир. Четко выявляется повреждение связок и сухожилий.

**Т2-ВИ.** Определяется линия перелома кости, характеризующаяся гиперинтенсивным сигналом.

**PD-FS-ВИ.** Трабекулярный отек головки мыщелка плечевой кости вследствие ушиба характеризуется гиперинтенсивным МР-сигналом. Выявляется повреждение связок и сухожилий, гемартроз и синовит в виде участков гиперинтенсивного сигнала.

Сопровождаются утолщением внутрисуставных жировых «подушек», внутри- и межмышечными гематомами, отеком околосуставных мягких тканей (рис. 6.2).

## Дифференциальная диагностика

**Патологические переломы.** Возникают на фоне локального или диффузного остеопороза при эндокринных и системных заболеваниях при минимальной травме. Злокачественные и доброкачественные опухоли встречаются чрезвычайно редко.

**Рассекающий остеохондрит (болезнь Кенига).** На поздних стадиях костно-хрящевые фрагменты в полости сустава могут имитировать костные отломки.

**Остеоартроз локтевого сустава.** Наблюдаются дефекты суставного хряща, краевые костные разрастания. Оторвавшиеся остеофиты могут имитировать костные отломки.

## Течение заболевания и прогноз

Благоприятное течение: образование костной мозоли — заживление через 5–6 нед. Восстановление функции локтевого сустава в 90%.

Осложнения: замедление/отсутствие консолидации костных отломков, неправильное срастание костных отломков, синовит; повреждение сухожилий и связок, повреждение сосудисто-нервных пучков (часто при сочетанных переломах локтевого отростка локтевой кости), рефлекторная симпатическая дистрофия, асептический некроз головки мыщелка плечевой кости (последствия ушиба), артриты, остеомиелит.

Последствия: ранние дегенеративные изменения локтевого сустава при неправильном сопоставлении отломков, развитие контрактуры локтевого сустава, деформация верхней конечности («вальгусный» локоть), гетеротопическая оссификация, хронический синовит; хондроматоз.

## 6.3. ПЕРЕЛОМЫ ВЕНЕЧНОГО ОТРОСТКА ЛОКТЕВОЙ КОСТИ

**Определение** Нарушение целостности венечного отростка локтевой кости в результате механической травмы.

### Классификация

**Классификация Регана (Regan) и Моррея (Morrey)**

I тип — внутрисуставной перелом верхушки венечного отростка, нестабильность сустава отсутствует.

II тип — перелом 1/2 венечного отростка, может развиваться плечелоктевая нестабильность.

III тип — перелом более 1/2 венечного отростка, часто сопровождается задним вывихом предплечья.

**Классификация AO/ASIF**

21-A — внесуставные переломы проксимального конца локтевой кости.

21-B и 21-C — внутрисуставные переломы проксимального конца локтевой кости.

### Патогенез и патоморфология

**Этиология.** Происходят при падении на переразогнутую в локтевом суставе верхнюю конечность. Изолированные переломы венечного отростка чаще возникают при заднем вывихе предплечья.

**Морфологические изменения.** Поперечная или косая линия перелома. Смещение мелких фрагментов в полость сустава. Гемартроз, синовит локтевого сустава. Повреждение дистального сухожилия плечевой мышцы.

### Клинические проявления

Боль. Нарушение функции сустава. Крепитация костных отломков. Блокада в суставе. Отек. Экхимоз.

### МР-семиотика

**Т1-ВИ.** Линия/плоскость перелома кости характеризуется гипоинтенсивным сигналом, окружена трабекулярным отеком. На Т1-ВИ признаком липогемартроза

**Рис. 6.3.** Магнитно-резонансная томограмма локтевого сустава. Перелом венечного отростка

являются локальные участки гиперинтенсивного МР-сигнала (жир) на фоне гипоинтенсивной жидкости или уровень кровь–жир. Четко выявляется повреждение связок и сухожилий.

**Т2-ВИ.** Определяется линия перелома кости, характеризующаяся гиперинтенсивным сигналом. Характерен отек костного мозга костных отломков.

**PD-FS-ВИ.** Определяется повреждение связок и сухожилий. Гемартроз и синовит определяются в виде локальных участков гиперинтенсивного сигнала в полости локтевого сустава. Сопровождаются утолщением внутрисуставных жировых «подушек», отеком околосуставных мягких тканей (рис. 6.3).

## Дифференциальная диагностика

**Патологические переломы.** Возникают на фоне локального или диффузного остеопороза при эндокринных и системных заболеваниях при минимальной травме. Возможны злокачественные и доброкачественные опухоли (чрезвычайно редко).

**Рассекающий остеохондрит (болезнь Кенига).** На поздних стадиях костно-хрящевые фрагменты в полости сустава могут имитировать костные отломки.

**Остеоартроз локтевого сустава.** Наблюдаются дефекты суставного хряща, краевые костные разрастания. Оторвавшиеся остеофиты могут имитировать костные отломки.

## Течение заболевания и прогноз

Благоприятное течение с образованием костной мозоли — заживление через 5–6 нед. Восстановление функции локтевого сустава в 90%.

Осложнения: замедление/отсутствие консолидации костных отломков, неправильное срастание костных отломков, хронический синовит, хондроматоз,

повреждение сухожилий и связок, рефлекторная симпатическая дистрофия, артриты, остеомиелит.

Последствия: ранние дегенеративные изменения локтевого сустава, развитие контрактуры локтевого сустава, хронический синовит.

## 6.4. ПЕРЕЛОМЫ ЛОКТЕВОГО ОТРОСТКА ЛОКТЕВОЙ КОСТИ

**Определение** Нарушение целостности локтевого отростка локтевой кости при механической травме.

### Классификация

**Классификация по направлению линии перелома**: поперечный (часто отрывной) и косой переломы.

**Классификация Хорна (Horne) и Тэнзера (Tanzer)**

I тип:
- группа A — внесуставной, косой перелом верхушки локтевого отростка;
- группа B — внутрисуставной поперечный перелом проксимальной 1/3 локтевого отростка.

II тип — перелом средней трети локтевого отростка (встречается чаще):
- группа A — одна линия перелома;
- группа B — две линии перелома: первая проксимальная (поперечная или косая), вторая дистальная.

III тип — перелом нижней трети локтевого отростка.

**Классификация Колтона (Colton)**

I тип — наличие линии перелома без отделения костного отломка.

II тип — с отделением и смещением костного отломка:
- A — отрыв фрагмента;
- B — поперечный перелом;
- C — многооскольчатый перелом;
- D — отделение костного отломка с его смещением.

**Классификация AO/ASIF**

21-A — внесуставные переломы проксимального конца локтевой кости.

21-B и 21-C — внутрисуставные переломы проксимального конца локтевой кости с детализацией вариантов переломов.

### Патогенез и патоморфология

**Этиология.** Возникают при падении на согнутую в локтевом суставе верхнюю конечность. Отрывные переломы связаны с тягой сухожилия трехглавой мышцы плеча.

**Морфологические изменения.** Поперечная или косая линия перелома. Могут сопровождаться вывихами предплечья. Характерны повреждения связок и сухожилий локтевого сустава. Возможно повреждение дистального сухожилия трехглавой

мышцы плеча. Наблюдаются гемартроз, синовит локтевого сустава, отек околосуставных мягких тканей.

## Клинические проявления

Боль в покое и при движении. Нарушение функции сустава. Крепитация костных отломков. Блок в суставе. Увеличение объема сустава (пальпация жидкости в суставе). Отек околосуставных мягких тканей. Экхимоз.

## МР-семиотика

**Т1-ВИ.** Линия/плоскость перелома кости характеризуется гипоинтенсивным сигналом, окружена трабекулярным отеком. На Т1-ВИ признаком липогемартроза являются локальные участки гиперинтенсивного МР-сигнала (жир) на фоне гипоинтенсивной жидкости или уровень кровь–жир. Четко выявляется повреждение связок и сухожилий.

**Т2-ВИ.** Определяется линия перелома кости, характеризующаяся гиперинтенсивным сигналом. Характерен отек костного мозга костных отломков.

**PD-FS-ВИ.** Определяется повреждение связок и сухожилий. Гемартроз и синовит определяются в виде локальных участков гиперинтенсивного сигнала в полости локтевого сустава. Сопровождаются утолщением внутрисуставных жировых «подушек», отеком околосуставных мягких тканей. Имеются признаки нестабильности сустава.

## Дифференциальная диагностика

**Патологические переломы.** Возникают на фоне локального или диффузного остеопороза при эндокринных и системных заболеваниях при минимальной травме. Возможны злокачественные и доброкачественные опухоли (чрезвычайно редко).

**Рассекающий остеохондрит (болезнь Кенига).** На поздних стадиях костно-хрящевые фрагменты в полости сустава могут имитировать костные отломки.

**Остеоартроз локтевого сустава.** Характерны дефекты суставного хряща, краевые костные разрастания. Оторвавшиеся остеофиты могут имитировать костные отломки.

## Течение заболевания и прогноз

Благоприятное течение с образованием костной мозоли — заживление через 5–6 нед. Восстановление функции локтевого сустава в 90%.

Осложнения: замедление/отсутствие консолидации костных отломков, неправильное срастание костных отломков, синовит, повреждение сухожилий и связок, повреждение сосудисто-нервных пучков (в 10% при переломах локтевого отростка локтевой кости со значительным смещением отломков), рефлекторная симпатическая дистрофия, артриты, остеомиелит.

Последствия: ранние дегенеративные изменения локтевого сустава, развитие контрактуры локтевого сустава, нестабильность сустава, хронический синовит, хондроматоз.

# 6.5. ПЕРЕЛОМ ПРОКСИМАЛЬНОЙ ТРЕТИ ЛОКТЕВОЙ КОСТИ, ВЫВИХ ГОЛОВКИ ЛУЧЕВОЙ КОСТИ (ПЕРЕЛОМОВЫВИХ МОНТЕДЖИ)

**Определение** Перелом локтевой кости на границе верхней и средней трети, сопровождающийся подвывихом или полным вывихом головки лучевой кости.

## Классификация

**Классификация Байо (Bajo)**

I тип — перелом локтевой кости на границе верхней и средней трети под углом, открытым кзади, передний вывих головки лучевой кости (60–70%).

II тип — перелом локтевой кости на границе верхней и средней трети под углом, открытым кпереди, задний вывих головки лучевой кости (30%).

III тип — перелом локтевой кости, латеральный или переднелатеральный вывих головки лучевой кости (40%).

IV тип — переломы проксимальных концов локтевой и лучевой костей (на одном уровне), передний вывих головки лучевой кости (5%).

## Патогенез и патоморфология

**Этиология.** Результат форсированной пронации или супинации предплечья, прямой травмы (удар по передней, латеральной, медиальной и задней поверхностям предплечья).

Наиболее часто встречается (60%) перелом локтевой кости на границе верхней и средней трети под углом, открытым кзади, передний вывих головки лучевой кости — I тип.

У детей обычно происходит поднадкостничный перелом локтевой кости по типу «зеленой веточки» с угловой деформацией.

Тяжесть повреждения зависит от величины приложенной силы.

**Морфологические изменения.** Разрыв связок дистального лучелоктевого сочленения и вывих головки лучевой кости как результат существенного укорочения локтевой кости (угловая деформация). Разрыв кольцевой связки лучевой кости, коллатеральных связок локтевого сустава. При полном вывихе головки лучевой кости разрыв капсулы локтевого сустава; реактивный синовит. При разрыве капсулы истечение синовиальной жидкости в окружающие мягкие ткани. Отек окружающих мягких тканей.

## Клинические проявления

Боль в покое и при движении. Нарушение функции сустава. Блок в суставе. Деформация верхней трети предплечья, его визуальное укорочение. Крепитация костных отломков. Головка лучевой кости четко визуализируется и пальпируется в необычном положении. Отек окружающих мягких тканей. Экхимоз.

## МР-семиотика

**Т1-ВИ.** Линия/плоскость перелома кости характеризуется гипоинтенсивным сигналом, окружена трабекулярным отеком. На Т1-ВИ признаком липогемартро-

за являются локальные участки гиперинтенсивного МР-сигнала (жир) на фоне гипоинтенсивной жидкости или уровень кровь–жир. Четко выявляется повреждение связок и сухожилий.

**Т2-ВИ.** Определяется линия перелома кости, характеризующаяся гиперинтенсивным сигналом. Наблюдается локальный отек костного мозга в местах прикрепления связок и сухожилий. Головка лучевой кости смещена кзади, кпереди или кнаружи.

**PD-FS-ВИ.** Гемартроз и синовит определяются в виде локальных участков гиперинтенсивного сигнала или затека в окружающие мягкие ткани.

### Дифференциальная диагностика

**Вывихи (переломовывихи) предплечья.** Другая локализация.

### Течение заболевания и прогноз

Благоприятное течение — восстановление функции локтевого сустава в 90% случаев.

Осложнения: замедление/отсутствие консолидации костных отломков локтевой кости, неправильное срастание костных отломков, повторные вывихи головки лучевой кости, синовит, повреждение других связок и сухожилий, повреждение сосудисто-нервных пучков, рефлекторная симпатическая дистрофия, артриты, остеомиелит.

Последствия: ранние дегенеративные изменения локтевого сустава, развитие контрактуры локтевого сустава, деформация верхней конечности («варусный» или «вальгусный» локоть), гетеротопическая оссификация, хронический синовит, хондроматоз.

## 6.6. ВЫВИХИ ПРЕДПЛЕЧЬЯ

**Определение** Нарушения соотношений костей в локтевом суставе, обусловленные механической травмой.

### Классификация

Вывихи локтевой и лучевой костей по направлению смещения: задние, передние, внутренние, наружные и смешанные.

Вывихи лучевой кости: передние, задние и наружные.

Вывихи локтевой кости: передние и задние.

Выделяют простые и осложненные вывихи (переломы костей локтевого сустава).

### Патогенез и патоморфология

**Этиология.** Являются результатом падения на разогнутую или переразогнутую в локтевом суставе верхнюю конечность с опорой на кисть, прямой травмы (удар по передней, латеральной, медиальной или задней поверхностям предплечья).

Наиболее часто встречается (90%) задний вывих костей предплечья.

**Морфологические изменения.** Задний вывих костей предплечья у взрослых часто сопровождается переломами костей: локтевой и венечный отростки локтевой кости, головки лучевой кости.

Задний и заднелатеральный вывихи предплечья у детей в большинстве случаев происходят без повреждения костей.

Повреждение связок и сухожилий локтевого сустава. Нестабильность сустава. Синовит. При разрыве капсулы возможно пропитывание окружающих мягких тканей синовиальной жидкостью. Повреждение сосудов и нервов (у детей редко). Внутри- или межмышечные гематомы.

### Клинические проявления

Боль в покое и при движении. Вынужденное фиксированное положение предплечья. Нарушение функции сустава (блокада). Головка лучевой кости, локтевой отросток локтевой кости четко визуализируются и пальпируются в атипичном месте. Деформация верхней трети предплечья, его визуальное укорочение. Отек. Экхимоз.

### МР-семиотика

**Т1-ВИ.** Визуализируется смещение костей предплечья, повреждение локтевой и лучевой коллатеральных связок, сухожилий.

**Т2-ВИ и PD-FS-ВИ.** Гемартроз и синовит характеризуются гиперинтенсивным МР-сигналом. При разрыве капсулы сустава выявляется затек синовиальной жидкости в окружающие мягкие ткани.

### Дифференциальная диагностика

**Перелом проксимальной трети локтевой кости, вывих головки лучевой кости (переломовывих Монтеджи).** Характерна линия перелома диафиза локтевой кости на границе верхней и средней трети.

### Течение заболевания и прогноз

Благоприятное течение — восстановление функции локтевого сустава в 90%.

Осложнения: повторные вывихи, синовит, повреждение сухожилий и связок, повреждение сосудисто-нервных пучков (при задних вывихах), рефлекторная симпатическая дистрофия и артриты.

Последствия: развитие контрактуры локтевого сустава, повторный (привычный) вывих, деформация верхней конечности («варусный» или «вальгусный» локоть), хронический синовит, хондроматоз, гетеротопическая оссификация.

## 6.7. ПОВРЕЖДЕНИЯ ЛОКТЕВОЙ КОЛЛАТЕРАЛЬНОЙ СВЯЗКИ

**Определение** Нарушение целостности волокон локтевой коллатеральной связки в результате травмы.

### Классификация

I степень — разрыв отдельных волокон связки («растяжение»). Не всегда выделяют.

II степень — частичный разрыв (менее 50% волокон связки).

III степень — тотальный разрыв связки.

## Патогенез и патоморфология

**Этиология.** Разрыв происходит при резких движениях в локтевом суставе. Характерен вальгусный механизм травмы. Разрывы связки на фоне ее дегенеративных изменений встречаются у людей среднего и пожилого возраста, обусловлены повторяющейся микротравматизацией с вальгусным механизмом.

**Сочетанные патологические изменения.** Латеральный эпикондилит (тендинит или частичный разрыв общего сухожилия мышц-разгибателей).

**Морфологические изменения.** Утолщение, частичный или тотальный разрыв волокон локтевой коллатеральной связки, преимущественно ее переднего компонента. Периферическая воспалительная инфильтрация, кровоизлияние в окружающие ткани.

## Клинические проявления

Локальная болезненность и крепитация при пальпации локтевого сустава по медиальной поверхности. Отек. Экхимоз.

## МР-семиотика

**Т1-ВИ.** Определяется диффузное утолщение связки с появлением в ее структуре участков умеренно повышенного МР-сигнала, дезорганизация волокон связки.

Отек костного мозга поврежденных костных структур характеризуется гипоинтенсивным МР-сигналом.

На гетеротопические ядра окостенения указывают выявляемые в толще связки участки гиперинтенсивного сигнала (жировая дегенерация) с периферическим кольцом гипоинтенсивного МР-сигнала (кальцификация).

При отрывных переломах медиального надмыщелка плечевой кости выявляется дефект кортикального слоя кости с наличием мелкого костного отломка. МР-сигнал от поврежденных костных структур гипоинтенсивный вследствие отека костного мозга.

При латеральном конфликте (головка мыщелка плечевой кости и головка лучевой кости) МР-сигнал от головки мыщелка плечевой кости снижен за счет реактивного отека. Выявляются гипоинтенсивные участки субхондрального склероза и субкортикальной кистозной перестройки, гипоинтенсивные свободные хрящевые тела.

**Т2-ВИ.** Выявляются участки гиперинтенсивного сигнала в толще отечной, разволокненной связки (преимущественно передний пучок волокон связки).

Повреждение может быть на разных уровнях — повреждение связки в верхней, средней, нижней частях.

На изображениях во фронтальной плоскости на месте локтевой коллатеральной связки визуализируется патологическая разволокненная ткань, характеризующаяся гиперинтенсивным МР-сигналом.

МР-сигнал от бугристости локтевой кости повышен за счет реактивного отека. Выявляются участки повышения интенсивности сигнала в сухожилии круглого пронатора.

**Рис. 6.4.** Магнитно-резонансные томограммы локтевого сустава: *а* — частичный разрыв локтевой коллатеральной связки (стрелка); *б* — полный разрыв (отрыв) локтевой коллатеральной связки в месте прикрепления к плечевой кости (стрелка)

**PD-ВИ.** При разрыве связка утрачивает типичный гипоинтенсивный МР-сигнал и четкость контуров. Отек губчатого вещества кости оптимально визуализируется на PD-FS-ВИ (рис. 6.4).

**STIR.** Определяются участки повышения интенсивности МР-сигнала в структуре связки, преимущественно в переднем компоненте волокон. Дезорганизация волокон и утолщение связки при сохранении типично низкого МР-сигнала. Синовиальный выпот в суставе характеризуется гиперинтенсивным МР-сигналом.

**МР-артрография.** Затек контрастного вещества происходит при полных разрывах связки с повреждением капсулы сустава. Оно распространяется вокруг повреждения в случае отрыва глубокой дистальной порции волокон связки.

## Дифференциальная диагностика

**Медиальный эпикондилит без повреждения локтевой коллатеральной связки.** «Локоть игрока в гольф». Может имитировать разрыв локтевой коллатеральной связки, сопровождаться невритом локтевого нерва. Тракционный тендинит сухожилий мышц-сгибателей.

**Апофизит медиального надмыщелка плечевой кости.** Часто сопровождается разрывом локтевой коллатеральной связки. Тракционный апофизит. Вальгусная деформация.

**Нейропатия локтевого нерва.** Неврапраксия (нарушение проводимости) часто сочетается с повреждением локтевой коллатеральной связки. Характерно сдавление нерва дополнительной локтевой мышцей. Возможен посттравматический артроз с развитием локтевого туннельного синдрома.

**Перелом бугристости локтевой кости.** МР-сигнал от бугристости локтевой кости на Т2-ВИ и PD-FS-ВИ повышен за счет трабекулярного отека костного мозга. Наблюдается отрыв локтевой коллатеральной связки от бугристости локтевой кости.

### Течение заболевания и прогноз

Благоприятное течение.

Осложнение: отрывной (авульсионный) перелом медиального мыщелка плечевой кости.

Последствия: хронический синовит локтевого сустава и ранние дегенеративные изменения локтевого сустава.

## 6.8. ПОВРЕЖДЕНИЯ ЛУЧЕВОЙ КОЛЛАТЕРАЛЬНОЙ СВЯЗКИ

**Определение** Нарушение целостностности латерального коллатерального комплекса (повреждение лучевой коллатеральной связки и латеральной локтевой коллатеральной связки) вследствие механической травмы.

### Классификация

I степень — разрыв отдельных волокон связки («растяжение»). Не всегда выделяют.

II степень — частичный разрыв (менее 50% волокон связки).

III степень — тотальный разрыв связки.

### Патогенез и патоморфология

**Этиология.** Происходит при резких движениях в локтевом суставе. Варусный механизм травмы.

Разрывы связки на фоне ее дегенеративных изменений встречаются у людей среднего и пожилого возраста. Они обусловлены повторяющейся микротравматизацией с варусным механизмом. Полные разрывы связки происходят сравнительно редко.

**Морфологические изменения.** Утолщение, частичный или тотальный разрыв волокон лучевой коллатеральной связки, преимущественно ее переднего компонента волокон. Поврежденные волокна связки утолщены с наличием частичных интралигаментозных разрывов; при полном разрыве — смещение волокон. Периферическая воспалительная инфильтрация, кровоизлияние в окружающие ткани.

### Клинические проявления

Нарушение функции сустава. Локальная болезненность и крепитация при пальпации локтевого сустава по латеральной поверхности. Отек. Экхимоз.

### МР-семиотика

**Т1-ВИ.** Определяются диффузное утолщение связки с появлением в ее структуре участков умеренно повышенного МР-сигнала, дезорганизация волокон связки.

**Т2-ВИ.** Визуализируются участки гиперинтенсивного сигнала в толще отечной, разволокненной связки. Отек мягких тканей характеризуется гиперинтенсивным сигналом. Наличие гипоинтенсивной линии перелома костных структур (головка

**Рис. 6.5.** Магнитно-резонансная томограмма локтевого сустава. Частичный разрыв лучевой коллатеральной связки. Определяются участки повышения интенсивности МР-сигнала (отек) в структуре лучевой коллатеральной связки (стрелка)

плечевой кости, головка/шейка лучевой кости, венечный отросток) на фоне гиперинтенсивного трабекулярного отека костного мозга.

**STIR.** Выявляются участки повышения интенсивности МР-сигнала в структуре связки. Характерны дезорганизация волокон и утолщение связки при сохранении типично низкого МР-сигнала. Частичный разрыв — часть волокон связки сохраняет типичный ход и структуру (рис. 6.5).

## Дифференциальная диагностика

**Латеральный эпикондилит.** Может имитировать разрыв латерального коллатерального комплекса. В запущенных случаях может приводить к нарушению целостности волокон связки.

**Перелом головки/шейки лучевой кости.** Острая травма — при падении на вытянутую верхнюю конечность. Самые частые переломы у взрослых, у детей встречаются редко. Может сопровождаться задним вывихом локтевого сустава, а также переломом венечного отростка и других костных структур.

**Рассекающий остеохондрит головки мыщелка плечевой кости.** Возникает у подростков (12–16 лет). В 20% случаев является двусторонним. Возникает при хронической вальгусной деформации с наличием латерального конфликта костных структур (головка плечевой кости и головка лучевой кости).

## Течение заболевания и прогноз

Благоприятное течение.

Осложнение: отрывной (авульсионный) перелом латерального мыщелка плечевой кости. Прогрессирование заболевания приводит к подвывихам или вывихам головки лучевой кости.

Последствия: хронический синовит локтевого сустава, ранние дегенеративные изменения локтевого сустава, хондроматоз локтевого сустава.

# 6.9. ПОВРЕЖДЕНИЯ СУХОЖИЛИЯ ДВУГЛАВОЙ МЫШЦЫ ПЛЕЧА

**Синонимы** Полный или частичный разрыв сухожилия, энтезит, отрывной перелом бугристости лучевой кости.

**Определение** Нарушение целостности отдельных волокон или полный отрыв дистального сухожилия двуглавой мышцы плеча в месте его прикрепления к бугристости лучевой кости.

## Классификация

I степень — микроразрывы волокон сухожилия.
II степень — частичный разрыв сухожилия.
III степень — полный разрыв сухожилия.

## Патогенез и патоморфология

**Этиология.** Возникают во время резкого однократного движения верхней конечности (сгибание предплечья в локтевом суставе) — запредельная перегрузка тяги сухожилия двуглавой мышцы плеча. Являются результатом воздействия интенсивных и продолжительных тренировок, например, в тяжелой атлетике, сноуборде, футболе. Возможны при падении с рефлекторным напряжением мышцы.

**Морфологические изменения.** Поврежденные волокна сухожилия утолщены с наличием частичных интерстициальных разрывов. При полном разрыве сухожилия происходит ретракция его волокон. Может сопровождаться повреждением фиброзного слоя надкостницы, латеральным эпикондилитом, бурситом двуглаво-лучевой сумки локтевого сустава, гематомами. Характерны гипертрофия двуглаво-лучевой сумки локтевого сустава, ганглиевые кисты, различная степень расхождения свободных концов поврежденного сухожилия.

Тендинит: воспалительный экссудат и участки кровоизлияния в структуре сухожилия.

## Клинические проявления

Локальная болезненность при пальпации в проекции бугристости лучевой кости. Отсутствие сухожилия двуглавой мышцы плеча при пальпации локтевой ямки (ретракция). Пальпаторная крепитация при пронации и супинации. Ограничение движений (невозможность сгибания) в локтевом суставе. Самопроизвольное разгибание в локтевом суставе. Гематома по передней поверхности локтевого сустава. Отек.

## МР-семиотика

**Т1-ВИ.** Выпот в синовиальном влагалище сухожилия характеризуется гипоинтенсивным МР-сигналом. Сухожилие утолщено, отечно, целостность отдельных волокон нарушена. Дистальный отдел сухожилия неравномерной толщины, волокна дезорганизованы, в его структуре имеются участки повышенного сигнала (дегенеративные изменения). Гипертрофия бугристости лучевой кости.

Характерен гиперинтенсивный сигнал от общего сухожилия мышц-разгибателей в месте его прикрепления к латеральному надмыщелку плечевой кости (латеральный эпикондилит), указывающий на повреждение лучевой коллатеральной связки.

**Т2-ВИ.** Острый тендинит проявляется скоплением гиперинтенсивной жидкости в синовиальном влагалище поврежденного дистального сухожилия двуглавой мышцы плеча. Наблюдается ретракция волокон сухожилия, а также скопление гиперинтенсивной жидкости в двуглаво-лучевой сумке (бурсит двуглаво-лучевой сумки).

Неоднородное повышение интенсивности сигнала от сухожилия свидетельствует о частичном разрыве.

**PD-ВИ.** Определяются гиперинтенсивные участки (гематомы), прилежащие к зоне разрыва. Наблюдается скопление изоинтенсивной или гиперинтенсивной жидкости в двуглаво-лучевой сумке локтевого сустава. Неоднородное повышение интенсивности сигнала от волокон сухожилия. Синовит, утолщение синовиальной оболочки.

**STIR.** Жидкость в двуглаво-лучевой сумке имеет гиперинтенсивный сигнал. Степень ретракции волокон сухожилия измеряют в сагиттальной плоскости с использованием анатомических ориентиров (планирование хирургического вмешательства) (рис. 6.6–6.8).

**Рис. 6.6.** Магнитно-резонансные томограммы локтевого сустава, PD-FS-ВИ, сагиттальная плоскость. Разрыв сухожилия двуглавой мышца плеча: *а* — полный разрыв на уровне средней трети плеча (стрелка); *б* — частичный разрыв (стрелка)

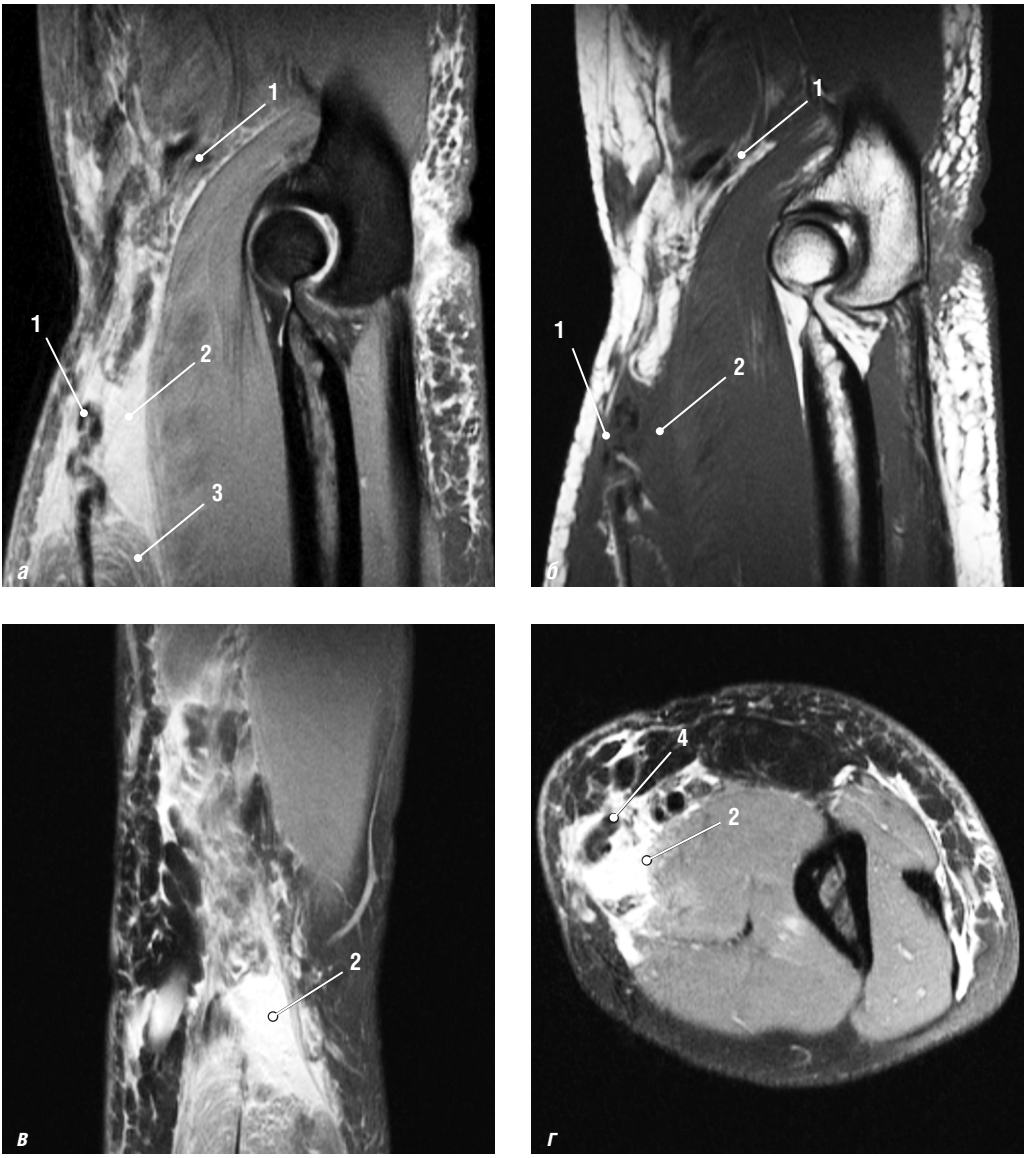


**Рис. 6.7.** Магнитно-резонансные томограммы локтевого сустава: *а* — PD-FS-ВИ, сагиттальная плоскость; *б* — Т1-ВИ, сагиттальная плоскость; *в* — PD-FS-ВИ, фронтальная плоскость; *г* — PD-FS-ВИ, аксиальная плоскость. Повреждение сухожилия двуглавой мышцы плеча. 1 — фрагменты поврежденного сухожилия двуглавой мышцы; фрагменты сухожилия утолщены, отечны; волокна сухожилий дезорганизованы, имеют волнистый ход; 2 — зона разрыва заполнена жидкостным содержимым с признаками геморрагического компонента (гиперинтенсивный МР-сигнал на PD-FS-ВИ, изогипоинтенсивный — на Т1-ВИ); 3 — отек и разволокнение брюшка двуглавой мышцы плеча в зоне мышечно-сухожильного перехода (повышение интенсивности МР-сигнала на PD-FS-ВИ); 4 — сократившееся сухожилие двуглавой мышцы плеча в зоне расположения брюшка двуглавой мышцы плеча в норме

**Рис. 6.8.** Магнитно-резонансные томограммы локтевого сустава в сагиттальной плоскости: *а* — Т1-ВИ; *б* — PD-FS-ВИ; *в* — STIR. Полный разрыв сухожилия двуглавой мышцы плеча. 1 — полный отрыв волокон сухожилия двуглавой мышцы плеча в дистальном отделе; 2 — межмышечная гематома

## Дифференциальная диагностика

**Бурсит плечелучевой сумки локтевого сустава.** Характерно скопление жидкости в сумке по передней поверхности локтевого сустава. Дистальное сухожилие двуглавой мышцы плеча прослеживается отчетливо, с возможными дегенеративными изменениями. Жидкость в двуглаво-лучевой сумке имеет гиперинтенсивный сигнал на Т2-ВИ. Измененная сумка имеет вид кистозного образования с наружным ободком

гиперинтенсивного сигнала при внутривенном введении парамагнитного контрастного вещества.

**Патологические образования сухожилия двуглавой мышцы плеча.** Липомы могут имитировать разрывы сухожильно-мышечного перехода, для дифференциальной диагностики используются PD-FS-ВИ или STIR. Возможны злокачественные образования (редко), а также невриномы (редко).

**Нормальная структура дистального сухожилия двуглавой мышцы плеча.** Сухожилие имеет неровный (волнистый) контур в сагиттальных плоскостях.

### Течение заболевания и прогноз

Благоприятный прогноз: при сохранении волокон фиброзного слоя надкостницы супинация в предплечье сохраняется. Неблагоприятный прогноз: при тотальном разрыве сухожилия функция локтевого сустава не восстанавливается.

Последствия: нарушение функции сустава, деформация верхней конечности и хронический синовит.

## 6.10. ПОВРЕЖДЕНИЯ СУХОЖИЛИЯ ТРЕХГЛАВОЙ МЫШЦЫ ПЛЕЧА

**Синонимы** Полный или частичный разрыв сухожилия, энтезит, отрывной перелом локтевого отростка локтевой кости.

**Определение** Нарушение целостности отдельных волокон или полный отрыв дистального сухожилия трехглавой мышцы плеча в месте его прикрепления к локтевому отростку локтевой кости.

### Классификация

I степень — микроразрывы волокон сухожилия.
II степень — частичный разрыв сухожилия.
III степень — полный разрыв сухожилия.

### Патогенез и патоморфология

**Этиология.** Возникает во время резкого однократного движения верхней конечности (сгибание предплечья в локтевом суставе) — запредельная перегрузка тяги сухожилия трехглавой мышцы плеча. Является результатом воздействия интенсивных и продолжительных тренировок, пример — мототравма.

Системное заболевание — гиперпаратиреоидизм, который может быть вызван применением глюкокортикоидных противовоспалительных препаратов при системной красной волчанке.

**Морфологические изменения.** Различная степень расхождения свободных концов разорванного сухожилия. Сопровождается геморрагиями, образованием грануляционной ткани. Может сопровождаться бурситом сумки локтевого отростка с геморрагическим содержимым, переломами головки лучевой кости. Наблюдаются утолщение, отек, дезорганизация волокон сухожилия при частичных разрывах. Возможны микроразрывы с геморрагическими включениями и наличием воспалительных элементов. Дегенерация коллагеновых волокон сухожилия не сопровождается

его воспалительной инфильтрацией, в связи с чем термин «тендиноз» более правомочен, чем «тендинит». Хронический процесс сопровождается жировой инфильтрацией прилежащей мышечной ткани.

## Клинические проявления

Нарушение функции сустава. Локальная болезненность в проекции локтевого отростка. Наличие углубления (при пальпации локтевого сустава) проксимальнее локтевого отростка локтевой кости (ретракция). Отек мягких тканей и гематома по задней поверхности локтевого сустава.

## МР-семиотика

**Т1-ВИ.** Определяется частичный или полный отрыв сухожилия в месте его прикрепления к локтевому отростку, сухожилие характеризуется изоинтенсивным МР-сигналом вследствие интралигаментозного разволокнения и отека.

Сухожилие утолщено, отечно, целостность отдельных волокон нарушена. Дистальный отдел сухожилия неравномерной толщины, волокна дезорганизованы, в его структуре имеются участки пониженного МР-сигнала. Имеется ретракция свободных концов волокон поврежденного сухожилия.

Бурсит сумки локтевого отростка с геморрагическим содержимым характеризуется гипоинтенсивным МР-сигналом с гиперинтенсивными включениями.

Гипоинтенсивный сигнал от параартикулярных мягких тканей вследствие их отека.

**Т2-ВИ.** Неоднородное повышение интенсивности МР-сигнала от сухожилия указывает на частичный разрыв.

**Рис. 6.9.** Магнитно-резонансная томограмма локтевого сустава. Полный отрыв сухожилия трехглавой мышцы плеча в области его прикрепления (стрелка)

Выявляется частичный или полный отрыв волокон сухожилия от локтевого отростка с наличием костного отломка. Повреждение на уровне мышечно-сухожильного перехода (встречается редко).

Наблюдается скопление гиперинтенсивной жидкости в сумке локтевого отростка. Тендинит характеризуется изоинтенсивным сигналом от волокон сухожилия, имеется их утолщение.

МР-сигнал от костного мозга локтевого отростка неоднородно повышен, что указывает на реактивный трабекулярный отек.

Травматический частичный разрыв волокон сухожилия сопровождается кровоизлияниями в структуре мышцы или в месте мышечно-сухожильного перехода (рис. 6.9, 6.10).

**PD-ВИ.** Хорошее пространственное разрешение.

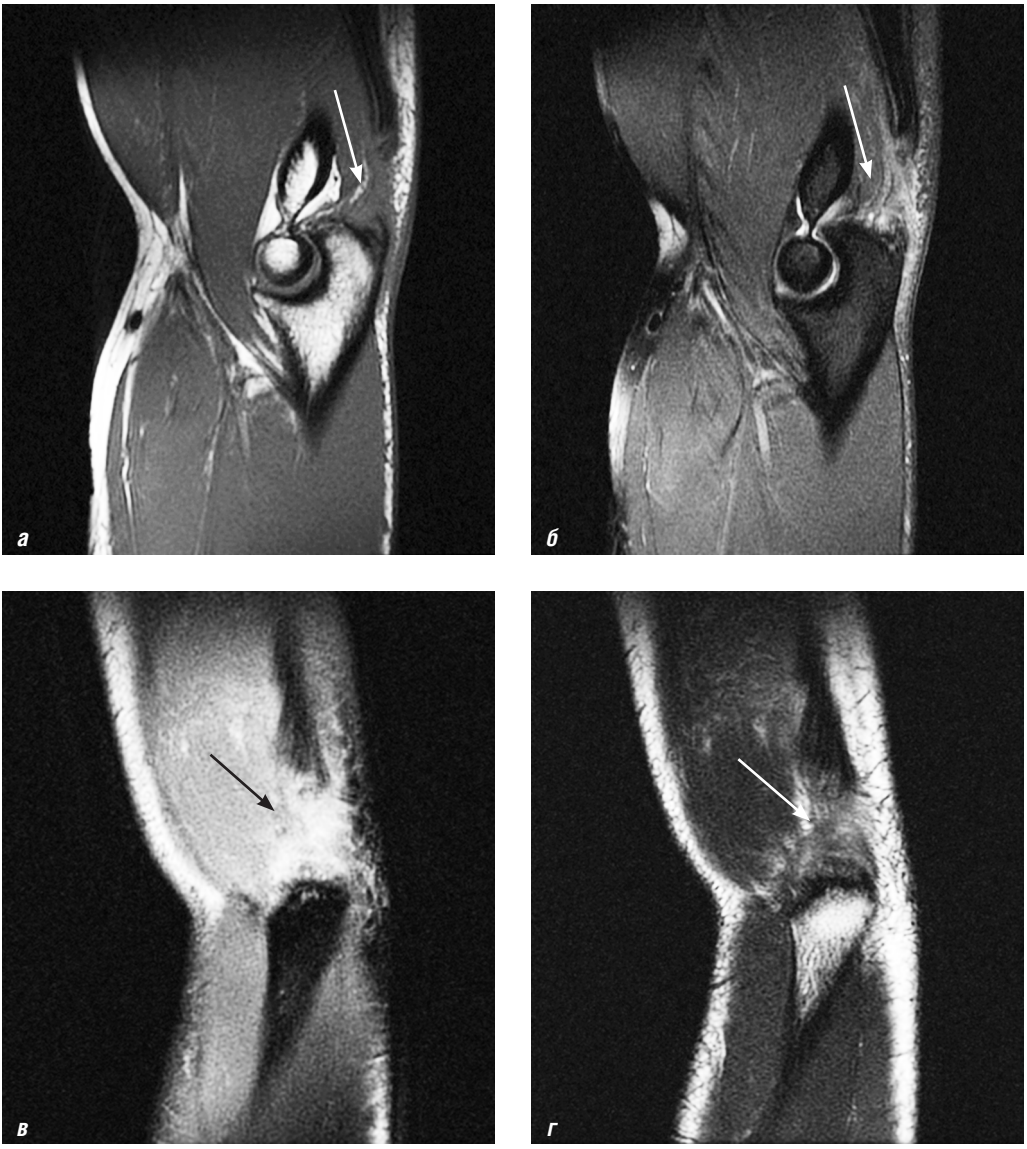


**Рис. 6.10.** Магнитно-резонансные томограммы локтевого сустава: *а* — Т1-ВИ, сагиттальная плоскость; *б* — PD-FS-ВИ, сагиттальная плоскость; *в* — PD-FS-ВИ, корональная плоскость; *г* — Т2-ВИ, корональная плоскость. Полный разрыв волокон сухожилия трехглавой мышцы плеча в дистальном отделе (стрелки)

## Дифференциальная диагностика

**Бурсит сумки локтевого отростка локтевой кости.** Чаще встречается у взрослых мужчин. К заболеванию приводит активная спортивная деятельность. Может быть вызван инфекциями.

**Ушиб (гематома) сухожилия трехглавой мышцы плеча.** Травма в анамнезе. Гиперинтенсивный сигнал на Т2-ВИ. Гематома.

**Перелом локтевого отростка.** Возникает в результате падения на согнутую в локтевом суставе верхнюю конечность в положении супинации. Ядро окостенения локтевого отростка полностью сливается к 16–18 годам. Гиперинтенсивный сигнал на Т2-ВИ и PD-FS-ВИ вследствие трабекулярного отека костного мозга.

**Патологические образования сухожилия трехглавой мышцы плеча.** Ксантома — редко.

**Гиперлипидемия.** Характерны липома, невринома, синовиальная киста.

**Задний вывих предплечья.** Возникает вследствие падения на вытянутую верхнюю конечность с опорой на кисть в анамнезе. Может сопровождаться переломом головки плечевой кости, венечного отростка. Часто происходит повреждение латерального связочного комплекса, повреждение общего сухожилия мышц-разгибателей. Характеризуется болью по латеральной и задней поверхностям локтевого сустава.

## Течение заболевания и прогноз

Неблагоприятный прогноз: при тотальном разрыве сухожилия функция локтевого сустава не восстанавливается.

Последствия: нарушение функции сустава, деформация верхней конечности и хронический синовит.