СОДЕРЖАНИЕ

Список сокращений 3
Предисловие 4
Глава 1. Классификации опухолей головного мозга 5
Глава 2. Лучевая диагностика опухолей нейроэпителиальной ткани 9
Глава 3. Лучевая диагностика опухолей периферических нервов 137
Глава 4. Лучевая диагностика опухолей оболочек мозга (менингеальные) 168
Глава 5. Лучевая диагностика опухолей других гистологических типов 273
Глава 6. Лучевая диагностика опухолей турецкого седла 281
Глава 7. Лучевая диагностика метастатических опухолей 292

Список сокращений

ДСА — дигитальная субтракционная ангиография
КВ — контрастное вещество
КТ — компьютерная томография
МРА — магнитно-резонансная ангиография
МРТ — магнитно-резонансная томография
ОФЭКТ — однофотонная эмиссионная компьютерная томография
ПЭТ-КТ — совмещенная позитронно-эмиссионная и компьютерная томография
РФП — радиофармацевтический препарат
ТМО — твердая мозговая оболочка
Т1-ВИ — Т1-взвешенные изображения
Т2-ВИ — Т2-взвешенные изображения
ФДГ — 18 фтордезоксиглюкоза
HU — единицы измерения плотности по шкале Хаунсфилда
TIRM — инверсия востановления

Глава 1. Классификация опухолей головного мозга

Классификация опухолей нервной системы ВОЗ (Lyon, 2000)

Опухоли из нейроэпителиальной ткани

Астроцитарные опухоли:
- диффузная астроцитома:
  - фибриллярная астроцитома,
  - протоплазматическая астроцитома,
  - гемистоцитическая астроцитома,
  - анапластическая астроцитома;
- глиобластома:
  - гигантоклеточная глиобластома,
  - глиосаркома,
  - пилоцитарная астроцитома,
  - плеоморфная ксантоастроцитома,
  - субэпендимарная гигантоклеточная астроцитома.

Олигодендроглиальные опухоли:
- олигодендроглиома,
- анапластическая олигодендроглиома.

Смешанные глиомы:
- олигоастроцитома,
- анапластическая олигоастроцитома.

Эпендимарные опухоли:
- эпендимома:
  - клеточная,
  - сосочковая,
  - светлоклеточная,
  - таницитарная,
  - анапластическая эпендимома,
  - миксопапилярная эпендимома,
  - субэпендимома.

Опухоли сосудистого сплетения:
- папиллома сосудистого сплетения,
- карцинома сосудистого сплетения.

Глиальные опухоли неясного происхождения:
- астробластома,
- глиоматоз мозга,
- хордоидная глиома III желудочка.

Нейрональные и смешанные нейрально-глиальные опухоли:
- ганглиоцитома,
- диспластическая ганглиоцитома мозжечка (Лермитта–Дюкло),
- десмопластическая астроцитома/ганглиома у детей,
- дизэмбриопластическая нейроэпителиальная опухоль,
- ганглиоглиома,
- анапластическая ганглиоглиома,
- центральная нейроцитома,

- мозжечковая липонейроцитома,
- параганглиома терминальной нити.

Нейробластные опухоли:
- ольфакторная нейробластома (эстезионейробластома),
- ольфакторная нейроэпителиома,
- нейробластомы надпочечника и симпатической нервной системы.

Паренхиматозные опухоли шишковидной железы:
- пинеоцитома,
- пинеобластома,
- паренхиматозная опухоль шишковидной железы промежуточной дифференцировки.

Эмбриональные опухоли:
- медуллоэпителиома,
- эпендимобластома,
- медуллобластома:
  - десмопластическая медуллобластома,
  - крупноклеточная медуллобластома,
  - медулломиобластома,
  - меланинсодержащая медуллобластома,
  - супратенториальная примитивная нейроэктодермальная опухоль (ПНЕО):
  - нейробластома,
  - ганглионейробластома,
  - атипичная тератоидная/рабдоидная опухоль.

Опухоли периферических нервов

Шваннома (невролеммома, неврином):
- клеточная,
- плексиформная,
- меланотическая.

Нейрофиброма:
- плексиформная.

Периневрома:
- интраневральная периневрома,
- мягкотканая периневрома.

Злокачественная опухоль оболочек периферических нервов (MPNST):
- эпителиоид,
- злокачественная опухоль оболочек периферических нервов с дивергентной мезенхимальной и/или эпителиальной дифференцировкой,
- меланотическая,
- меланотический псаммоматоз.

Опухоли оболочек мозга (менингеальные)

Опухоли из менинготелиальных клеток

Менингиома:
- менинготелиальная,
- фиброзная (фибробластическая),
- смешанная,
- псаммоматозная,
- ангиоматозная,
- мелкоклеточная,
- секреторная,
- лимфоплазмацитная,
- метапластическая,
- светлоклеточная,

- хордоидная,
- атипичная,
- сосочковая,
- палочковидная,
- анапластическая.

Мезенхимальные, не менинготелиальные опухоли:

- липома,
- ангиолипома,
- гибернома,
- липосаркома (интракраниальная),
- солитарная фиброзная опухоль,
- фибросаркома,
- злокачественная фиброзная гистиоцитома,
- лейомиома,
- лейомиосаркома,
- рабдомиома,
- рабдомиосаркома,
- хондрома,
- хондросаркома,
- остеома,
- остеосаркома,
- гемангиома,
- эпителиоидная гемангиоэндотелиома,
- гемангиоперицитома,
- ангиосаркома,
- саркома Капоши.

Первичные меланоцитарные образования:

- диффузный меланоз,
- меланома,
- злокачественная меланома,
- менингеальный меланоматоз.

Опухоли неопределенного гистогенеза:

- гемангиобластома.

Лимфомы и гемопоэтические опухоли:

- злокачественная лимфома,
- плазмацитома,
- гранулоклеточная саркома.

Герминальные опухоли (из половых клеток):

- герминома,
- эмбриональная карцинома,
- опухоль желточного мешка,
- тератома:
- зрелая,
- незрелая.
- тератома со злокачественной трансформацией,
- смешанные герминальные опухоли.

Опухоли турецкого седла:

- краниофарингиома:
- адамантиноматоз,
- сосочковая.
- гранулярноклеточная опухоль.

Метастатические опухоли

Менингиомы

I. Супратенториальные менингиомы

А. Менингиомы больших полушарий головного мозга:

- конвекситальные менингиомы,
- парасагиттальные менингиомы и менингиомы серпа большого мозга,
- менингиомы боковых и III желудочков.

Б. Базальные менингиомы:

1. Менингиомы передней черепной ямки:

- менингиомы крыши орбиты,
- менингиомы ольфакторной ямки,
- менингиомы площадки клиновидной кости,
- менингиомы бугорка турецкого седла, диафрагмы и спинки турецкого седла,
- менингиомы канала зрительного нерва.

2. Менингиомы средней черепной ямки:

- менингиомы медиальных отделов малого крыла клиновидной кости и кавернозного синуса,
- менингиомы внутренних отделов крыльев клиновидной кости,
- менингиомы средних и наружных отделов крыльев клиновидной кости,
- менингиомы вершины глазницы,
- интраоссальные, гиперостотические менингиомы,
- менингиомы дна средней черепной ямки.

II. Субтенториальные менингиомы

А. Менингиомы конвекситальной поверхности мозжечка.

Б. Менингиомы пирамиды височной кости:

- менингиомы верхушки пирамиды височной кости,
- менингиомы задней грани пирамиды.

В. Менингиомы ската:

- верхних отделов,
- нижних отделов.

Г. Менингиомы области большого затылочного отверстия и краниовертебральной локализации.

Д. Менингиомы IV желудочка.

III. Супра-субтенториальные менингиомы

А. Сфенопетрокливальные менингиомы.

Б. Менингиомы намета мозжечка:

- медиальные тенториальные менингиомы,
- латеральные тенториальные менингиомы.

3. Фалькс-тенториальный угол.

В. Множественные менингиомы.

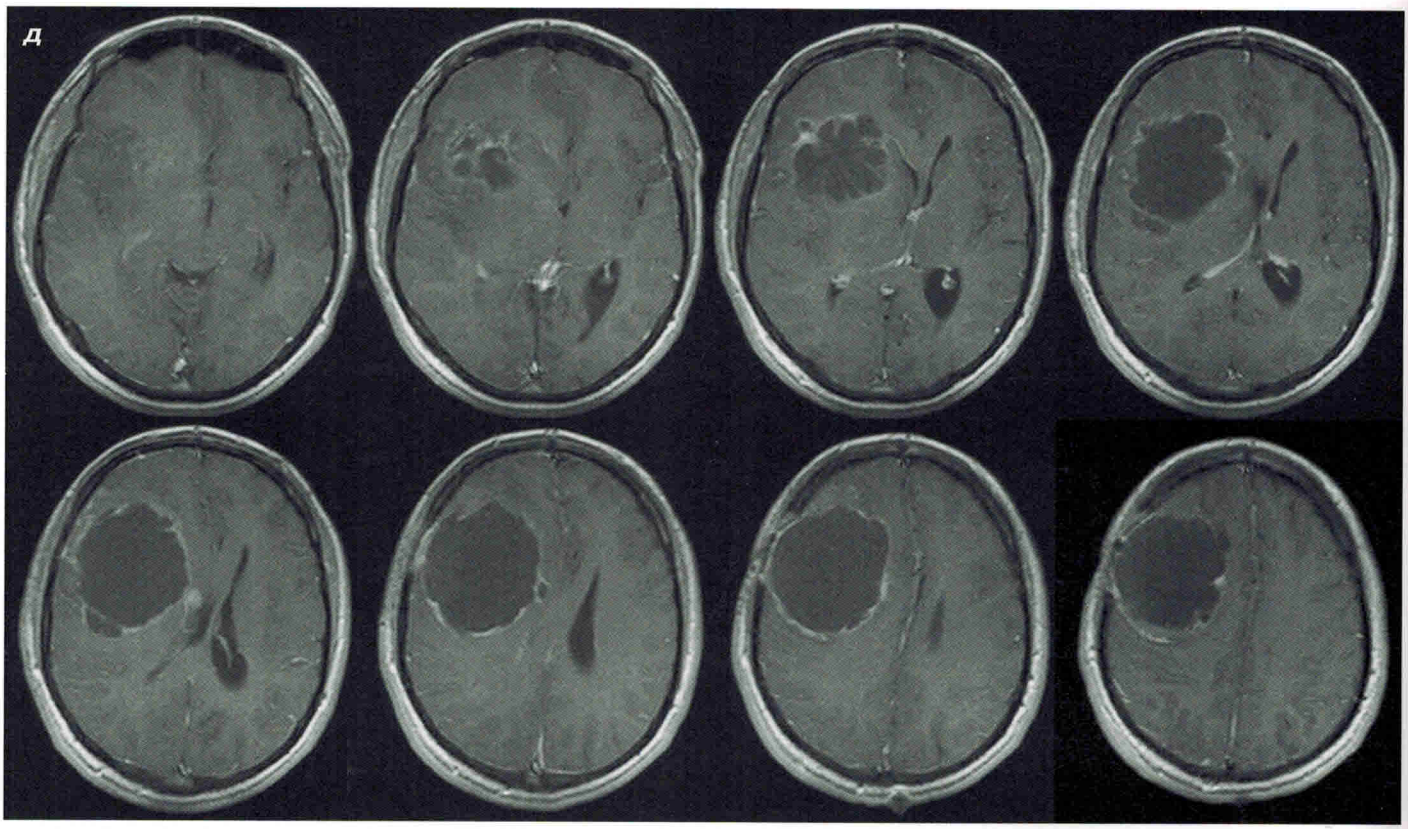
д

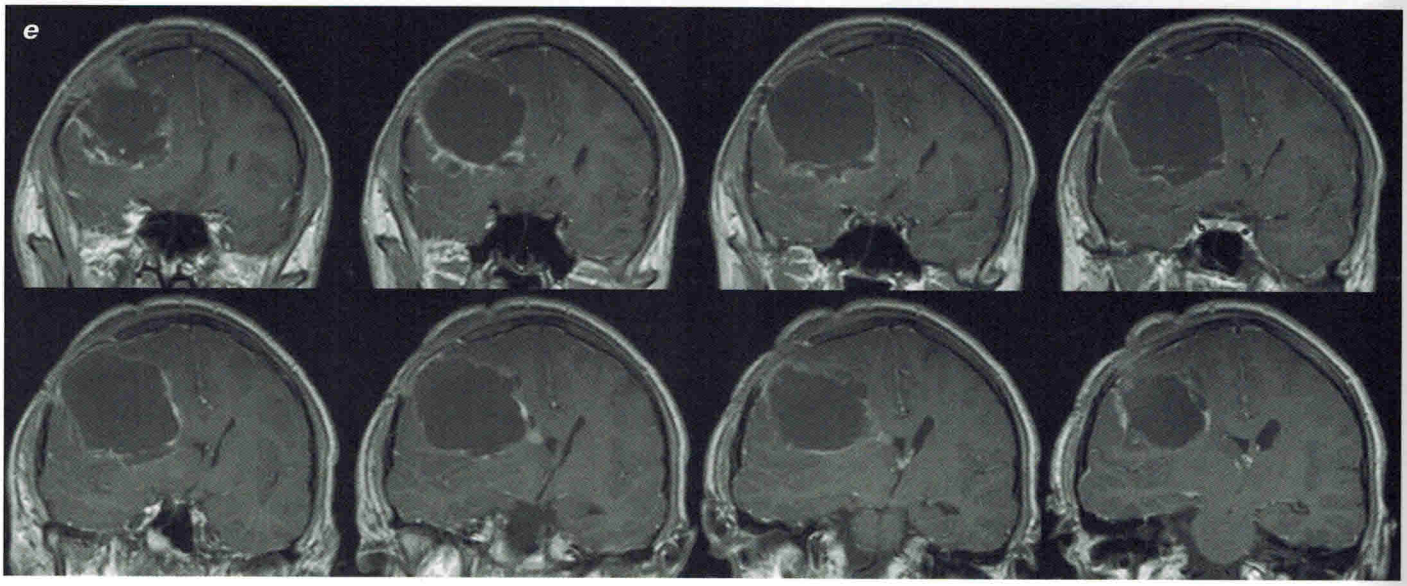
е

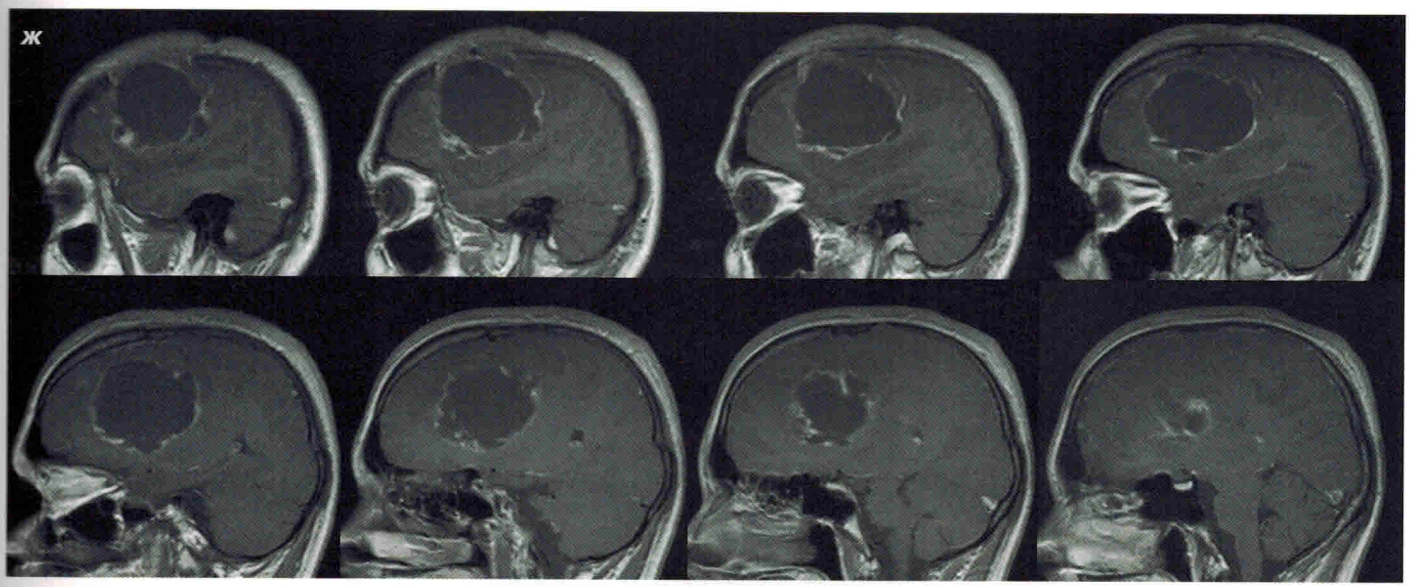

Рис. 2.60 Состояние после удаления глиобластомы правого полушария головного мозга. Продолженный рост глиобластомы. МРТ.

В правых лобной, височной и теменной долях определяется больших размеров образование, характеризующееся гиперинтенсивным на Т2-ВИ (*а*) и гипоинтенсивным — на Т1-ВИ (*б, в*) с четкими, но неровными контурами.

На Т2-TIRM (*г*) опухоль визуализируется в виде гиперинтенсивного сигнала на фоне выраженного гипоинтенсивного сигнала от желудочков мозга. Правый боковой желудочек сдавлен. Срединные структуры смещены влево за среднюю линию.

После введения парамагнитного КВ на Т1-ВИ (*д, е, ж*) отмечается его неоднородное интенсивное кольцевидное накопление опухолью по периферии («корона-эффект»).

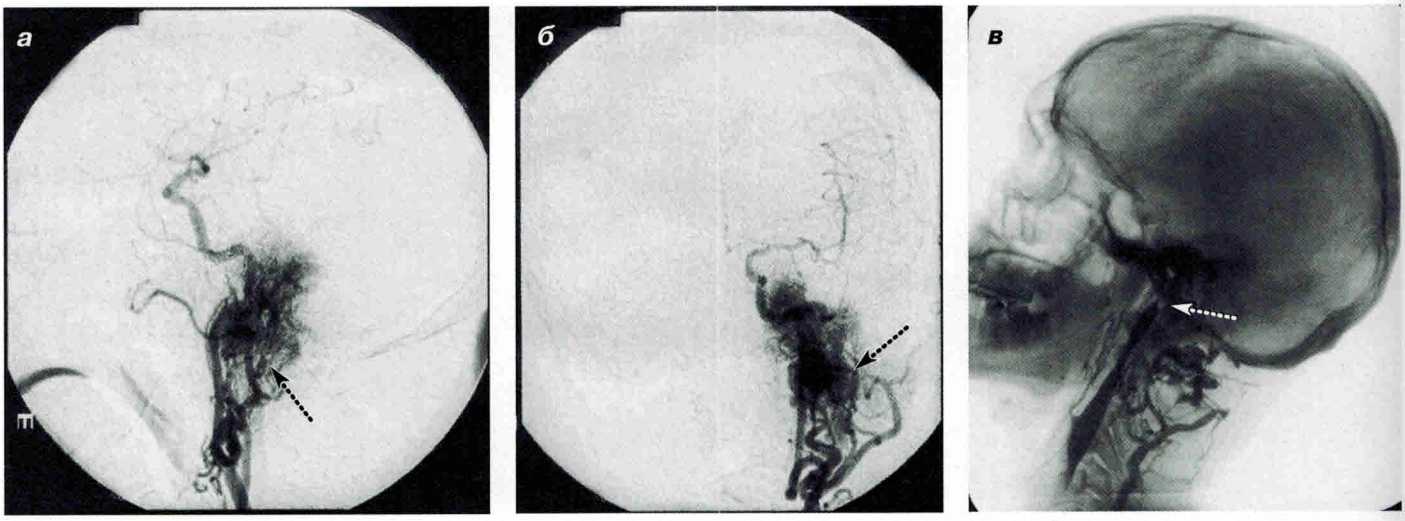

Рис. 2.61. Параганглиома слева. ДСА. Флебография.

На ДСА с введением КВ в левую общую сонную артерию в прямой (*а*) и боковой (*б*) проекциях определяется сосудистая сеть опухоли, интенсивно кровоснабжающаяся из ветвей наружной сонной артерии (стрелка).

При восходящей флебографии (*в*) определяется окклюзия внутренней яремной вены опухолью (стрелка).

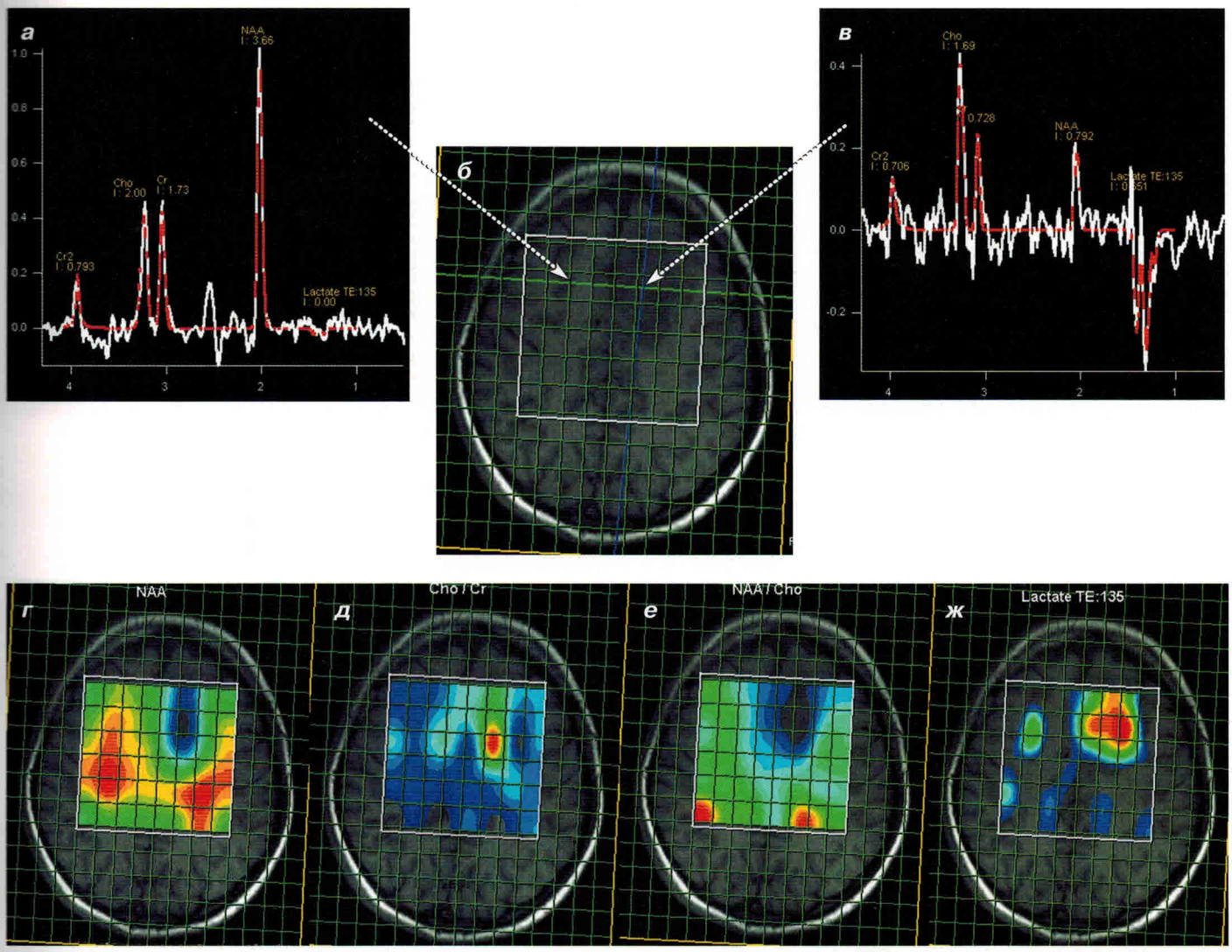

Рис. 2.62. Фибриллярно-протоплазматическая астроцитома левой лобной доли. Магнитно-резонансная водородная (^{1}H) спектроскопия (по методике химического смещения — chemical shift imaging).

На спектре определяется снижение содержания N-ацетиласпартата (NAA) и креатина (Cr), появление лактата (Lac), снижение соотношений NAA/Cr (до 1,08), NAA/Cho (до 0,48), увеличение соотношения Cho/Cr (до 1,91) (*в*) в фибриллярно-протоплазматической астроцитоме (*б*) по сравнению с нормальным спектром с противоположной стороны (*а*).

На изображениях цветного картирования распределения метаболитов выявлено снижение содержания N-ацетиласпартата (*г*), увеличение соотношения Cho/Cr (*д*), снижение соотношения NAA/Cr (*е*), появление лактата (*ж*) в фибриллярно-протоплазматической астроцитоме по сравнению с противоположной стороной.

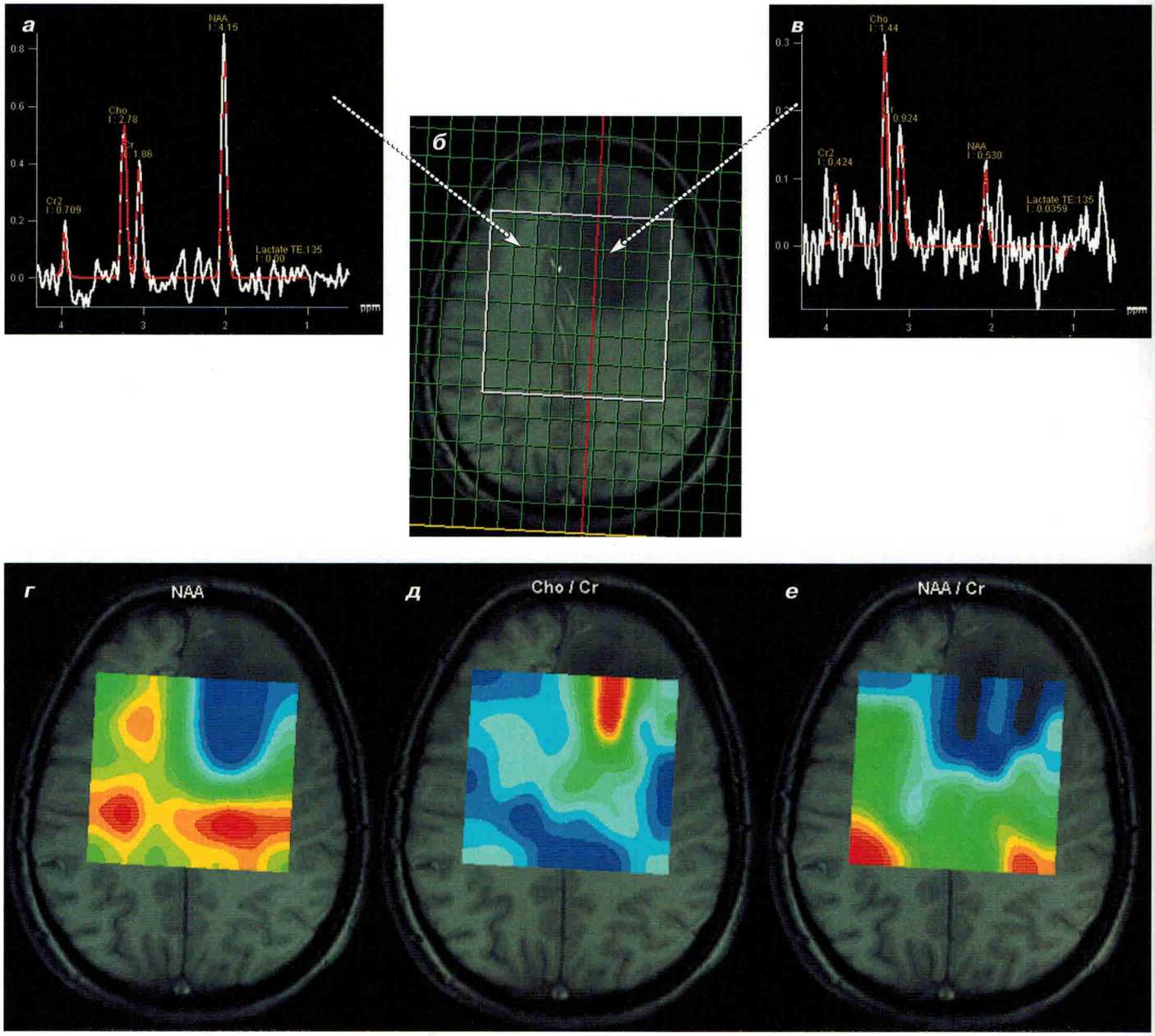

Рис. 2.63. Фибриллярно-протоплазматическая астроцитома левой лобной доли. Магнитно-резонансная водородная (^{1}H) спектроскопия (по методике химического смещения — chemical shift imaging).

На спектре определяется снижение содержания N-ацетиласпартата (NAA) и креатина (Cr), снижение соотношений NAA/Cr (до 0,58), NAA/Cho (до 0,37), увеличение соотношения Cho/Cr (до 1,57) (*в*) в фибриллярно-протоплазматической астроцитоме (*б*) по сравнению с нормальным спектром с противоположной стороны (*а*).

На изображениях цветного картирования распределения метаболитов выявлено снижение содержания N-ацетиласпартата (*г*), увеличение соотношения Cho/Cr (*д*), снижение соотношения NAA/Cr (*е*), в фибриллярно-протоплазматической астроцитоме по сравнению с противоположной стороной.