Содержание

Введение 7

1. Современная роль бариатрической хирургии в лечении морбидного ожирения 11

2. Применение внутрижелудочного баллона в комплексном лечении ожирения 40

2.1 Техника установки и удаления баллона 40

2.2 Ультразвуковое исследование как метод контроля положения и состояния внутрижелудочного баллона 47

3. Лапароскопическое бандажирование желудка 52

3.1 Технические особенности лапароскопической гастропластики при морбидном ожирении 53

3.2 Результаты лапароскопической гастропластики 61

3.3 Рентгенографическая оценка расположения и функции желудочного бандажа 65

4. Хирургическая коррекция последствий выраженного ожирения 75

4.1 Липосакция как основной и дополнительный метод контурной пластики 76

4.2 Техника выполнения и результаты абдоминопластики после значительного снижения веса тела 81

4.3 Аугментационная мастопексия после массивной потери веса 86

5. Результаты и последствия хирургического лечения ожирения 90

5.1 Оценка психологических и социальных последствий хирургического лечения ожирения 90

5.2 Влияние бариатрической хирургии на качество жизни пациентов в отдаленном послеоперационном периоде 95

Список литературы 113

ГЛАВА 3

Лапароскопическое бандажирование желудка

В арсенале современных хирургов, выполняющих бариатрические вмешательства, лапароскопическая горизонтальная гастропластика, сущностью которой является лапароскопическое бандажирование желудка, занимает особое место не только потому, что является технически несложной и малоинвазивной операцией, но и достаточно радикальным хирургическим методом лечения больных, страдающих морбидным ожирением.

В проведенном нами исследовании были изучены ближайшие и отдаленные результаты 115 лапароскопических горизонтальных гастропластик, выполненных в случайно отобранной группе пациентов, средний возраст которых составил 42,5 года (в диапазоне от 25 до 56 лет). Показанием к выполнению этого вида вмешательства мы считали морбидное ожирение, при котором индекс массы тела превышал 35 кг/м^2.

Абсолютными противопоказаниями для бандажирования желудка мы считали варикоз вен верхних отделов желудочно-кишечного тракта, а также возраст пациентов менее 20 лет и более 65 лет. Относительными противопоказаниями для выполнения этого бариатрического вмешательства мы считали наличие эрозивного эзофагита, а также язвенной болезни желудка вне зависимости от размеров язвенного дефекта и признаков обострения этого заболевания.

3.1 Технические особенности лапароскопической гастропластики при морбидном ожирении

Целью этой операции является хирургическое формирование малого «желудочка», обеспечивающее значительное ограничение объема принимаемой пищи и достаточно быстрое насыщение, для чего ниже пищеводно-желудочного соустья на желудок накладывается бандаж. Желудочные бандажи имеют ровную, гладкую поверхность и анатомическую конфигурацию, обеспечивающую дозированный пассаж пищи после их установки. Бандажи изготовлены из биоинертного силиконового материала. Внутренняя силиконовая манжета бандажа предназначена для уменьшения диаметра стомы между меньшим проксимальным и дистальным отделами желудка при заполнении бандажа раствором.

Бандажи снабжены застегивающимся механизмом, позволяющим быстро и надежно фиксировать систему, в которую входят подкожный порт (для наружного доступа) и соединительная не скручивающаяся трубка). Устройство наружного доступа состоит из рентгеноконтрастного резервуара и мембраны и позволяет проводить изменение диаметра стомы после операции, вводя или удаляя раствора из бандажа при пункции мембраны под контролем рентгеноскопии.

Важнейшим преимуществом бандажирования является возможность изменения диаметра соустья между над- и подбандажным сегментами желудка. Изменение диаметра этого соустья достигается изменением объема раствора, заполняющего внутреннюю камеру бандажного кольца.

Лапароскопическая горизонтальная гастропластика была выполнена под общим наркозом в стандартном для таких вмешательств положении пациента: лежа на спине с приподнятым головным концом стола. Оперирующий хирург находился между ногами пациента, один ассистент справа от него, другой — слева. Операционный монитор устанавливался возле головного конца стола.

Операция выполнялась через четыре порта, каждый из которых устанавливался выше умбиликальной области. Первый троакар являлся самым нижним и вводился по средней линии на 10 см ниже грудины. Для предотвращения повреждения иглой Вереша желудка и сосудов брюшной полости мы до начала операции во всех случаях полностью опорожняли желудок через зонд. Это особенно важно при выраженном развитии жировой клетчатки передней брюшной стенки и утолщении круглой связки печени. Остальные троакары вводились в брюшную полость после наложения пневмоперитонеума, напряженность которого поддерживалась в течение всей операции на уровне 13–14 мм рт. ст. Лапароскоп вводился в брюшную полость через первый порт, остальные троакары устанавливались только после полной лапароскопической ревизии брюшной полости.

Второй порт устанавливался непосредственно под грудиной, через него вводился ретрактор, используемый для смещения и удержания левой доли печени. Третий троакар вводился в правом подреберье на 1–2 см медиальнее среднеключичной линии. Этот троакар использовался для введения зажима при фиксации бандажа. Четвертый троакар располагался на 2–3 см ниже реберной дуги по медиальному краю прямой мышцы живота. Через него вводились коагулятор, зажимы и иглодержатель. Еще один троакар, через который в брюшную полость вводился бандаж, устанавливался в левом подреберье. Таким образом, все рабочие троакары устанавливались над оптическим троакаром, что создавало наиболее благоприятные условия для визуального контроля манипуляций и обеспечивало оптимальный доступ к верхней трети желудка.

После введения троакаров и ретракции левой доли печени в просвет желудка вводился зонд с баллоном, который после его раздувания до 25–30 мм смещался кверху до уровня пищеводно-желудочного соустья. В таком положении нижний край баллона соответствовал уровню начала диссекции со стороны малой кривизны (рис. 3-1).

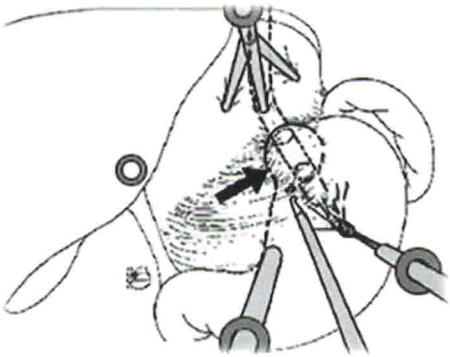

Рисунок 3-1. Схема диссекции по малой кривизне желудка.

Диссекция по малой кривизне осуществлялась с рассечением брюшины в направлении угла Гиса. Тракция печеночно-желудочной связки выполнялась зажимом, введенным через правый верхний троакар; желудок отводился кпереди и несколько книзу (рис. 3-2). Для поддержания оптимальных условий визуализации кровотечение даже из небольших пересеченных сосудов сразу же останавливалось точечной коагуляцией. Сосуды более крупного диаметра клипировались, при этом особое внимание мы обращали на то, чтобы наложенные клипсы не располагались под бандажом и не могли сместиться.

В литературе описаны случаи формирования пролежней стенки желудка под бандажом после повреждения серозы при диссекции по малой кривизне. Поэтому манипуляции в непосредственной близости от стенки желудка диссекция проводились нами с максимальной осторожностью.

Диссекция в области малой кривизны проводилась до визуализации параспленальной клетчатки, окраска которой более интенсивная по сравнению с позадижелудочной жировой тканью. Для уменьшения вероятности миграции бандажа мы формировали окно размером не более 1 см, что позволяло минимизировать смещение бандажной манжеты.

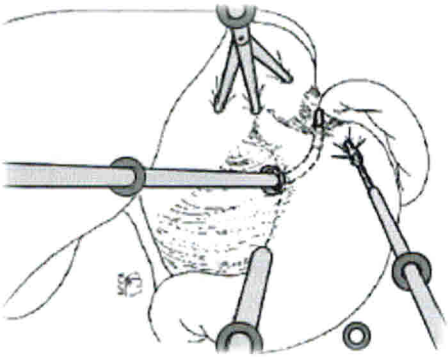

Рисунок 3-2. Схема диссекции в области пищеводно-желудочного перехода.

Кроме этого, для более надежной фиксации бандажа ретрогастральный тоннель во всех случаях был сформирован нами выше малого сальника. Диафрагмально-желудочная связка рассекалась после смещения стенки желудка кзади и книзу. Рассечение выполнялось приблизительно на середине расстояния между пищеводом и селезенкой. Мы считаем, что дополнение диссекции в области малой кривизны рассечением диафрагмально-желудочной связки создает оптимальные условия для безопасных манипуляций.

Для фиксации желудочного бандажа в брюшную полость вводился специальный зажим, который проводился в позадижелудочном пространстве к большой кривизне (рис. 3-3). Более чем в половине случаев для прохождения ретрогастрального пространства целесообразней использовать специальный изгибаемый диссектор, так как длины стандартного ретрактора может оказаться недостаточно. Необходимо отметить, что для безопасного проведения такого диссектора необходима полноценная диссекция в позадижелудочном пространстве с рассечением диафрагмально-желудочной связки.

После достаточного продвижения диссектора он изгибался и достигал большой кривизны желудка (см. рис. 3-4).

ГЛАВА 4

Хирургическая коррекция последствий выраженного ожирения

Можно выделить несколько вариантов изменения контуров туловища при выраженном алиментарном ожирении. При первом из них, встречающемся у молодых людей, подкожно-жировая клетчатка накапливается в основном в боковых отделах брюшной стенки, паховых областях и промежности (см. рис. 4-1). Так как у таких пациентов эластичность и тургор кожи практически не изменены, удовлетворительный эстетический результат может быть получен путем выполнения локальной липосакции. При клинически определяемом снижении эластичности кожных покровов, но относительно небольших отложениях жировой ткани липосакция также позволяет добиться удовлетворяющих этих пациентов результатов.

Второй вариант дисморфометрии туловища при морбидном ожирении характеризуется развитием достаточно объемных жировых отложений не только в боковых отделах брюшной стенки, паховых областях и промежности, но также в нижних отделах передней брюшной стенки (см. рис. 4-2). В таких случаях приемлемый эстетический результат можно получить, только дополнив обширную липосакцию всех отделов брюшной стенки абдоминопластикой.

Наконец, третий вариант изменения вида брюшной стенки, вызванный накоплением избыточной подкожно-жировой клетчатки, характеризуется обширными областями свободной дряблой кожи, формирование которых явилось

следствием значительного и относительно быстрого снижения веса при выраженном патологическом ожирении (см. рис. 4-3). У таких пациентов единственным и достаточным вмешательством может послужить абдоминопластика.

4.1 Липосакция как основной и дополнительный метод контурной пластики

Традиционная липосакция позволяет, по сравнению с прямой липэктомией, осуществить относительно точное уменьшение массы жировых клеток при относительно меньшем числе осложнений. Так как при липосакции сохраняются сосудисто-нервные пучки к коже, отмечается меньшая кровоточивость и снижение числа гематом. Восстановление контура происходит по мере заживления, с сокращением сети подкожных туннелей, созданных при использовании туннельной техники липосакции. Мы считаем, что тщательно продуманная и равномерно распределенная система туннелей редко приводит к рецидивированию выпуклостей и неравномерностей, вызванных местными отложениями жира. В раннем периоде заживления можно видеть неравномерности, которые обычно носят временный характер.

Аспирационная липэктомия имеет ряд преимуществ перед техниками, предназначенными для прямого иссечения жира, так устраняет необходимость в больших разрезах, уменьшает время операции и восстановления и редко приводит к необратимому повреждению нервов, позволяет сохранять сосудисто-нервные пучки к коже вследствие тунелирования ткани.

Снижение инвазивности и расширение практики применения липосакции при выраженном морбидном ожирении позволяет удалить практически любой объем жировой клетчатки с минимальной кровопотерей, получением равномерного профиля брюшной стенки и достижением приемлемого

эстетического результата. Мы считаем, что методом выбора при выраженном ожирении является селективная липосакция с индивидуальным определением объема удаляемой жировой клетчатки не только у каждого конкретного пациента, но и в различных областях тела.

Оптимальным на наш взгляд является адекватное сочетание ультразвуковой и тумесцентной липосакции, позволяющее получить максимальный этетический результат даже при значительных объемах жировой ткани. Безусловно, ключевым моментом в улучшении эстетических результатов при хирургическом лечении ожирения является выполнение липосакции после бариатрической операции в оптимальные сроки (11, 22, 31).

Во всех случаях липосакции в нашем исследовании операция была выполнена в стационарных условиях после комплексного клинико-лабораторного исследования и консультации эндокринолога.

За две недели до липосакции пациент прекращал прием всех антикоагулянтов, в том числе витаминов и лекарственных растительных добавок. Необходимую по медицинским причинам терапию антикоагулянтами мы считали противопоказанием для тумесцентной липосакции. Прием лекарственных препаратов метаболизирующихся ферментной системой цитохрома печени 3А4 Р450 также прекращался за две недели до липосакции, так как такие препараты могут помешать метаболизму лидокаина в печени, и, следовательно, создать потенциал гепатотоксичности. Если пациент не мог полностью прекратить прием таких препаратов, мы использовали максимально низкую дозу лидокаина (не более 35 мг/кг).

Стандартная и тумесцентная липосакция выполнялась с помощью стандартной вакуум-аспирационной системы (см. рис. 4-4). Для туннелизации и разрушения клетчатки мы применяли «слепые» канюли диаметром 3–6 мм с аспирационными отверстиями, расположенными на одной из поверхностей инструмента (рис. 4-5).

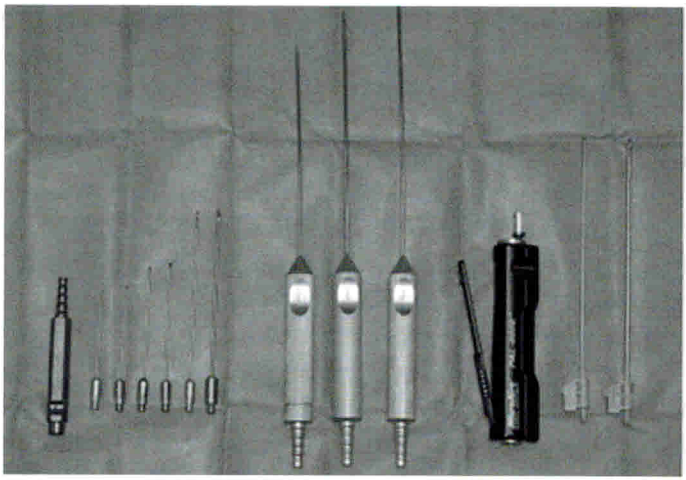

Рисунок 4-5. Набор канюль для липосакции, в том числе ручные канюли (слева) и канюли с электроприводом (справа).

Ультразвуковая липосакция выполнялась с диапазоном частот от 20 до 80 КГц аспирационными канюлями диаметром 2 и 4 мм. Давление отсасывания составляло 0,2–0,9 бар, скорость очистки — 90–150 мл/мин, скорость инфильтрации — 70–250 мл/мин.

Как и большинство авторов, мы считаем, что предпочтительным анестетиком для тумесцентной липосакции является лидокаин. Максимально безопасной дозой можно считать 55 мг/кг. В качестве наполнителя нами применялся обычный физиологический раствор. В качестве буфера для раствора использовался натрия бикарбонат, а для усиления гемостаза и замедления абсорбции лидокаина добавлялся эпинефрин. Достаточно высокие концентрации лидокаина обеспечивают лучшую анальгезию и подходят для обработки небольших или чувствительных участков. Более низкие концентрации лучше применять для обработки больших или множественных участков.

Определение объема предстоящего хирургического вмешательства основывалось на результатах полипозиционного