Оглавление

Оглавление 3

Предисловие 6

Глава 1. Анатомические и этиопатофизиологические аспекты вазоренальной гипертонии 8

1.1. Особенности анатомии и кровоснабжения почек 8

1.2. Топографическая анатомия почек и брюшного отдела аорты 14

1.3. Этиология вазоренальной гипертензии 20

1.4. Патогенез вазоренальной гипертензии 42

Глава 2. Клиника и диагностика вазоренальной гипертензии 57

2.1. Клиническая характеристика больных 57

2.2. Методы диагностики вазоренальной гипертонии 60

Глава 3. Общие вопросы хирургии почечных артерий 90

3.1. Показания и противопоказания 90

3.2. Выбор метода реконструкции почечной артерии 91

3.3. Хирургические доступы к почечным артериям 92

3.4. Хирургическая техника и основные виды операций на почечных артериях 99

Глава 4. Хирургия билатеральных стенозов почечных артерий и сочетанных поражений непарных висцеральных ветвей 115

4.1. Одномоментные реконструкции почечных артерий при билатеральных стенозах 115

4.2. Реваскуляризация почек в сочетании с реконструкцией непарных висцеральных ветвей 124

Глава 5. Хирургия почечных артерий в сочетании со стенозами и аневризмами брюшной аорты 129

5.1. Операции при аневризматических и окклюзионных инфраренальных поражениях аорты в сочетании со стенозом одной почечной артерии 129

5.2. Операции при аневризматических и окклюзионных инфраренальных поражениях аорты в сочетании с билатеральными стенозами почечных артерий 133

5.3. Операции при аневризматических и окклюзионных юкстаренальных поражениях аорты в сочетании со стенозами почечных артерий 138

5.4. Операции при аневризматических и окклюзионных супраренальных поражениях аорты в сочетании со стенозами почечных артерий 141

Глава 6. Хирургия почечных артерий при расслаивающих аневризмах и расслоениях аорты 146

Глава 7. Тактика хирургического лечения вазоренальной гипертонии у больных ишемической болезнью сердца и сосудисто-мозговой недостаточностью 157

7.1. Тактика хирургического лечения вазоренальной гипертонии у больных ИБС 157

7.2. Тактика хирургического лечения вазоренальной гипертонии у больных с сосудисто-мозговой недостаточностью 164

Глава 8. Хирургия аневризм почечных артерий 168

8.1. Характеристика аневризм почечных артерий 168

8.2. Хирургическая тактика при аневризмах почечных артерий 170

Глава 9. Хирургическое лечение артериовенозных соустий и ложных аневризм почечных артерий 184

Глава 10. Повторные и атипичные операции на почечных артериях 195

10.1. Аорто-почечное репротезирование 196

10.2. Подвздошно-ренальное протезирование 200

10.3. Мезентерико-ренальное шунтирование 204

10.4. Спленоренальный анастомоз 209

10.5. Аутотрансплантация почки 217

Глава 11. Результаты хирургического лечения больных вазоренальной гипертензией 221

Глава 12. Медикаментозное лечение вазоренальной гипертензии 229

Литература 236

Глава 3

Общие вопросы хирургии почечных артерий

3.1. ПОКАЗАНИЯ И ПРОТИВОПОКАЗАНИЯ

Наличие у больного артериальной гипертензии с выявленным стенозом или аневризмой почечной артерии является показанием к операции.

Стеноз мы считаем гемодинамически значимым при сужении просвета артерии на 50 % и более по данным ангиографии или томографических методов исследования, сопровождавшегося артериальной гипертензией со снижением функции почки или без такового по результатам изотопного исследования.

В связи с успехами чрескожной транслюминальной ангиопластики больные с вазоренальной гипертонией должны в первую очередь рассматриваться с позиций возможности выполнения у них ангиопластики. Малая травматичность и высокая эффективность этого метода лечения больных вазоренальной гипертонией в настоящее время не вызывает сомнений.

Однако при некоторых вариантах патологии почечных артерий выполнить радикально ангиопластику не удается, а иногда она противопоказана. Этому контингенту больных показано выполнение хирургической реваскуляризации почки.

Таким образом, *абсолютными показаниями к хирургическому лечению* больных вазоренальной гипертензией остаются:

1) диффузное поражение почечных артерий;
2) аневризмы почечных артерий;
3) артериовенозные соустья почечных артерий;
4) рестенозы почечных артерий после ранее произведенных ангиопластик;
5) стеноз почечных артерий в сочетании с хирургической патологией брюшной аорты (окклюзионные поражения, аневризмы).

Противопоказаниями к хирургическому лечению вазоренальной гипертонии является наличие у больного тяжелых нарушений функции жизненноважных органов и систем, делающих невозможным проведение у него хирургического вмешательства. Например, выраженные сердечная недостаточность, печеночная недостаточность, легочная недостаточность в стадии суб- или декомпенса-

ции, острый или подострый период инфаркта миокарда или инсульта, грубые остаточные явления после ранее перенесенного нарушения мозгового кровообращения, онкологические заболевания. Операцию опасно проводить при наличии у больного несанированного очага хронической инфекции, обострения аортоартериита, пиелонефрита, цистита и простатита, изменений в формуле крови, характерных для инфекционного воспалительного процесса.

Конечно, перечисленные противопоказания не становятся таковыми после проведенного лечения, направленного на их ликвидацию или уменьшение степени выраженности.

Следовательно, при должной подготовке больного к лечению с учетом возможностей ангиопластики и хирургии круг пациентов, которым отказано в радикальной медицинской помощи, может быть значительно сужен.

При наличии у больного признаков хронической почечной недостаточности, проявляющейся не только нарушением функции почек, но и накоплением шлаков крови (увеличения креатинина и азота мочевины) реваскуляризация почки может дать клинический эффект, если почечная недостаточность не обусловлена нефросклерозом. У этих больных показания к почечной ангиопластике должны быть расширены, и в случае ее неуспеха показана хирургическая реваскуляризация почки и только в тех стационарах, где имеется возможность проведения гемодиализа.

Особое внимание следует уделять больным с распространенным поражением сердечно-сосудистой системы при, так называемом, «мультифокальном» атеросклерозе или аортоартериите. Здесь встает вопрос не столько о показаниях к операции (они есть при наличии вазоренальной гипертонии), как о том, что реваскуляризировать первым этапом, а что вторым, или операцию делать в один этап.

Выполнение одномоментной реконструкции аорто-подвздошного сегмента и почечных артерий осуществляем из одного доступа, что выгоднее для больного, чем разбивать это вмешательство на два этапа. Чаще всего производимое при этом шунтирование почечных артерий от протеза аорты благоприятно сказывается и на отдаленные результаты операции, поскольку не приходится вшивать протез почечной артерии в резко измененную стенку аорты.

3.2. ВЫБОР МЕТОДА РЕКОНСТРУКЦИИ ПОЧЕЧНОЙ АРТЕРИИ

Вопрос о выборе хирургической тактики при реконструкции почечной артерии во многом зависит от направления хирургической школы, концепции оперирующего хирурга и его опыта. В то же время при определенном типе поражения почечных артерий можно рекомендовать наиболее хорошо себя проявившие операции в плане отдаленных результатов.

Хотя при устьевом стенозе почечных артерий оптимальным методом лечения является ангиопластика, оперативные вмешательства продолжают выполняться при отсутствии опыта применения рентгенохирургии в стационаре и при

сочетанной патологии, когда реконструкцию почечной артерии рационально выполнить одномоментно с протезированием аорты или других артерий из одного доступа.

При выборе вида хирургического вмешательства при устьевом стенозе почечной артерии на фоне атеросклероза оптимальными вариантами реконструкции являются чрезаортальная эндартерэктомия, протезирование или шунтирование почечной артерии, а также реплантация ее в аорту (табл. 3.1).

Таблица 3.1

Возможные виды хирургического вмешательства в зависимости от локализации поражения

Локализация поражения ПА	Вид операции				
	ЧА ЭАЭ	пластика	реимплантация	шунтирование	протезирование
Устье	+	+	+	+	+
Ствол	-	+	±	+	+
Бифуркация	-	+	-	+	+
Ветви	-	+	-	+	+
Диффузное поражение	-	-	-	+	+

Примечание: ПА-почечная артерия; ЧА ЭАЭ — чрезаортальная эндартерэктомия

При аортоартерииите эндартерктомия не показана. Наиболее эффективным методом реконструкции почечной артерии в этих случаях является ее протезирование или шунтирование. Протяженная локализация стеноза артерии выступает показанием к протезирующей операции. Выбор метода хирургической реконструкции при фиброзно-мышечной дисплазии зависит от локальности и расположения стеноза или аневризмы. При локальном поражении может быть выполнена резекция измененного участка почечной артерии с анастомозом конец в конец или реплантация в аорту. При диффузном — показано ее протезирование.

Независимо от причины стеноза почечной артерии при локализации поражения в месте деления артерии на вторичные или третичные ветви и при вовлечения их в патологический процесс показано выполнение пластической операции с возможным применением аутовенозного или ксеноматериала.

3.3. ХИРУРГИЧЕСКИЕ ДОСТУПЫ К ПОЧЕЧНЫМ АРТЕРИЯМ

Существуют два принципиально различных вида доступа к почечным артериям: внебрюшинный — торакофренолюмботомия и чрезбрюшинный — продольная или поперечная лапаротомия. Каждый из них имеет свои преимущества и недостатки.

Внебрюшинные доступы

Торакофренолюмботомия слева. Этот доступ обеспечивает отличный обзор всей брюшной аорты и ее ветвей за исключением правой почечной артерии, реконструкцию которой из этого доступа выполнить крайне трудно. Однако торакофренолюмботомия, выполненная справа, дает хорошую экспозицию правой почечной артерии. Преимуществом всех забрюшинных доступов является меньшая частота пареза кишечника, чем при лапаротомном доступе. К относительному их недостатку можно отнести бóльшую травматичность при задействовании плевральной полости.

При торакофренолюмботомии слева больного укладывают на операционный стол на правый бок с углом между плоскостью спины и стола в 60° Левая рука должна быть отведена вверх и фиксирована за стойку над головой пациента. Под поясницей — валик, таз расположен горизонтально или наклонен вправо.

Кожный разрез по 10 межреберью начинаем от задней подмышечной линии и ведем по направлению к пупку до прямой мышцы живота (рис.3.1).

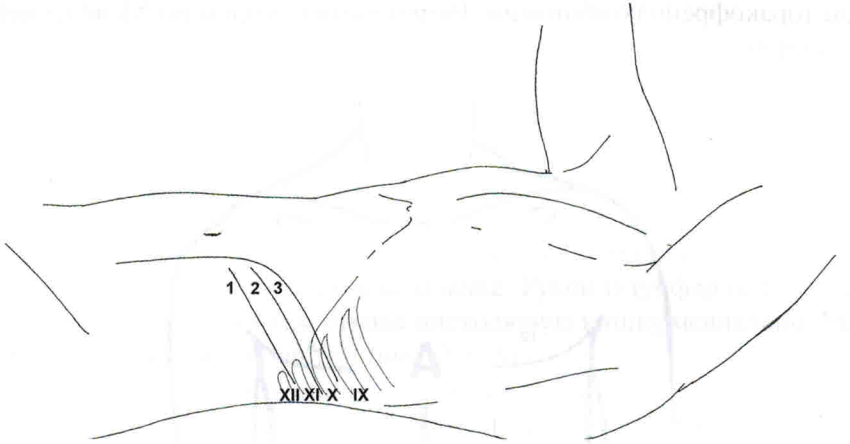

Рис. 3.1. Схема внебрюшинных доступов к левой почечной артерии

Рассекаем послойно подкожную клетчатку, межреберные мышцы, мышцы брюшной стенки до наружного края влагалища прямой мышцы живота. Вскрываем левую плевральную полость и пересекаем хрящ реберной дуги. Далее осторожно тупо с помощью тупферов и руками отслаиваем брюшину от боковой стенки живота и диафрагмы. При этом надо стремиться не вскрыть брюшную полость и не травмировать легко ранимую селезенку. Иногда в месте расположения селезенки фиксация брюшины бывает более выраженной за счет множества сосудов, идущих в этой зоне. Здесь надо быть особенно осторожным, и при малейшем сомнении в травме селезенки надо вскрыть брюшину для ее ревизии.

Торакофренолюмботомия справа. Укладка больного, разрез кожи, мышц и диафрагмы аналогичны левостороннему доступу (рис. 3.1), но только с противоположной стороны. При выделении брюшинного мешка следует проявлять осторожность в области печени, не повреждая ее. Также надо быть внимательный

ным при подходе к аорте, ибо здесь на пути расположена нижняя полая вена с многочисленными легко травмируемыми поясничными ветвями. Полую вену мобилизуем от поясничных ветвей на необходимом для бокового отжатия аорты расстоянии. При этом удобнее и быстрее пользоваться сосудистыми клипсами. Вену отводим кверху и медиально крючками вместе с брюшинным мешком. В месте будущего отжатия аорты приходится перевязывать и пересекать 1—3 люмбальные артерии. Аорту освобождаем от окружающих тканей и отжимаем по правой боковой стенке. Почечную артерию выделяем типично, помня, что она проходит под полой веной и выше почечной вены. Выделение аорты выше почечной артерии удобнее, поскольку окружающая клетчатка здесь более рыхлая и при мобилизации нижней полой вены приходится пересекать меньшее количество люмбальных вен.

Френолюмботомия (или расширенная люмботомия). Для уменьшения травматичности доступа экспозицию почечной артерии и аорты можно выполнить без вскрытия плевральной полости. Укладка больного производится как при торакофренолюмботомии. Разрез тканей делаем по XI межреберью от

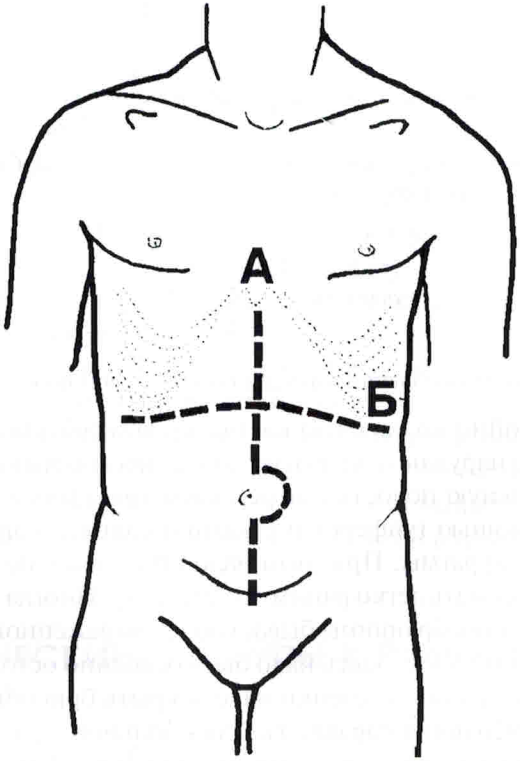

Рис. 3.2. Схема лапаротомных доступов к почечным артериям:

А — полная продольная лапаротомия; *Б* — поперечная лапаротомия

задней подмышечной линии до латерального края прямой мышцы живота (см. рис. 3.1) После рассечения косых мышц живота и межреберных мышц рассекаем диафрагму у места ее прикрепления. При этом не вскрываем плевральную полость. Далее типично осуществляем доступ к аорте и почечным артериям. При этом доступе возможны манипуляции на почечной артерии и аорте на уровне почечной артерии и дистальнее ее. Этот доступ может быть применен только у худощавых астеничных больных (см. рис. 3.1).

Лапаротомный доступ. Является оптимальным при одномоментной коррекции двух почечных артерий. Основным его преимуществом является удобство выполнения реконструкции не только на почечных артериях, но, при необходимости на инфраренальной аорте, нижней брыжеечной, подвздошных и бедренных артериях.

Предпочтительнее продольная полная срединная лапаротомия (рис. 3.2. А). У больных с широком реберным углом хорошую экспозицию можно получить через поперечную лапаротомию (рис. 3.2. Б). Мы пользуемся продольной лапаротомией, считая ее более физиологичной и удобной.

Экспозиция левой почечной артерии. После выведения поперечно-ободочной кишки с большим сальником вверх, тонкую кишку выводим из брюшной полости вправо. Кишки и сальник располагаем между смоченными теплым физиологическим раствором пеленками.

Нисходящую ободочную кишку отводим левой рукой медиально, натягивая брюшину по ее латеральному краю. В этом месте коагулятором рассекаем брюшину, начиная от левой подвздошной артерии, направляя разрез вверх через селезеночный угол кишки и далее к селезенке. Рукой и тупфером тупо расслаиваем забрюшинную клетчатку, отводя нисходящую кишку медиально. Мелкие кровоточащие сосуды коагулируем (рис. 3.3, А).

На уровне селезеночного угла толстой кишки надо быть особенно осторожным, чтобы не ранить селезенку. Обычно здесь проходит складка брюшины между нижним полюсом селезенки и диафрагмой. Нежно отводя селезенку на себя, т.е. медиально, коагулятором или ножницами рассекаем эту связку. Далее продолжаем отделение брюшины от диафрагмы вплоть до ее ножки, прикрывающей аорту.

Правой рукой тупо мобилизуем забрюшинную клетчатку от мышц, начиная от таза и заканчивая диафрагмой. Экспозицию завершаем после появления в ране аорты, прикрытой жировой клетчаткой. Висцеральные органы, а также мочеточник, отводим медиально, прикрывая их пеленкой, смоченной теплым физиологическим раствором.

Почечную артерию и левую полуокружность аорты на уровне висцеральных ветвей мобилизуем от жировой клетчатки, которая обычно сильно васкуляризированна. При этом доступе почечная вена расположена ниже артерии и «уходит» в ткани медиально над аортой. Часто в нее впадает достаточно развитая поясничная вена, пересекающая левую часть аорты почти поперечно. Эту вену необходимо перевязать (рис. 3.3, Б.).

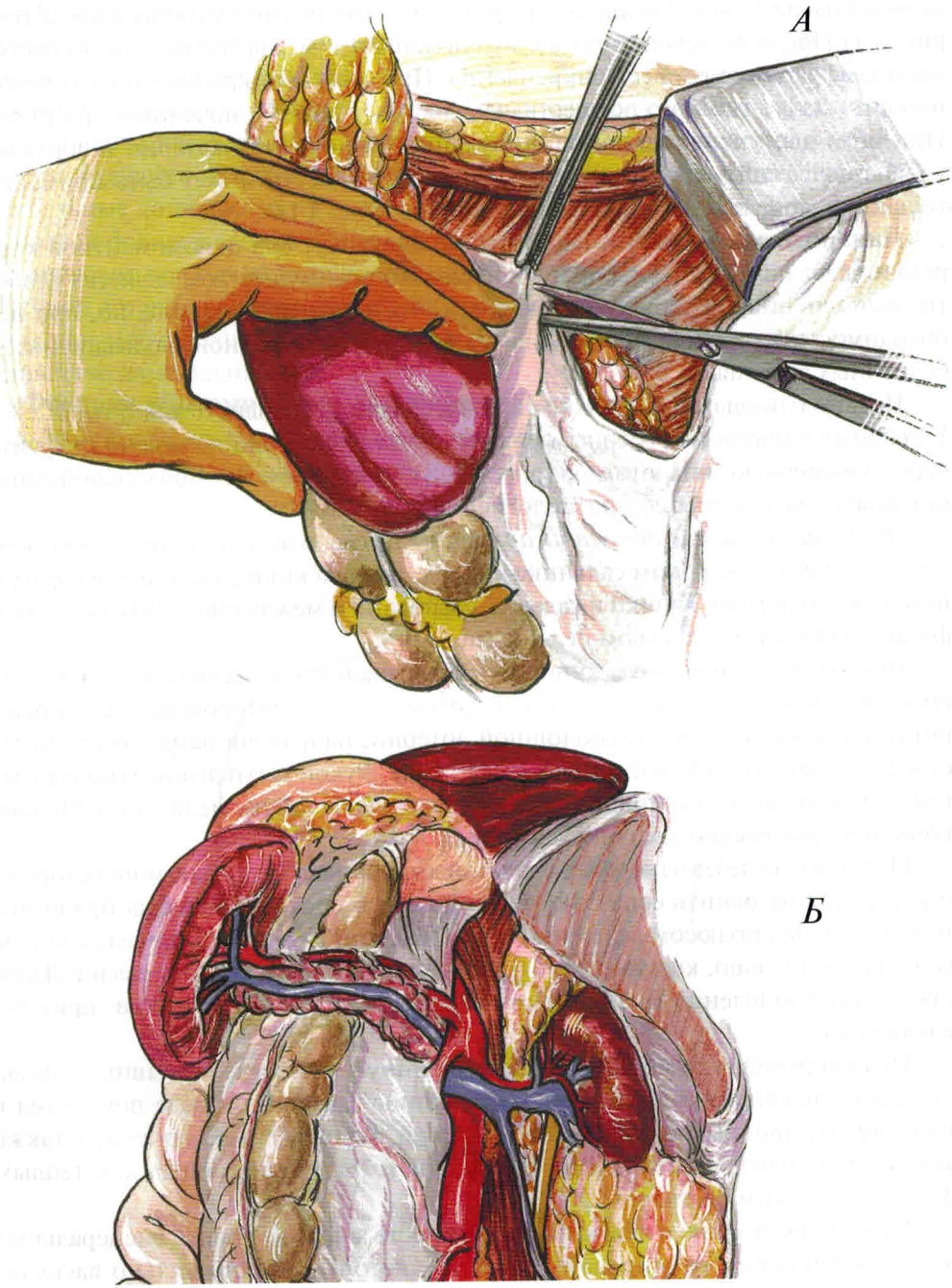

Рис. 3.3. Этапы лапаротомного доступа к левой почечной артерии:

1 – торакофренопараректальный доступ; ***2*** – торакофренолюмботомия; ***3*** – френолюмботомия

Экспозицию левой почечной артерии вместе с передне-левой стенкой брюшной аорты можно осуществить другим способом. После мобилизации нисходящей ободочной кишки и селезенки, правой рукой продолжаем разделение тканей между паранефральной клетчаткой (сзади) и брыжейкой кишки с поджелудочной железой (спереди). Внутренние органы отводим медиально, при этом особенно аккуратно работая в области поджелудочной железы. Мобилизацию прекращаем после появления в ране передне-левой стенки аорты, почечной вены и артерии. При этом мочеточник расположен слева от аорты, как и сама почка. Почечная артерия прикрыта спереди одноименной веной. Для экспозиции артерии необходимо отвести вену вниз, для чего требуется предварительная перевязка надпочечниковой вены, идущей кверху.

Экспозиция правой почечной артерии. Кишечник отводим влево с экспозицией правого латерального канала брюшной полости. Коагулятором рассекаем париетальную брюшину вдоль латерального края восходящей ободочной кишки, обходя печеночный угол кишки.

Восходящую ободочную кишку после мобилизации тупым путем отводим медиально. Далее производим мобилизацию двенадцатиперстной кишки путем рассечения брюшины справа вдоль ее нисходящей части, начиная от края малого сальника.

Двенадцатиперстную кишку отводим медиально до тех пор, пока не будет хорошо видна нижняя полая вена и аорта. Почечная артерия располагается позади почечной и нижней полой вен. Обе вены берем на держалки. Для лучшей экспозиции почечной артерии иногда необходимо перевязать надпочечниковую вену, препятствующей смещению почечной вены вниз. Почечную артерию выделяем из окружающих тканей в том месте, где предстоит накладывать анастомоз. Если необходимо выделить ее устье или начальный отдел, то для смещения нижней полой вены от аорты иногда возникает необходимость в перевязке 1—2 люмбальных вен на этом уровне (рис. 3.4).

Доступ к устьям почечных артерий. При реконструкции почечных артерий в области устьев мы используем более простой доступ из полной продольной лапаротомии. После лапаротомии с переходом на мечевидный отросток выводим из брюшной полости поперечно-ободочную кишку с большим сальником вверх, а тонкую кишку вправо. Кишку и сальник располагаем между смоченными теплым физиологическим раствором пеленками. Вскрываем задний листок брюшины на уровне почечной вены, которую мобилизуем, перевязывая и пересекая коллатерали. Выделяем аорту и начальные отделы почечных артерий. Из данного доступа можно мобилизовать почечные артерии на протяжении 2—3 см от устья, что является достаточным для выполнения эндартерэктомии из обеих почечных артерий, пластики или протезирования измененных сегментов.

Из этого доступа можно производить реконструкцию левой почечной артерии и на протяжении. Для этого производим рассечение париетальной брюшины над проекцией почечной артерии. При данном доступе почечная артерия расположена под веной (рис. 3.5). Однако ее выделение возможно осуществить

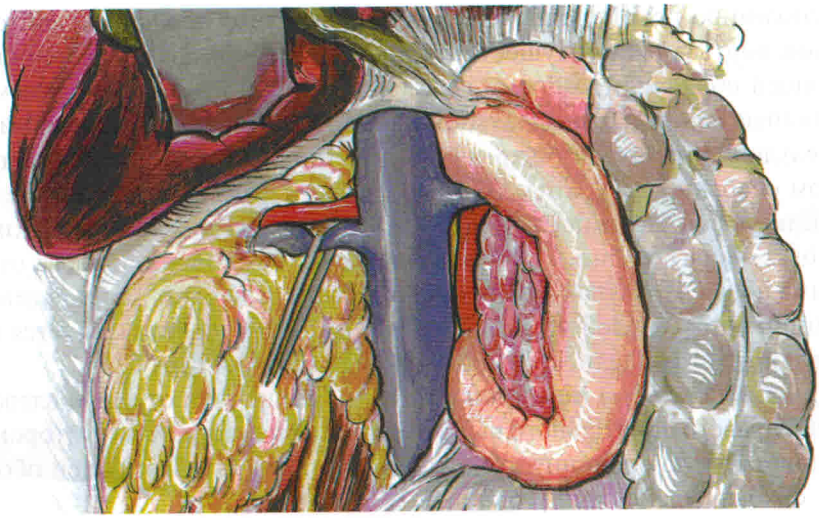

Рис. 3.4. Экспозиция правой почечной артерии из продольного лапаротомного доступа

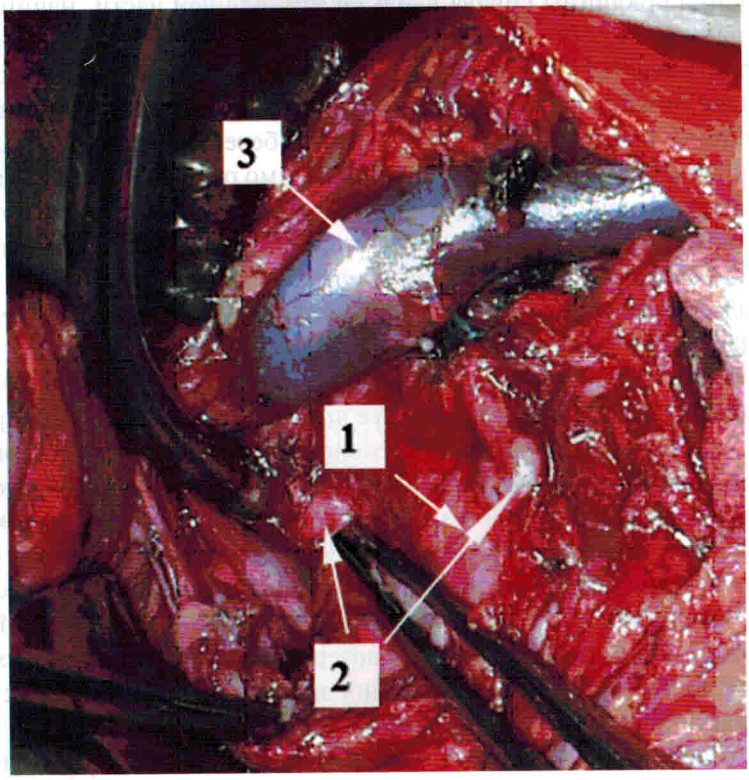

Рис. 3.5. Доступ к устьям почечных артерий через продольную лапаротомию (интраоперационное фото): 1 — аорта, 2 — почечные артерии, 3 — левая почечная вена

практически до ворот почки. Правая почечная артерия может быть выделена на протяжении только после мобилизации восходящей ободочной кишки, двенадцатиперстной кишки и печени.

3.4. ХИРУРГИЧЕСКАЯ ТЕХНИКА И ОСНОВНЫЕ ВИДЫ ОПЕРАЦИЙ НА ПОЧЕЧНЫХ АРТЕРИЯХ

Эндартерэктомия из почечных артерий. Техника ее значительно отличается в зависимости от доступа к почечной артерии. Наиболее распространенный вариант — эндартерэктомия методом выворачивания. Этот легче всего проводить из торакофренолюмботомного доступа. Билатеральную эндартерэктомию оптимальнее выполнять через срединный лапаротомный доступ.

Чрезаортальная эндартерэктомия из торакофренолюмботомного доступа. Мобилизуем аорту от окружающих тканей на уровне почечных артерий таким образом, чтобы можно было наложить зажим для пристеночного отжатия аорты. Почечную артерию выделяем из окружающих тканей дистальнее бляшки на 1—1,5 см. Здесь нельзя не оставить не коагулированными небольшие надпочечниковые артерии и вены. При выделении аорты обращаем внимание на близкое расположение вверху верхней брыжеечной артерии. Аорту по задней стенке необходимо выделить на 1 см от устья почечной артерии. Основная мобилизация аорты идет по боковой стенке. После измерения кровотока по почечной артерии и введения гепарина в общий кровоток, аорту пристеночно отжимаем зажимом так, чтобы в центре оказалась почечная артерия. При этом просвет аорты, как правило, перекрывается на 2/3. На почечную артерию, отступя 1 см от конца бляшки, накладываем зажим. Аорту вскрываем полулунным разрезом 20—25 мм отступя 8—10 мм от устья почечной артерии (рис. 3.6, А).

Лопаточкой для эндартерэктомии по направлению к почечной артерии отслаиваем интиму аорты. Затем проводим диссектор под отслоенной интимой аорты по боковой и задней частям отжатой аорты в окружности устья почечной артерии. Измененную интиму аорты над диссектором пересекаем скальпелем и отслаиваем лопаточкой в сторону почечной артерии. Отслоенную по всей окружности устья почечной артерии интиму аорты захватываем пинцетом. Лопаточкой продолжаем отслаивать бляшку от медии в почечную артерию. При этом проводим осторожное вращательное движение, тем самым отделяя бляшку в почечной артерии по всей окружности просвета (рис. 3.6, Б). В это время ассистент с помощью зажима, наложенного на почечную артерию, подтягивает ее ствол к аорте. Тем самым хирург тракционным движением, натягивая отслоенную интиму аорты, выворачивает артерию как чулок и, помогая лопаткой, осторожно отслаивает бляшку из вывернутой артерии до неизмененных ее отделов.

Эндартерэктомический слепок можно отделить полностью до неизмененной интимы, которая сама сойдет «на нет», либо интиму надо аккуратно отрезать микроножницами, не допуская ее отслойки в дистальном направлении. После

Глава 9

Хирургическое лечение артериовенозных соустий и ложных аневризм почечных артерий

Артериовенозное соустье или артериовенозная аневризма чаще всего образуется после ранения сосудов или неудачного хирургического вмешательства. Особенностью анатомии при этом является увеличенная в диаметре, пульсирующая почечная вена с утолщенной стенкой. При пальпации места соустья можно определить дрожание.

Данная патология наблюдаются при проникающих ранениях брюшной полости острыми, колющими предметами, в результате чего происходит ранение стенки рядом лежащих крупных сосудистых стволов (аорта, нижняя полая вена висцеральные сосуды). При ревизии брюшной полости общие хирурги, как правило, не находят эту патологию, так как основное их внимание приковано к внутренним органам брюшной полости и зачастую имбибиция кровью заднего листка брюшины мешает выполнить адекватную ревизию и выявить ранение в области аорты и нижней полой вены, забрюшинно расположенных висцеральных сосудов. Через несколько месяцев после выписки из стационара такие больные начинают предъявлять жалобы на быструю утомляемость, одышку, сердцебиение, слабость в нижних конечностях, что связано с образованием артериовенозной аневризмы и свища, в результате чего происходит прямой сброс крови из артериальной системы в венозную. В более поздние сроки возникает декомпенсация кровообращения, кардиомегалия. Повторные вмешательства в этой зоне сопряжены с техническими трудностями из-за спаек и перипроцесса. Поэтому, некоторые специалисты при небольших и единичных артериовенозных свищах выполняют рентгенэндоваскулярную окклюзию свища, а при более обширных дефектах применяют эндопротезирование.

Существуют два способа радикального лечения свищей и артериовенозных аневризм. Первый — это рентгенэндоваскулярное стентирование стент-графтом с выключением аневризмы из кровотока, но с ее сохранением на месте или закрытие артериовенозного соустья специальными устройствами.

Второй метод — хирургическое вмешательство, хотя и более инвазивное, но более радикальное и производимое с хорошим клиническим и гемодинами-

ческим эффектом. Радикальность хирургического подхода состоит в надежном восстановлении магистрального кровотока по почечной артерии и удалении аневризмы.

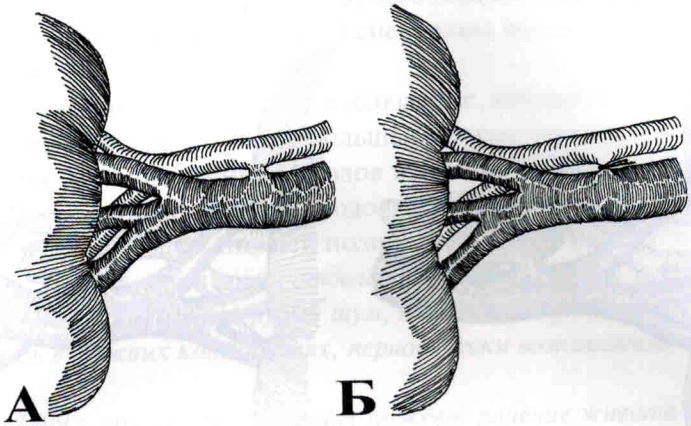

Рис. 9.1. Хирургическая тактика при небольших артериовенозных соустьях:
А — патология; *Б* — перевязка соустья

Описаны различные методы ликвидации артерио-венозных соустий и аневризм. Небольшое соустье можно перевязать, а большое — ушить после пересечения его на артерии и вене отдельно (рис. 9.1, 9.2).

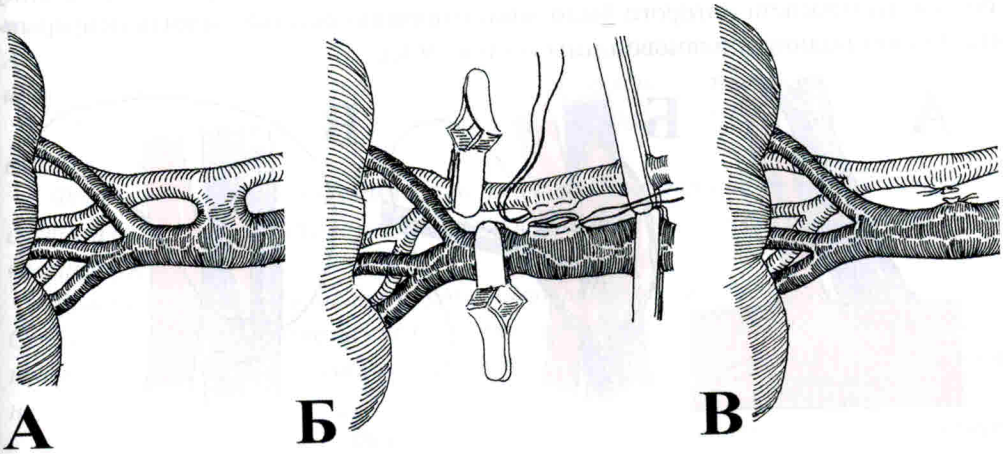

Рис. 9.2. Хирургическая тактика при больших артериовенозных соустьях:
А — патология; *Б* — прошивание дефекта в артерии и вене, *В* — конечный этап хирургического вмешательства

Другой метод ликвидации артериовенозного соустья заключается в выключении его из кровообращения. Для этого перевязываем артерию у аорты, а дистальный отдел почечной артерии протезируем, предварительно перевязав сосуд у места анастомоза (рис. 9.3).

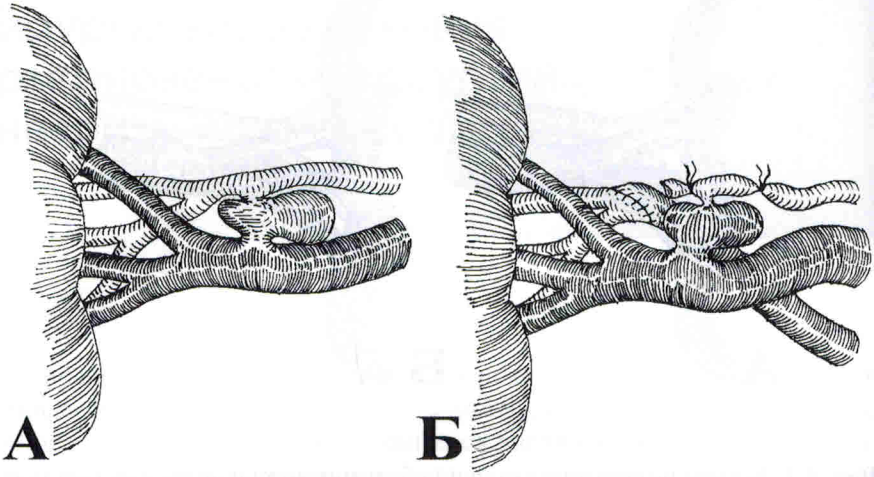

Рис. 9.3. Схема «выключения» из кровотока артериовенозного соустья:

А — патология; Б — конечный этап операции

Существует еще одна методика. Определив место соустья, выделив приводящие и отводящие участки артерии и вены, после пережатия сосудов вскрыть над соустьем вену или артерию и ушить фистулу изнутри сосуда. Затем стенку сосуда, из просвета которого было ликвидировано соустье, зашить непрерывным швом полипропиленовой нитью (рис. 9.4.).

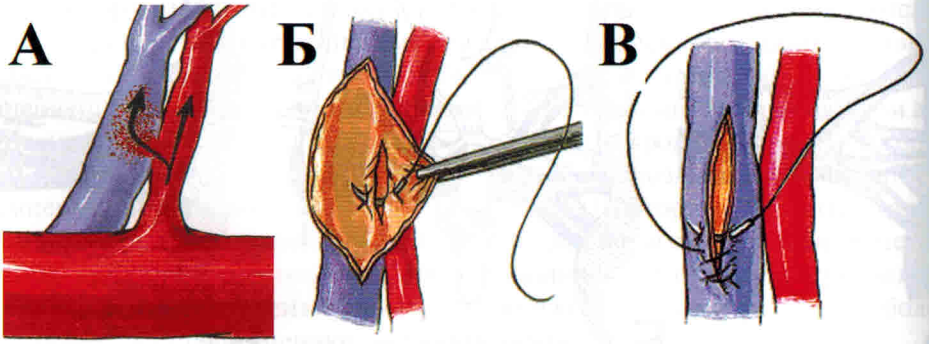

Рис. 9.4. Схема ликвидации артериовенозного соустья ушиванием дефекта изнутри одного из сосудов:

А — патология; Б — прошивание соустья изнутри вены; В — наложение шва на венозную стенку

Мы считаем наиболее радикальной и легко выполнимой именно эту методику, так как она не нуждается в мобилизации артерио-венозной аневризмы, которая обычно запаяна и требует длительного выделения с возможным кровотечением. Прошивание дефекта через просвет сосуда ликвидирует артерио-венозный сброс, мешок артериовенозной аневризмы впоследствии тромбируется и редуцируется.

Представляем вашему вниманию наблюдение, которое показывает преимущество этой методики, при которой большая артерио-венозная аневризма была ликвидирована без применения методов вспомогательного кровообращения и перфузии висцеральных ветвей, продолжительного трудоемкого выделения аневризматического мешка, нижней полой и почечных артерии и вены.

Больной Т., 19 лет, поступил в отделение хирургии аорты и ее ветвей РНЦХ РАМН 07.03.02 с жалобами на грубый шум, ощутимую пульсацию в области живота, слабость в нижних конечностях, периодически возникающие судороги в голенях.

В январе 1999 г. получил проникающее ножевое ранение живота (слева от пупка) с ранением желудка, поджелудочной железы, нижней полой вены. По месту жительства выполнена срединная лапаротомия, ушивание поврежденных органов. 30.01.02. в связи с формированием ложной аневризмы указанной зоны и аорто-кавальным сбросом предпринята попытка эмболизации свища доступом через правую бедренную артерию. В момент вмешательства произошло осложнение в виде миграции спирали в ствол легочной артерии. Выполнена экстренная передне-боковая торакотомия слева, эмболэктомия из левой легочной артерии.

При поступлении состояние больного средней тяжести, акроцианоз, умеренная одышка при бытовых нагрузках, перепады АД от 110/60 до 150/70 мм рт. ст. Аускультативно в проекции брюшной аорты выслушивается грубый систолический шум, проводящийся вдоль правого и левого края грудины, на шею, область спины.

ЭКГ — синусовый ритм, ЧСС 78 уд./мин. Нарушение внутрижелудочковой проводимости.

Фонокардиография: по левому краю грудины регистрируется низкоамплитудный систолический шум. В супраумбиликальной области — грубый систоло-диастолический шум.

Рентгенологически в малом круге кровообращения определяется гиперволемия. Сердце увеличено в обьеме за счет правого желудочка. По левому контуру сердечной тени выбухание ствола легочной артерии. Объем сердца 1025 см^3 (146% от нормы).

УЗИ брюшной полости: диаметр аорты на уровне купола диафрагмы составляет 1,8 см. Ход сосудов хорошо просматривается только в положении больного на левом боку. На уровне ворот печени визуализируется полостное образование диаметром 3,0 и 3,4 см. Локализация места соустья затруднена. В области ворот левой почки лоцируется расширенная вена диаметром 1,5 см. Чревный ствол и верхняя брыжеечная артерия не лоцируются.

ЭХОКГ показала конечно-диастолический размер левого желудочка — 6,8 см, конечно-систолический размер — 4,7 см. Пролапс митрального клапана.

УЗДГ — поддиафрагмальный отдел брюшной аорты диаметром 32 мм, (объемное полостное образование с выраженным турбулентным потоком), на уровне бифуркации диаметр аорты — 18 мм. В проекции нижней полой вены — объемное полостное образование до 1,9 — 2,1 см. Кровоток по артериям нижних конечностей в пределах нормы.

Ангиография: определяется большая артерио-венозная аневризма, через которую осуществляется сброс крови из аорты в левую почечную и нижнюю полую вены. Аневризма двухкамерная, мешотчатая размерами 15 × 8 см. Большая аневризма размерами 10 × 6 см, сообщается с аортой на уровне правой почечной артерии а меньшая размерами 3 × 4 см — сообщается с венозной системой. Диаметры чревного ствола, верхней брыжеечной артерии, почечных артерий без отклонений от нормы (рис. 9.5).

Клинический диагноз: посттравматическое аорто-кавальное соустье на уровне брюшного отдела аорты. Состояние после попытки эмболизации аорто-кавального свища и эмболэктомии из левой легочной артерии.

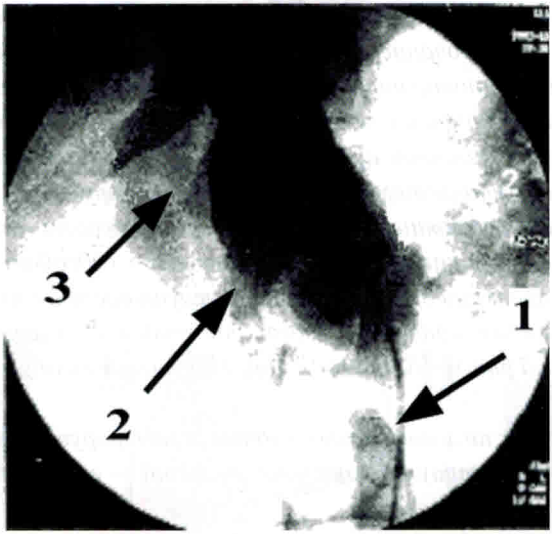

Рис. 9.5. Ангиограмма больного Т. до операции. Артерио-венозная аневризма:

1 — аорта; 2 — полость артериовенозной аневризмы; 3 — нижняя полая вена

25.03.02 выполнена операция: разобщение посттравматического аорто-кавального свища.

Торакофренопараректальным доступом по 7 межреберью слева выполнен доступ к торакоабдоминальному отделу аорты. При ревизии — аорта нормального размера, выраженный перипроцесс, пальпаторно — грубый систолический шум.

Выделены висцеральные ветви, аорта выше диафрагмы и ниже почечных артерий. На уровне почечных артерий визуализируется аневризматическое образование без четких границ (рис. 9.6).

Рис. 9.6. Этапы операции у больного Т. (интраоперационное фото). Выделена артериовенозная аневризма

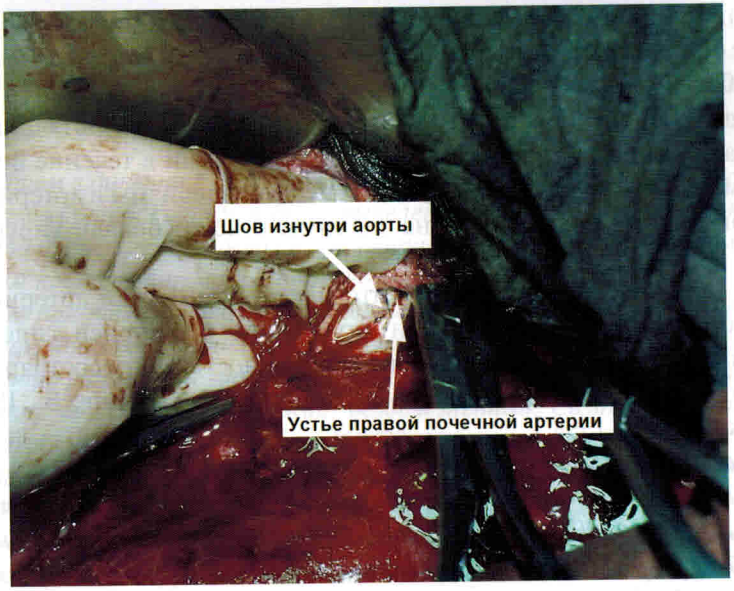

Рис. 9.7. Этапы операции у больного Т. (интраоперационное фото). Прошивание соустья изнутри аорты