ОГЛАВЛЕНИЕ

Условные сокращения 4
Предисловие 5
Глава 1. Общие вопросы хирургического лечения ранений шеи 6
Терминология и классификация 7
Глава 2. Хирургическая анатомия шеи 9
Описательная анатомия шеи 9
Фасции и клетчаточные пространства шеи 12
Области и треугольники шеи 17
Синтопия некоторых органов шеи 30
Глава 3. Особенности оказания медицинской помощи на догоспитальном этапе 35
Глава 4. Оказание помощи больным с ранениями шеи в стационаре 37
Хирургические доступы и техника ревизии органов шеи 39
Хирургическая тактика при изолированных повреждениях органов шеи . . 42
Тактика при сочетанных и закрытых повреждениях шеи 63
Лучевая диагностика повреждений шеи 70
Глава 5. Ведение больного в послеоперационном периоде 74
Литература 77

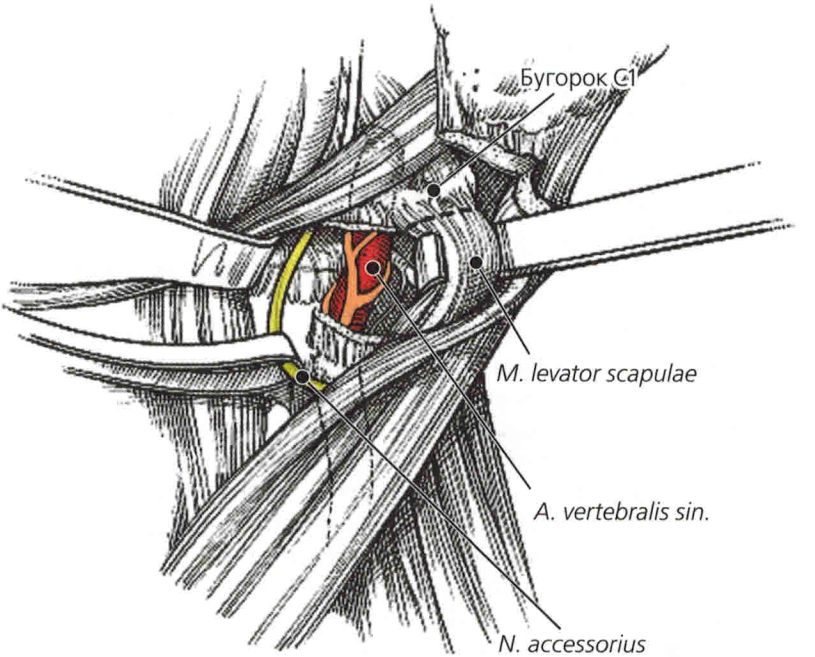

Рис. 27. Синтопия позвоночной артерии при переднем доступе к ней (Souba W. W., Fink M. P. [et al.], 2007)

рок C1 мобилизуется от нижнего края (рис. 27). У больных с короткой шеей с этой целью приходится пересекать кивательную мышцу. Отсечение сосцевидной головки кивательной мышцы позволяет значительно расширить операционное поле и уменьшить глубину раны. Все сегменты позвоночной артерии могут быть выделены через переднебоковой доступ, который открывает широкие возможности для ее мобилизации почти на всем протяжении. В случае повреждения позвоночной артерии в дистальном отделе для ее обнажения можно использовать латеральный доступ. Доступная ревизии часть позвоночной артерии проецируется в пересечении двух условно проведенных линий — горизонтальной, от угла нижней челюсти, и вертикальной, проведенной от наружного слухового прохода (рис. 28).

ХИРУРГИЧЕСКАЯ ТАКТИКА ПРИ ИЗОЛИРОВАННЫХ ПОВРЕЖДЕНИЯХ ОРГАНОВ ШЕИ

Повреждения магистральных артерий

При повреждении магистральных артерий шеи пострадавшему угрожает фатальная кровопотеря еще до того, как будет оказана медицинская помощь. Временный гемостаз (пальцевое прижатие, введение в рану катетера Фолея, давящая повязка и т. д.) предшествует транспортировке больного в операционную. Необходима немедленная и тщательная ревизия раны с использованием широкого до-

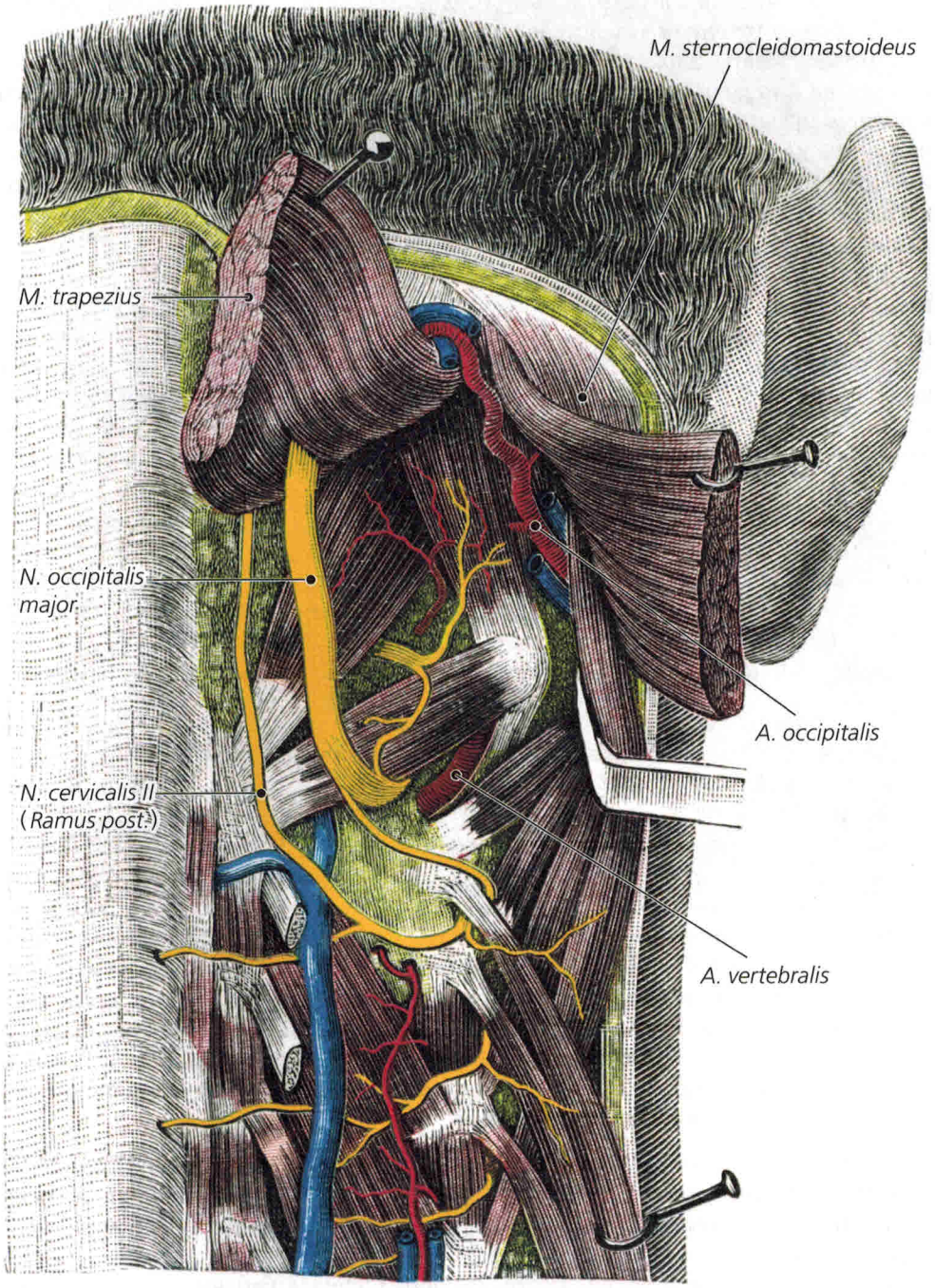

Рис. 28. Анатомия третьего сегмента позвоночной артерии (Testut L., Jacob O., 1909)

ступа. Повреждение магистральных сосудов шеи может не сопровождаться наружным кровотечением вследствие тампонады раневого канала гематомой, которая может иметь характер пульсирующей, компримируя жизненно важные органы, вплоть до развития стенотической асфиксии. Пульсирующая гематома со временем превращается в ложную аневризму (*aneurysma spurium*), что чревато нарушением целостности последней и массивным кровотечением. Эти осложнения могут быть предотвращены, если пострадавшего экстренно оперировать из широкого доступа, определяя источник кровотечения и надежно его устраняя. Манипуляции вслепую недопустимы.

Кровотечение из общей и внутренней сонных артерий может быть остановлено наложением лигатуры только в том случае, если нет возможности выполнить реконструктивное вмешательство (шов сосуда, пластика заплатой и пластическое замещение утраченного участка). К счастью, такая необходимость возникает весьма редко. По данным E. E. Moore, В. Н. Шевкуненко, Д. Я. Ярошевича, перевязка общей сонной артерии смертельна в 12—38 % случаев, а в 23—50 % случаев она приводит к тяжелым мозговым расстройствам. Если общая или внутренняя сонная артерия перевязывается у пострадавшего, находящегося в шоковом состоянии, то прогноз становится еще хуже: смертельные исходы возрастают до 60 %, а частота мозговых расстройств — до 75 %. По нашим данным, повреждения магистральных сосудов отмечены у 3,6 % больных с ранением шеи. Среди 19 пациентов с ранением сосудов шеи у 5 больных было выявлено изолированное повреждение, а у 14 — в сочетании с травмой других органов шеи.

Пристеночные повреждения магистральных сосудов устраняют сосудистым швом.

Больной Б., 55 лет, доставлен в противошоковый зал приемного отделения Городской больницы № 26 г. Санкт-Петербурга 11.10.2011 г. с диагнозом: «Рваная рана левой половины шеи. Шок II ст.». Травму получил на производстве металлическим предметом. В сознании. Кожные покровы бледные. Повязка обильно промокает кровью. Выполнен клинический минимум, произведена интубация трахеи и ИВЛ. Больной доставлен в операционную. Рана неправильной формы, с неровными краями, тупыми углами, размером 2,5 × 1,5 см. Из раны наблюдается интенсивное поступление алой крови. Временный гемостаз пальцевым прижатием. Доступом по Разумовскому слева выполнена ревизия органов шеи. Выявлен продольный линейный дефект (длиной 2 см) наружной сонной артерии в области проксимального сегмента (рис. 29). Временный гемостаз осуществлен наложением сосудистых зажимов. Рана артерии адаптирована, наложен непрерывный сосудистый шов. Стеноз просвета артерии не более 30 %. Восстановлен магистральный пульсирующий кровоток. Послеоперационный период протекал без осложнений. Пациент выписан на амбулаторное лечение.

При значительном дефекте сосуда возникает необходимость в аутовенозной пластике или аллопластике (рис. 30, 31). При этом операционная должна быть в обязательном порядке оснащена инструментарием для выполнения сосудистых операций.

Весьма опасны для жизни пострадавшего колотые ранения, проникающие в подключичную область, с повреждением подключичной артерии. Если при этом повреждается и плевра, то может возникнуть смертельное истечение крови в плев-

Рис. 29. Интраоперационное фото больного Б. Рваная рана левой половины шеи с повреждением наружной сонной артерии (дефект стенки разведен пинцетами)

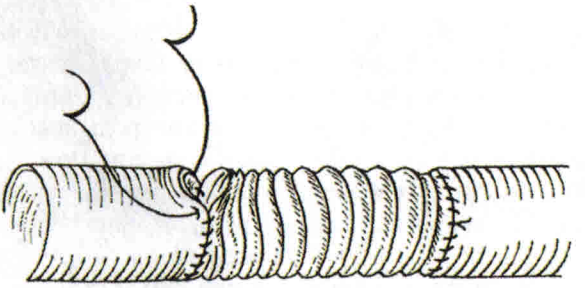

Рис. 30. Аллотрансплантат

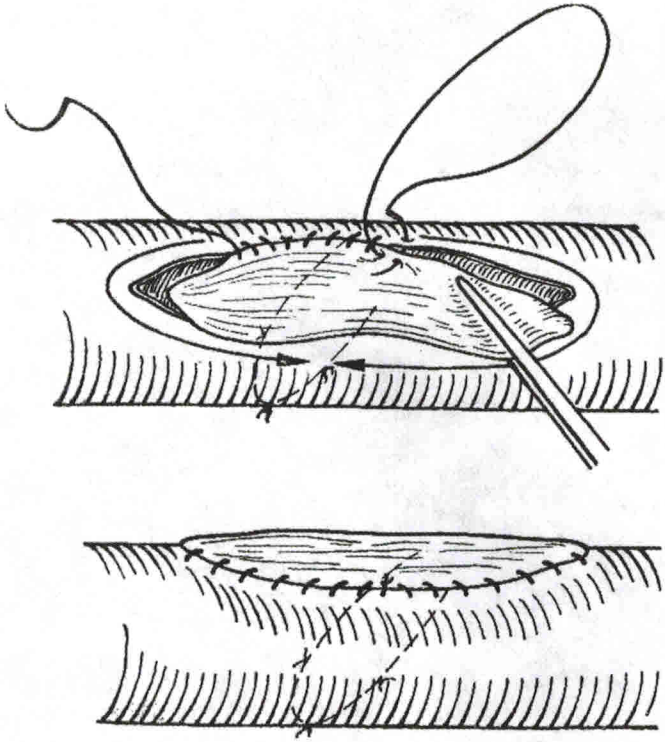

Рис. 31. Аутовенозная заплата

ральную полость. Для остановки кровотечения из подключичной артерии необходим достаточно широкий доступ. Он достигается перепиливанием ключицы проволочной пилой, экзартикуляцией грудинного конца ключицы и отведением его в сторону (данная манипуляция опасна повреждением подключичной вены) или выполнением срединной стернотомии.

Кровотечения из небольших сосудов останавливают лигированием. Такому же лигированию подлежит и поврежденная наружная сонная артерия. Наружную сонную артерию рекомендуется перевязывать после отхождения *a. thyroidea superior*.

При колото-резаных ранах шеи в проекции сосудистого пучка, а также наличии опухолевидного пульсирующего образования ревизию следует начинать дистальнее и проксимальнее повреждения. Это необходимо для контроля возможного профузного кровотечения. Обеспечив визуальный контроль неповрежденных отделов артерии (вены), наложив турникеты, сосудистый зажим, можно ревизовать область ранения. Это обеспечит «сухой» доступ к поврежденному участку сосуда. Следует помнить, что компрессия блуждающего нерва может привести к остановке сердца.

За исключением общей и внутренней сонных артерий, на шее можно перевязать все другие артериальные и венозные стволы, благодаря широко развитой системе анастомозов.

В ситуации, когда перевязка общей сонной артерии выполняется по жизненным показаниям, кровоснабжение восстанавливается за счет анастомозов между:

1) правой и левой наружной сонной артерией (НСА);
2) НСА и подключичной артерией;
3) НСА и внутренней сонной артерией (ВСА);
4) правой и левой ВСА;
5) ВСА и базилярной артерией.

Повреждения позвоночной артерии

Несомненно, этот вид повреждений шеи является одной из труднейших проблем, стоящих перед хирургом. Изолированные ранения позвоночной артерии встречаются в практике хирурга крайне редко. В связи с анатомией расположения артерии повреждение ее происходит преимущественно при глубоких колото-резаных ранениях, высокой энергии ранящего снаряда, например при огнестрельном ранении (рис. 32), или при массивной травме шеи, часто сопровождающейся сочетанным повреждением органов.

Правильный диагноз ранения позвоночной артерии до операции устанавливается исключительно редко, в лучшем случае предположительно, большинство этих повреждений проходят незамеченными, проявляя себя уже на стадии тяжелых осложнений (Леменев В. Л., 2005).

Хирургическое лечение повреждения позвоночной артерии при локализации повреждения в костном канале — одна из наиболее сложных задач экстренной хирургии. Сложности при попытке остановки кровотечения при таком ране-

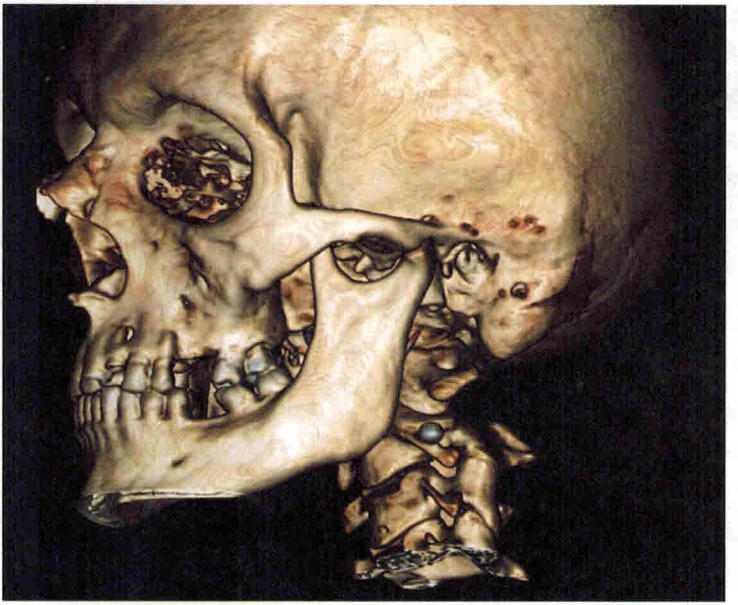

Рис. 32. Огнестрельное ранение шеи (МСКТ-реконструкция). В проекции позвоночной артерии определяется инородное тело (пуля)