УДК [616.711-009.7-07-08+616.833.2/.5-009.7-07-08](083.132) 01-МОН-2445
ББК 54.582.5-324я81+56.125.9-324я81
Б79

Авторы:
Котенко Константин Валентинович — д-р мед. наук, проф., заместитель управляющего делами Президента РФ, начальник Главного медицинского управления Управления делами Президента РФ, зав. кафедрой общественного здоровья и здравоохранения, восстановительной медицины с курсами клинической психологии и педагогики ФГБУ ДПО «Центральная государственная медицинская академия» Управления делами Президента РФ;
Епифанов Виталий Александрович — д-р мед. наук, проф. кафедры восстановительной медицины ГБОУ ВПО «Московский государственный медико-стоматологический университет им. А.И. Евдокимова» Минздрава России, заслуженный деятель науки РФ;
Епифанов Александр Витальевич — д-р мед. наук, проф., зав. кафедрой восстановительной медицины ГБОУ ВПО «Московский государственный медико-стоматологический университет им. А.И. Евдокимова» Минздрава России;
Корчажкина Наталья Борисовна — д-р мед. наук, проф., заместитель начальника Главного медицинского управления Управления делами Президента РФ, зав. кафедрой медицинской реабилитации, лечебной физкультуры, спортивной медицины, физиотерапии и курортологии ФГБУ ДПО «Центральная государственная медицинская академия» Управления делами Президента РФ.

Б79 **Боль в спине : диагностика и лечение** / К. В. Котенко [и др.]. — М. : ГЭОТАР-Медиа, 2016. — 528 с. : ил.

ISBN 978-5-9704-3861-9

Руководство посвящено междисциплинарной проблеме — диагностике и лечению боли в спине. В книге с современных позиций освещены факторы риска и механизмы поражения различных отделов позвоночника с учетом особенностей анатомии и биомеханики. Нейроортопедическое обследование пациента дополнено инструментальными методами исследования. С точки зрения сегодняшнего дня дано клинико-физиологическое обоснование применения различных средств восстановительного лечения на всех этапах заболевания. Описаны оригинальные методы восстановительного лечения при конкретных патобиомеханических изменениях мышечно-скелетной системы. Впервые включен в программу лечения метод кинезиотейпирования пораженных мышц. Приведенная информация защищена 7 авторскими свидетельствами и 9 патентами. Руководство хорошо иллюстрировано, что облегчает усвоение материала.

Предназначено для врачей-терапевтов, неврологов, ревматологов, травматологов-ортопедов, специалистов-реабилитологов (физиотерапевтов, психотерапевтов, врачей и инструкторов по лечебной физкультуре, массажистов и др.). Руководство будет полезно слушателям последипломного образования, а также студентам медицинских вузов.

УДК [616.711-009.7-07-08+616.833.2/.5-009.7-07-08](083.132)
ББК 54.582.5-324я81+56.125.9-324я81

Права на данное издание принадлежат ООО Издательская группа «ГЭОТАР-Медиа». Воспроизведение и распространение в каком бы то ни было виде части или целого издания не могут быть осуществлены без письменного разрешения ООО Издательская группа «ГЭОТАР-Медиа».

© Коллектив авторов, 2016
© ООО Издательская группа «ГЭОТАР-Медиа», 2016
© ООО Издательская группа «ГЭОТАР-Медиа», оформление, 2016

ISBN 978-5-9704-3861-9

ОГЛАВЛЕНИЕ

Список сокращений и условных обозначений 6
Предисловие 7

Глава 1. Анатомия и биомеханика позвоночного столба 14
1.1. Позвоночник как функциональная физиологическая система 14
1.2. Статические и биомеханические нарушения при дегенеративно-дистрофических процессах в позвоночнике 45
1.2.1. Мышечно-скелетная система 52
1.2.2. Физиология боли 63
1.3. Болевой синдром 73

Глава 2. Нейроортопедическое обследование (диагностические тесты, принятые в вертеброневрологии) 84
2.1. Клинико-функциональные исследования 84
2.1.1. Анамнез 84
2.1.2. Возникновение боли 85
2.1.3. Осмотр и исследования кожных покровов 92
2.1.4. Исследования соединительной ткани 93
2.1.5. Исследование позвоночника в целом как осевого органа 94
2.1.6. Осмотр позы и положение конечностей пациента 106
2.1.7. Исследование мышечной системы 110
2.2. Дополнительные методы исследования 119

Глава 3. Восстановительное лечение при болях в спине 136
3.1. Регуляция локомоторной и висцеральной систем 136
3.2. Лечение хронической боли в спине 140
3.3. Принципы восстановительного лечения 147
3.4. Комплексное применение средств восстановительной терапии в лечении болей в спине 149
3.4.1. Двигательный режим 151
3.4.2. Медикаментозная терапия 153
3.4.3. Ортопедические методы лечения 158
3.4.4. Мануальная терапия 168
3.4.5. Лечебная физическая культура 210
3.4.6. Кинезиотейпирование 234
3.4.7. Массаж 237
3.4.8. Психокоррекция (психотерапия) 245
3.4.9. Биологическая обратная связь 248
3.4.10. Физиотерапия 249
3.4.11. Физические методы лечения 250

Глава 4. Клиника, диагностика и лечение шейного отдела позвоночника 252
4.1. Факторы развития неврологической патологии при шейном остеохондрозе 252
4.2. Клинико-диагностические исследования 255
4.3. Дополнительные методы исследования 262
4.4. Клинические синдромы остеохондроза 267
4.5. Лечебные мероприятия при патологии шейного отдела позвоночника 286
4.5.1. Медикаментозная терапия 286
4.5.2. Психотерапия 287
4.5.3. Ортопедические мероприятия 287
4.5.4. Мануальная терапия 288
4.5.5. Массаж 300
4.5.6. Лечебная физкультура 303
4.5.7. Кинезиотейпирование 317
4.5.8. Физиотерапия 318
Глава 5. Синдром плечелопаточного периартроза 319
5.1. Анатомо-биомеханические особенности плечевого сустава . . . 319
5.2. Клиника и диагностика плечелопаточного периартроза 327
5.3. Лечебные мероприятия при плечелопаточном периартрозе 339
5.3.1. Основная задача лечения 339
5.3.2. Медикаментозная терапия 340
5.3.3. Ортопедические мероприятия 340
5.3.4. Мануальная терапия 340
5.3.5. Лечебная физкультура 343
5.3.6. Кинезиотейпирование области плечевого сустава 351
5.3.7. Физиотерапия 353
Глава 6. Клиника, диагностика и лечение грудного отдела позвоночника . . . 354
6.1. Клинико-диагностические исследования 354
6.2. Клинические синдромы остеохондроза 361
6.3. Лечебные мероприятия при патологии грудного отдела позвоночника 366
6.3.1. Двигательный режим 367
6.3.2. Ортопедические мероприятия 367
6.3.3. Мануальная терапия 368
6.3.4. Массаж 379
6.3.5. Лечебная физкультура 381
6.3.6. Метод проприоцептивного нейромоторного облегчения . . . 381
6.3.7. Кинезиотейпирование 394
6.3.8. Физиотерапия 395

Глава 7. Клиника, диагностика и лечение пояснично-крестцового отдела позвоночника 396
7.1. Клинико-диагностические исследования 396
7.2. Клинические синдромы остеохондроза 424
7.3. Лечебные мероприятия при патологии поясничного отдела позвоночника 431
7.3.1. Медикаментнозная терапия 431
7.3.2. Ортопедические мероприятия 431
7.3.3. Мануальная терапия 434
7.3.4. Массаж 449
7.3.5. Лечебная физкультура 457
7.3.6. Метод проприоцептивного нейромоторного облегчения 470
7.3.7. Физиотерапия 481
Глава 8. Фибромиалгический синдром 482
8.1. Патогенетические аспекты формирования болевых мышечных синдромов 482
8.2. Характеристика фибромиалгического синдрома и факторы, провоцирующие его возникновение 484
8.3. Клинико-диагностические исследования 487
8.4. Критерии фибромиалгического синдрома 491
8.5. Классификация фибромиалгического синдрома 495
8.6. Лечебные мероприятия при фибромиалгическом синдроме 497
8.6.1. Медикаментозная терапия 497
8.6.2. Средства восстановительного лечения 497

Литература 521
Предметный указатель 525

расположенные или прилежащие к фасциям соединительнотканные участки. Они пальпируются прежде всего на спине и изменяют ее рельеф. При наличии соединительнотканных участков могут иметь место функциональные нарушения.

Соединительнотканные зоны, прилежащие к фасции, определяют посредством плоскостного смещения кожи или методом кожной складки. Плоскостное смещение кожи осуществляют вблизи фасции всегда на двух симметричных местах, без давления и без режущего ощущения. Для того чтобы выявить различия между сторонами, необходимо проводить исследование двумя руками. Смещение кожи осуществляют под прямым углом по направлению к краю кости. Исследование начинают от крестца, далее крестцово-подвздошные суставы, гребень подвздошной кости, нижнереберная дуга, спина, межлопаточная область. При методе кожной складки большим и остальными пальцами кисти образуют кожную складку и слегка оттягивают ее.

2.1.5. ОБСЛЕДОВАНИЕ ПОЗВОНОЧНИКА В ЦЕЛОМ КАК ОСЕВОГО ОРГАНА

Обследование позвоночника начинается с осмотра спины пациента При этом обращают внимание на:

а) конфигурацию и подвижность грудной клетки;

б) физиологические изгибы позвоночника;

в) деформацию позвоночника [сколиотическая установка, нарушение осанки, наклон таза (асимметрия тазового пояса)].

Нормальная осанка имеет 5 основных признаков.

Во фронтальной плоскости:

- Расположение остистых отростков тел позвонков по линии отвеса, опущенного от бугра затылочной кости и проходящего вдоль межягодичной области.
- Расположение надплечий на одном уровне.
- Расположение углов обеих лопаток на одном уровне.
- Равные треугольники (справа и слева), образуемые туловищем и свободно опущенными руками.
- Правильные изгибы позвоночника в сагиттальной плоскости.

В сагиттальной плоскости условная линия отвеса, совпадающая с центром тяжести, проходит через середину теменной области, передний край наружного слухового прохода, тела C_{VII} и Th_{XII} позвонков, передний отдел тела L_V и середину стопы. В сагиттальной плоскости физиологическими являются отклонения позвоночника от линии отвеса в грудной и крестцовом отделах кзади (кифоз), в шейном и поясничном отделах — кпереди (лордоз).

Вершина физиологического кифоза находится на уровне $Th_{VII-VIII}$, при этом кифоз имеет пологую дугу, сформированную 8–10 позвоночными сегментами (от Th_{II-III} до Th_{XI-XII}). Величина физиологического кифоза колеблется от 15° до 50° (Садофьева В.И., Roaf R., Rocher V.R., Stagnara R. et al.).

Величина физиологического поясничного лордоза составляет, по данным W.P. Bunnell, от 40° до 60°, а его вершина располагается на уровне L_{III-IV} позвонков.

По мнению В.А. Фафенрота, нарушение осанки — наиболее частый вариант неструктурных деформаций позвоночника, поддающихся волевой коррекции. Автор рассматривал нарушения осанки как самые ранние проявления дегенеративно-дистрофических заболеваний позвоночника, считая типы 5–7 плохо поддающимися волевой коррекции (табл. 2.5).

Таблица 2.5

Типы нарушений осанки

Тип нарушения осанки	Характерные клинические признаки
1. Сколиотическая осанка	Отклонение линии осистых отростков во фронтальной плоскости, сопровождающееся легкой асимметрией надплечий, углов лопаток, треугольников талии и позиции таза. Асимметрия исчезает при горизонтальном положении и при наклоне вперед. Сколиотическая осанка не сопровождается ротацией и торсией позвонков.
2. Сутулость	Усиление грудного кифоза на фоне нормального или сглаженного поясничного лордоза.
3. Круглая спина	Тотальный пологий кифоз, вершина кифоза смещена каудально, поясничный лордоз отсутствует.
4. Кругловогнутая спина	Увеличение всех физиологических сагиттальных изгибов позвоночника.
5. Плоская спина	Физиологические изгибы позвоночника сглажены или отсутствуют.
6. Плосковогнутая спина	Сглаженность или отсутствие грудного кифоза на фоне сохраненного или усиленного поясничного лордоза.
7. Плосковыпуклая спина	Отсутствие физиологического грудного кифоза на фоне патологического кифозирования поясничного отдела

Если в ответ на искривление пораженного отдела позвоночника происходит компенсаторное искривление в соседних, обычно верхних, отделах, то формируется S-образный сколиоз. При этом сохраняется гравитационная вертикаль: приспособление считается обеспеченным

(относительно адаптированная форма вертеброгенной деформации). В случае, когда в покое или после нагрузки (бытового или производственного характера) лежащие над пораженным ПДС отделы отклонены от гравитационной вертикали, формируется угловой сколиоз. В этих условиях приспособление недостаточное (дезаптированная форма вертебральной деформации), хорошая адаптация должна сохраняться не только в покое, но и после физической нагрузки (Попелянский Я.Ю., Веселовский В.П., Коган О.Г.).

Возможны и другие варианты возникновения сколиотической установки.

- В одних случаях спинномозговой корешок может натягиваться над грыжевым выпячиванием, расположенным медиально от корешка. В ответ на это создается рефлекторная мышечно-тоническая установка, при которой натяжение корешка уменьшается. Пациент наклоняется в больную сторону и образуется контрлатеральный сколиоз. В других случаях корешок может натягиваться над грыжевым выпячиванием, расположенным латерально, пациент отклоняется в противоположную сторону и сколиоз оказывается угловым гомологичным.
- При альтернирующем (переменном) сколиозе грыжевые выпячивания чаще всего располагаются парамедиально, иногда находят два грыжевых выпячивания.

Для определения выраженности дезадаптации всего позвоночного столба сколиотическую деформацию оценивают по отклонению головы от оси тела. Различают две степени сколиотической деформации: I степень — когда точка проекции головы не выходит за пределы стопы; II степень — когда она проецируется латеральнее стопы.

Выраженность самого сколиоза имеет 3 степени:

- I — сколиоз выявляется только при функциональных пробах и, в частности, при наклонах туловища в сагиттальной и фронтальной плоскостях;
- II — сколиоз хорошо определяется при осмотре у стоящего пациента, но он непостоянен и исчезает в положении лежа на животе;
- III — стойкий сколиоз, не исчезающий при положении пациента — лежа на животе; в ряде случаев деформация остается и по исчезновению болей — в течение месяцев и более года, вплоть до следующего болевого приступа.

Осмотр позвоночника в положении стоя рекомендуется дополнить исследованием в положении сидя и выяснить, насколько выпрямился лордоз в поясничной области, не сменился ли он кифозом, сидит пациент симметрично.

Нередко отмечаются нарушения формы грудной клетки, крыловидные лопатки, асимметричное положение плечевого пояса, контрактура плечевого сустава и др.

- Контрактура плечевого сустава чаще возникает вследствие контрактуры больших грудных мышц, когда теряется способность к поднятию рук кверху без того, чтобы не появился выраженный поясничный лордоз. Чтобы выявить этот дефект, следует посадить пациента спиной к стене с согнутыми ногами, он должен прислониться поясницей к стене (коррекция лордоза), затем поднять вперед и вверх руки и подвести их к стене. В этот момент выявляют поясничный лордоз, измеряют угол между поднятыми руками и стеной, что дает возможность определить контрактуру плечевых суставов в градусах (рис. 2.2).
- Необходимо обратить внимание на то, что увеличение шейного лордоза вызывает компенсаторное увеличение грудного кифоза, а также поясничного лордоза.
- Фиксированный грудной кифоз. При положении пациента лежа на спине рука врача подводится под его спину, приподнимая позвоночник; при этом движении пальцы совершенно не ощущают движения остистых отростков или их движение незначительно.

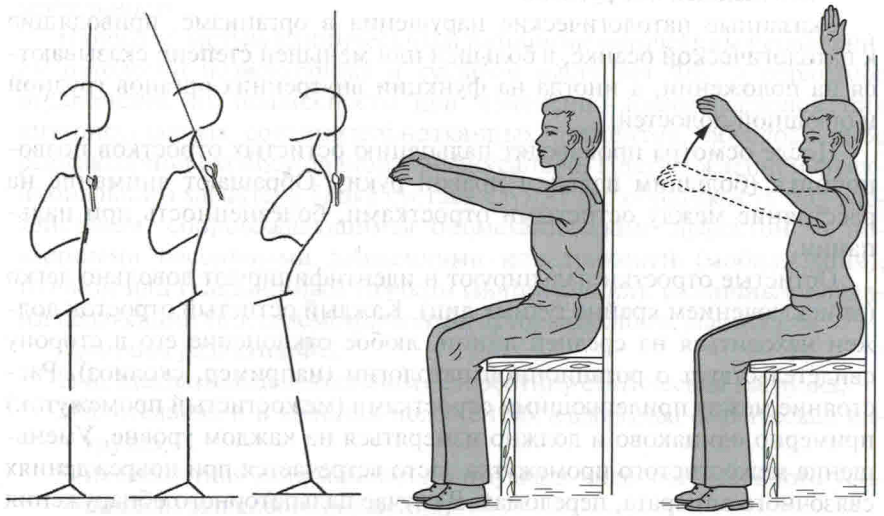

Рис. 2.2. Увеличение лордоза при контрактуре плечевого сустава: в положении стоя (а) и сидя (б)

Этой неподвижности часто сопутствует ограничение ротационных движений грудного отдела (выявляется в положении пациента сидя).

- Чрезмерный наклон таза. Передний край таза расположен ниже. Частая причина этого дефекта заключается в слабости больших ягодичных мышц и гиперфункции мышц-сгибателей бедра либо сокращении бертиньевой связки (*lig. ileofemorale*). Со временем может наступить фиксированное это состояние — развивается сгибательная контрактура тазобедренного сустава. Проба Томаса облегчает диагностику. Для этого у пациента, лежащего на спине, прижимают согнутую ногу к животу, при этом на угол контрактуры поднимается другая нога.
- Фиксированный поясничный лордоз исследуется по исчезновению лордоза при поднятии двух ног одновременно и прижатии их к животу.
- Контрактура седалищно-коленных мышц (*m. biceps femoris, m. semimembranosus, m. semitendinosus*) часто просматривается при обследовании. Характерные симптомы данной патологии — пациент не может достать кончиками пальцев рук пола или, сидя на полу с прямыми ногами (в коленных суставах), не может достать кончиков пальцев ног руками.

Указанные патологические нарушения в организме, приводящие к патологической осанке, в большей или меньшей степени сказываются на положении, а иногда на функции внутренних органов грудной и брюшной полостей.

После осмотра производят пальпацию остистых отростков позвоночника (большим пальцем правой руки). Обращают внимание на расстояние между остистыми отростками, болезненность при пальпации.

Остистые отростки пальпируют и идентифицируют довольно легко (за исключением крайне тучных лиц). Каждый остистый отросток должен находиться на средней линии, любое отклонение его в сторону свидетельствует о ротационной патологии (например, сколиоз). Расстояние между прилегающими отростками (межостистый промежуток) примерно одинаково и должно измеряться на каждом уровне. Уменьшение межостистого промежутка часто встречается при повреждениях связочного аппарата, переломах. В случае пальпаторного обнаружения отклонения от нормы его уровень определяют отсчитыванием остистых отростков от одного из ориентиров. Например, Th_I легко идентифицировать как наиболее выступающий отросток в верхней части грудного

отдела позвоночника. В поясничном отделе промежуток L_{IV}–S_V располагается на линии, соединяющей гребни подвздошных костей.

После обследования остистых отростков необходимо пропальпировать каждый из суставов позвоночника. Последние располагаются с обеих сторон между остистыми отростками примерно на 2,5 см кнаружи от них. Хотя сами суставы расположены под околопозвоночными мышцами и могут быть непосредственно пропальпированы, болезненность и спазм вышележащих мышц указывают на патологию данных структур. Последним пальпируют копчик, который может быть очень болезненным вследствие удара, падения (застарелой травмы) и даже при отсутствии перелома.

Проводится тест на упругость («пружинистость»). Положение пациента — лежа на животе. Врач пальпирует суставные отростки исследуемых позвонков указательным и средним пальцами (рис. 2.3). Локтевым краем противоположной кисти, расположенной перпендикулярно пальцам, осуществляет ритмичные легкие надавливания (толчки) в заднепереднем направлении. В норме ощущается «пружинистость» или упругое сопротивление нагрузке со стороны суставных отростков. Признаками нарушения сегментарной подвижности могут быть как снижение, так и увеличение упругого сопротивления, характерные для функциональных блокад или возникшей недавно гипермобильности.

Наиболее частым клиническим и патобиомеханическим проявлением патологии позвоночника и суставов выступает ФБ — обратимое ограничение их подвижности при изменении взаиморасположения внутрисуставных соединительнотканных элементов, обусловленное рефлекторной околосуставной миофиксацией. Подтверждением функционального характера блока сустава служит его обратимость под воздействием, сопровождающимся биомеханическим эффектом — повторными пассивными движениями или тракцией (мобилизация), толчком или тракционным толчком (манипуляция), различными видами релаксации (постизометрическая, ауторелаксация, массаж).

Причины развития ФБ:

1) неадекватная двигательному стереотипу статическая нагрузка;
2) длительная и в крайних положениях адекватная статическая нагрузка;
3) неадекватная динамическая нагрузка в виде значительного усилия или рывкового движения;
4) пассивное перерастяжение;
5) ноцицептивные рефлекторные влияния (висцеромоторные, вертебромоторные, сенсорно-моторные) при заболеваниях позво-

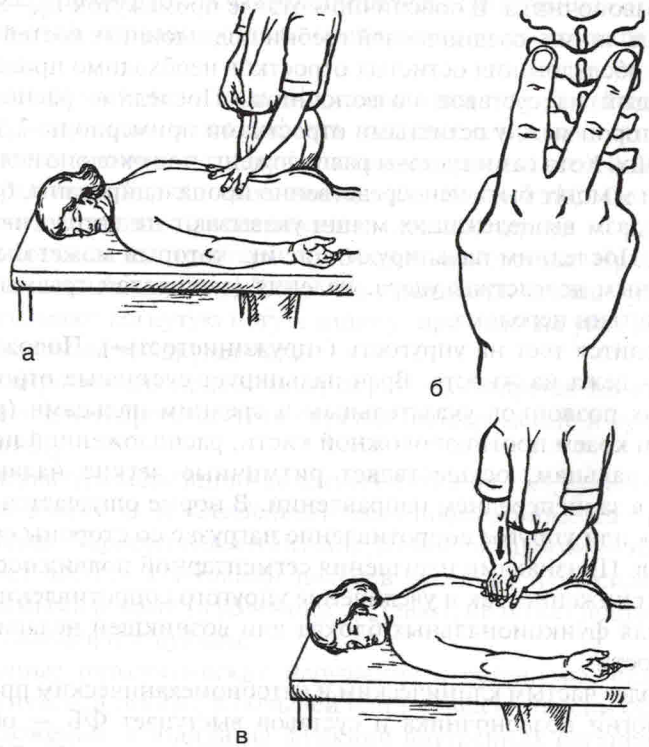

Рис. 2.3. Исследование пружинящим надавливанием (Lewit K.): а — два пальца руки располагаются на поперечных отростках позвонка во избежание давления на остистые отростки; б — детальное изображение этого положения; в — пружинящее давление руки передается через локтевой край ее кисти на пальцы другой руки

ночника, внутренних органов, спинного мозга, его оболочек и корешков;

б) моторно-трофическая недостаточность при обездвиженности (гипсовая повязка и т.д.) (рис. 2.4).

Для оценки локального ФБ целесообразно использовать следующие характеристики:

а) направление ФБ (F — флексия, E — экстензия, LF — латерофлексия, R — ротация и др.);

б) степень ограничения подвижности:
- 1-я степень — минимальная;
- 2-я степень — умеренная (менее 1/2 нормального объема);
- 3-я степень — значительная (более 1/2 нормального объема);

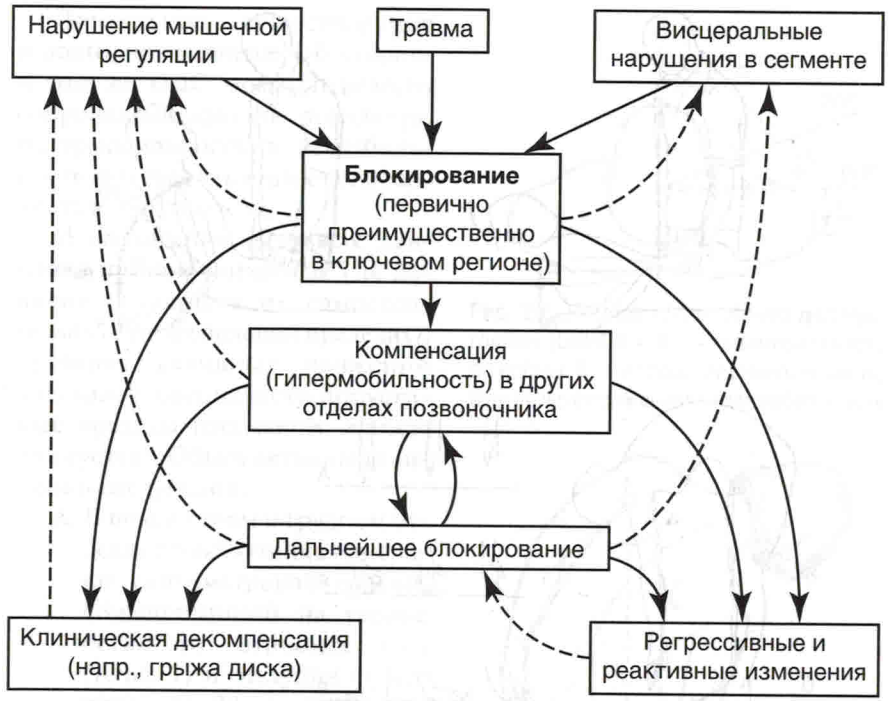

Рис. 2.4. Патогенетические причинно-следственные связи функциональных нарушений позвоночника (Lewit K.)

в) степень болезненности движений:
- 1-я степень — незначительная по силе боль;
- 2-я степень — умеренная боль, сопровождающаяся усилением имеющегося в покое напряжения мышц;
- 3-я степень — значительная боль, сопровождающаяся как усилением локального, так и усилением или появлением регионарного напряжения мышц, а также нередко мимической реакции, стона и др.

Такая расширенная характеристика ФБ способствует более дифференцированному подходу к выбору адекватных способов мануальной терапии, решению вопроса о приоритетности устранения ФБ и о его патогенном или компенсаторном характере.

С локальным ФБ генетически связано другое патобиомеханическое проявление — локальная гипермобильность (т.е. обратимое увеличение объема движений в суставах позвоночника в виде усиления латеро-латерального, дорсовентрального и вентродорсального смещения при ФБ

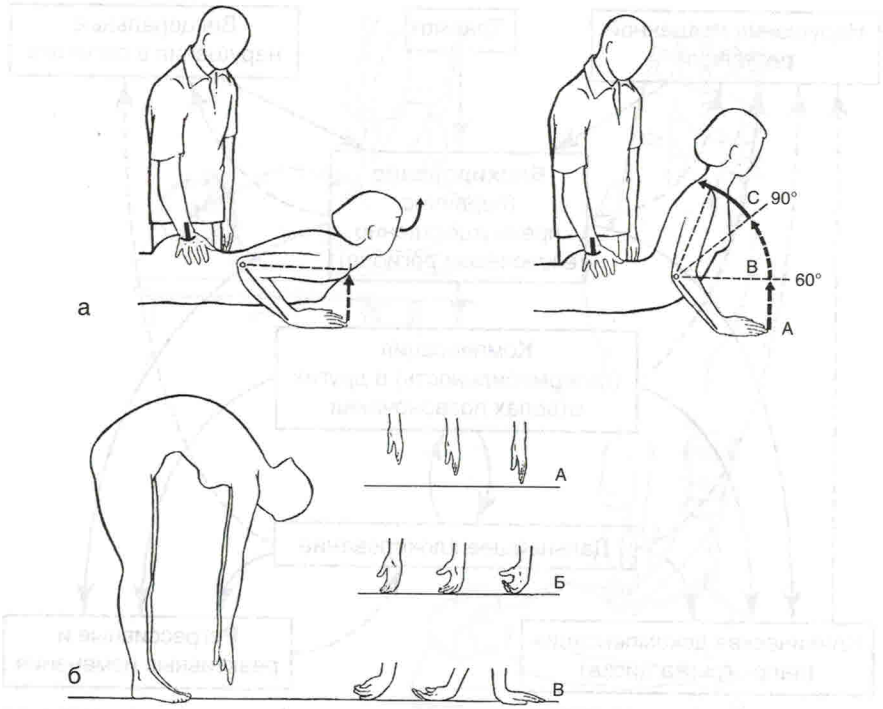

Рис. 2.5. Клинические критерии оценки гипермобильности (Sachse J.): а — разгибание (фиксация таза рукой врача); б — наклон вперед (А — норма; Б — легкая гипермобильность; В — выраженная гипермобильность)

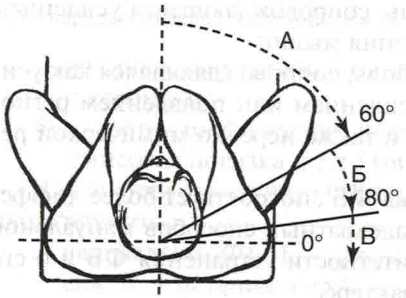

Рис. 2.6. Исследование объема ротации туловища: А — гипомобильность до нормы; Б — легкая гипермобильность; В — резко выраженная гипермобильность

в выше- или нижерасположенном ПДС), возникающая по компенсаторному механизму для сохранения нормального или максимально возможного объема движения в соответствующем отделе позвоночника (рис. 2.5–2.8).

Дополнительно можно использовать скрининг-тест на выявление общей гипермобильности. Если в положении стоя у пациента возникает гиперлордоз, а сидя усиливается кифоз, то предположение о гипермобильности становится обоснованным.

Длительное существование и повторное развитие ФБ в одном и том же ПДС может перевести сопровождающую его локальную гипермобильность в нестабильность, которая утрачивает способность к обратимости.

Исследования **активных движений** позвоночника. Так как пациент выполняет их самостоятельно (в своих болевых пределах), проверка активных движений подскажет специалисту допустимые пределы пассивного движения сустава. Объем активных движений следующий.

А. В поясничном и грудном отделах позвоночника измеряют сантиметровой лентой, фиксированной на уровне остистого отростка C_{VII} (точка 1) и отступив от нее книзу на 30 см (точка 2). Расстояние между двумя этими точками увеличивается на 2–4 см при сгибании и уменьшается на 1–2 см в положении максимального разгибания (симптом Отта). Подвижность позвоночника уменьшается при дегенеративно-дистрофических процессах, что проявляется снижением объема движений остистых отростков.

Б. В поясничном отделе позвоночника врач наносит маркером одну метку над остистым отростком S_I позвонка и вторую — на 10 см выше первой. Расстояние между метками увеличивается до 15 см при сгибании и уменьшается до 8–9 см в положении максимального разгибания (симптом Шобера).

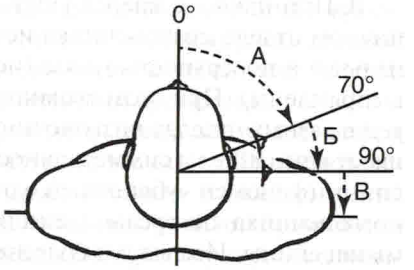

Рис. 2.7. Исследование объема ротации головы (Lewit K.): А — гипомобильность до нормы; Б — легкая гипермобильность; В — резко выраженная гипермобильность

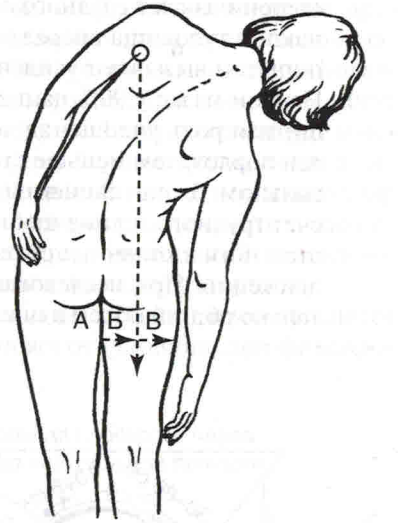

Рис. 2.8. Исследование объема сгибания туловища в сторону (Lewit K.): А — гипомобильность до нормы; Б — легкая гипермобильность; В — резко выраженная гипермобильность

В. При наклоне вперед (тест — расстояние «пальцы–пол») в поясничном отделе позвоночника исследуют расстояние между кончиками пальцев и поверхностью пола (ноги у пациента при этом должны быть выпрямлены). При этом сравнивают, насколько во время наклона вперед в разных отделах позвоночника выдаются остистые отростки, обращают внимание на симметричность движения правой и левой половины спины (феномен «убегающей одной половины спины»), на отклонение позвоночника от средней линии, на напряжение паравертебральных мышц спины. Исследуют болезненность самого сгибания (рис. 2.9).

При исследовании активных движений в позвоночнике необходимо обратить внимание на следующее (рис. 2.10).

А. Наклон вперед у пациентов обычно ограничен — спина остается плоской, не принимает формы дуги, а сам наклон осуществляется за счет сгибания в тазобедренных суставах и в незначительной степени за счет грудного отдела позвоночника. У ряда пациентов наклон туловища вперед возможен лишь на 5–10°, и дальнейшие попытки вызывают усиление боли.

Б. Наклон назад у 90% пациентов ограничен (компенсаторная и защитная роль уплощения лордоза и кифоза): чем больше выпрямлен лордоз, тем меньше степень разгибания назад. При функциональном блоке пациенты пытаются осуществить разгибание за счет грудного и даже шейного отделов позвоночника, сгибая при этом ноги в коленных суставах, что внешне создает иллюзию этого движения. При исследовании активного наклона назад важен не только общий объем движений, но и то, насколько в нем участвует поясничный отдел позвоночника и особенно пояснично-крестцовый сегмент. Движение ограничивается натяжением мощной передней продольной связки, а в патологических случаях — остистыми отростками и интервертебральными суставами.

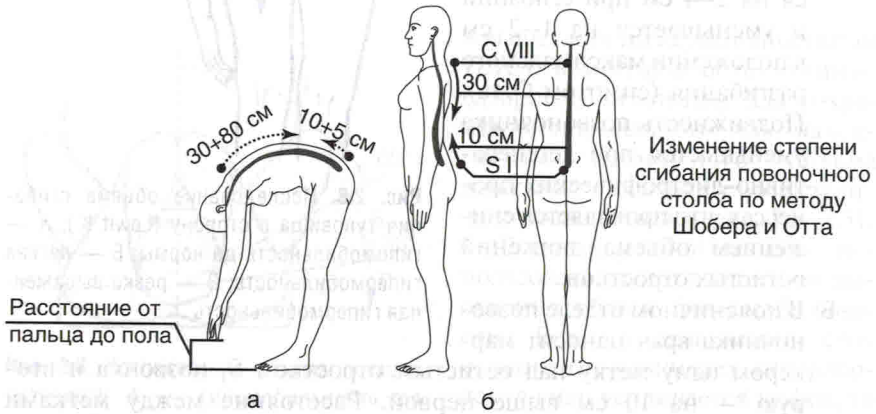

Рис. 2.9. Наклон вперед: а — расстояние от пальца до пола; б — изменение степени сгибания позвоночника по методу Шобера и Отта

В. Наклоны в стороны чаще всего ограничены и зависят от следующего.

— Вида сколиотической установки позвоночника. Типичной является картина резкого или даже полного блока движений в сторону выпуклости искривления при удовлетворительном сохранении движений в противоположную сторону. Этот механизм зависит полностью от отношения корешка к грыже диска, так как любое движение в сторону выпуклости сколиоза приводит к усилению натяжения корешка.

— ФБ ПДС ($L_{III–IV}$) — ограниченный объем движений осуществляется за счет вышележащих сегментов позвоночника.

При исследовании бокового наклона обращают внимание на правильность дуги в поясничном отделе позвоночника при боковом наклоне, на то, имеются ли участки, не участвующие в движении. Болезненность и ограничение наклона в сторону в области поясницы могут быть при крестцово-подвздошной блокаде. K. Lewit рекомендует мысленно опускать во время наклона в сторону перпендикуляр из подмышечной впадины противоположной стороны. В норме перпендикуляр проходит через середину таза, при пониженной подвижности — по боковому краю таза на сторону наклона, при повышенной подвижности — через половину таза противоположной наклону стороны.

- Ротационные движения существенно не страдают и уменьшаются на 5–15° (нормальным считается поворот туловища при фиксированных ногах на 90°).

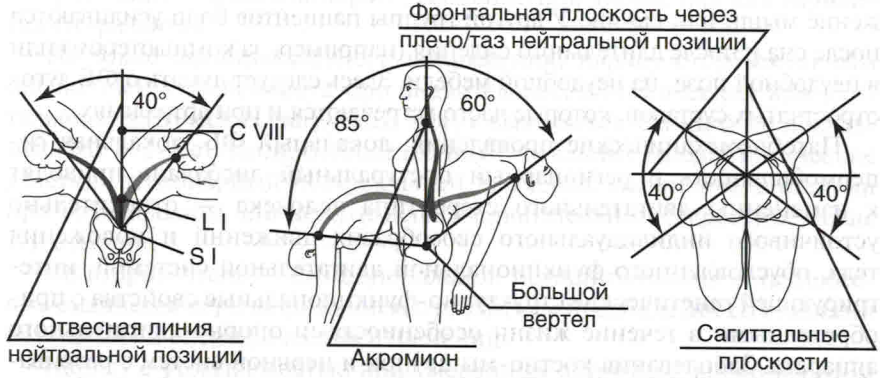

Рис. 2.10. Исследования активных движений позвоночного столба

Глава 4

КЛИНИКА, ДИАГНОСТИКА И ЛЕЧЕНИЕ ШЕЙНОГО ОТДЕЛА ПОЗВОНОЧНИКА

4.1. ФАКТОРЫ РАЗВИТИЯ НЕВРОЛОГИЧЕСКОЙ ПАТОЛОГИИ ПРИ ШЕЙНОМ ОСТЕОХОНДРОЗЕ

В шейном отделе относительно редко выявляется грыжа диска; чаще всего здесь образуется лишь протрузия диска. В прилегающих отделах тел позвонков возникают реактивные изменения с образованием остеофитов. В области дегенерации наблюдаются сужение межпозвонкового промежутка, сублюксация позвонка, которые в сочетании с образованием остеофитов ведут к компрессии корешков спинного мозга.

При шейном остеохондрозе в большинстве случаев компрессионные синдромы являются следствием задних костных остеофитов. В настоящее время остеофиты рассматривают как компенсаторно-приспособительные структуры для функционирования позвоночника в новых условиях выпадения буферной роли дегенерированных дисков. Обычно имеются следующие виды расположения костных разрастаний и мягких грыж диска в шейном отделе, которые могут вызвать сдавление внутрипозвоночных образований.

- Одностороннее или двустороннее сужение межпозвонкового отверстия за счет пролиферации края его.
- То же за счет пролиферации края в вентральном отделе при неизменной фасеточной области.
- Срединное расположение заднего остеофита.
- Поперечное расположение хребетообразного заднего разрастания вдоль всего межпозвонкового промежутка, иногда простирающегося в латеральном направлении соответственно вентральной части межпозвонкового и поперечного отверстий, что может вызвать компрессию спинного мозга, корешка и позвоночной артерии (рис. 4.1).
- Мягкая протрузия или грыжа диска.

Естественно, что в патологических условиях происходит нарушение крово- и лимфообращения в пределах суженных межпозвонковых отверстий с развитием венозного застоя, отека с исходом в рубцевание, с клиническим проявлением ирриативных и дегенеративных корешковых симптомов.

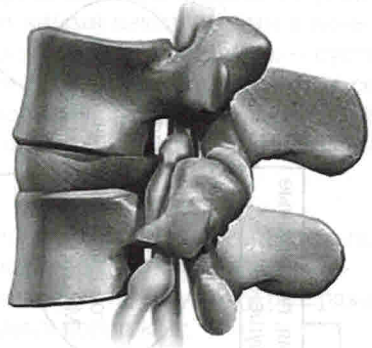

Рис. 4.1. Грыжа диска в позвоночно-двигательном сегменте позвоночника

Ряд авторов (Bucy P.C. et al., Schneider R. et al.) обратили внимание на возможность компрессионных воздействий на спинной мозг со стороны желтой связки. При усиленных нагрузках (чрезмерные занятия физическими упражнениями, поднятие тяжести, чрезмерные нагрузки в спорте и др.) постепенно развивается утолщение желтой связки с фиброзом, и при резком переразгибании шейного отдела (особенно внезапном) создаются условия для ущемления связки между дужками позвонков и давления на задние отделы спинного мозга.

При проведении клинико-рентгенологического исследования шейного отдела позвоночника следует придерживаться следующего алгоритма (рис. 4.2).

Боль в шее и верхних конечностях (цервикалгия/цервикобрахиалгия) — часто встречающийся симптом, требующий тщательной дифференциальной диагностики. Боль в шее и руке может быть вертеброгенной (вызванной патологией позвоночника) и невертеброгенной (табл. 4.1), причем причины обоих вариантов боли весьма многочисленны (Штульман Д.Р., Левин О.Л., 2002).

Таблица 4.1

Основные причины болей в шее и верхних конечностях

Вертеброгенные боли	Невертеброгенные боли
Шейный остеохондроз. Грыжа межпозвонкового диска. Шейный спондилез. Ревматоидный артрит. Серонегативные спондилоартропатии. Травма. Опухоли. Спондилит. Остеопороз	Плечевая плексопатия. Поражения периферических нервов. Рефлекторная симпатическая дистрофия. Миофасциальный синдром. Фибромиалгия. Поражение суставов и околосуставных тканей. Поражение костей (остеомиелит, остеопороз). Поражение кровеносных сосудов (тромбоэмболия, васкулиты, синдром Рейно). Висцерогенная боль (заболевания плевры, сердца). Психогенные боли

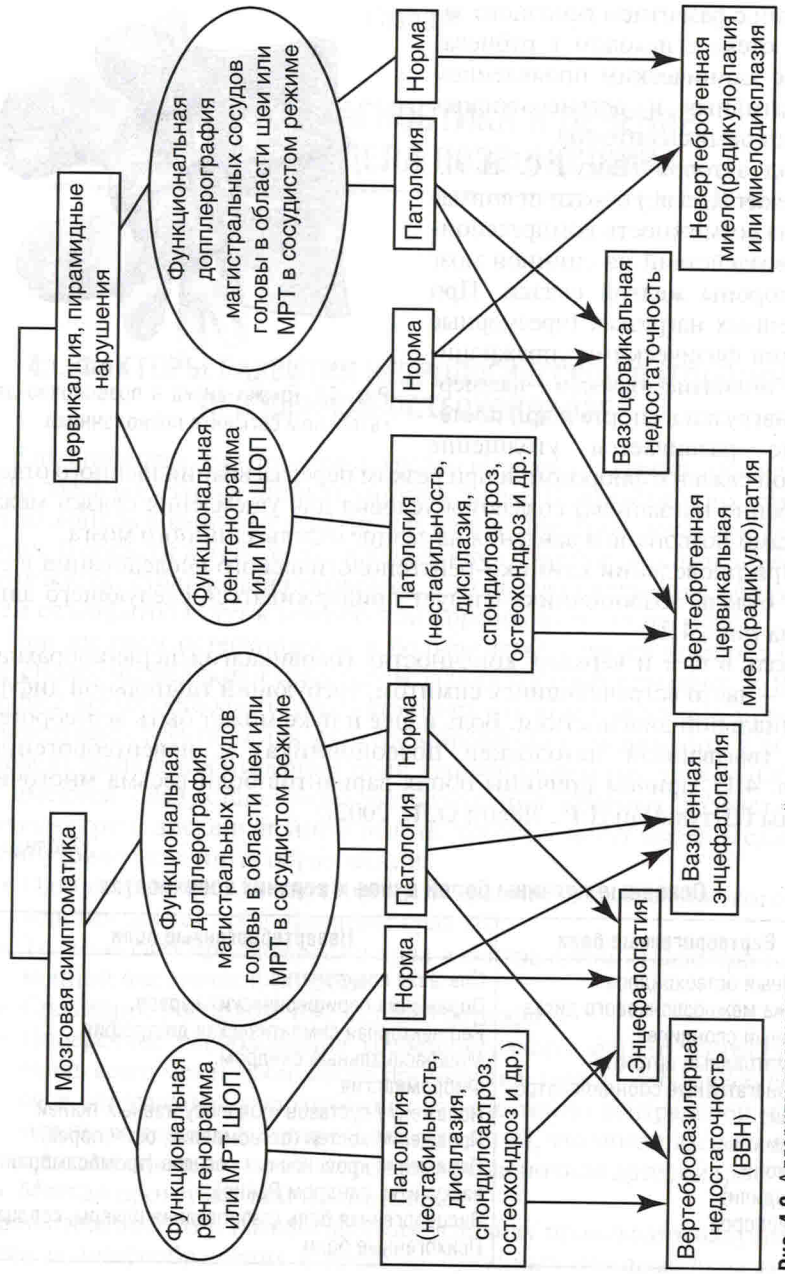

Рис. 4.2. Алгоритм диагностики патологии шейного отдела позвоночника (Ульрих Э.В., Мушкин А.Ю.)

Клинические проявления остеохондроза связаны, с одной стороны, с грыжей диска, с другой — с дегенеративными изменениями в позвоночнике (например, артрозом межпозвонковых — фасеточных — суставов), образованием остеофитов и другими изменениями, которые в совокупности иногда определяют как шейный спондилез. Каждый из этих вариантов может приводить к развитию 4 основных клинических синдромов:

- локальной боли (цервикалгии);
- отраженной (рефлекторной) цервикобрахиалгии, связанной с поражением костно-мышечно-фасциальных структур;
- корешковому синдрому (радикулопатии), вызванному раздражением или сдавлением спинномозговых корешков;
- миелопатии, вызванной сдавлением спинного мозга или его сосудов (Штульман Д.Р. и др.).

4.2. КЛИНИКО-ДИАГНОСТИЧЕСКИЕ ИССЛЕДОВАНИЯ

После проведения нейроортопедического исследования (см. гл. 2.) обследование шейного отдела позвоночника следует начинать с определения объема пассивных и активных движений. Двигательная активность шеи представляет важную информацию, касающуюся объема движений, мышечной силы и степени податливости исследуемого органа. Оценка объема движений включает осмотр и пальпацию. Обычно обращают внимание на симметричность мышц и координацию. При пассивных движениях мышцы полностью расслаблены, что позволяет врачу оценить состояние связок, сухожилий. Движения с сопротивлением, оказываемым рукой врача, служат изометрическим тестом для определенных групп мышц (мануальное мышечное тестирование).

Исследования объема движений в шейном отделе позвоночника. Исследование рекомендуется начинать с пассивной ротации шейного отдела позвоночника. При этом следует помнить, что:

а) поворот головы начинается с сегмента C_{I-II};

б) только после поворота суставов C_{I-II} на 30° включаются ниже лежащие сегменты;

в) ротация C_{II} начинается только при повороте головы не менее чем на 30°.

В норме пациент может выполнить поворот головы на 90° (например, подбородком достать плечо).

1. Исследование окципито-атланто-аксиального комплекса — руки врача пассивно наклоняют голову пациента (максимально воз-

можная флексия): при этом сегменты C_{II-VII} как бы запираются, а ротация возможна лишь в сегменте C_I. В норме поворот головы должен быть не менее 45° (вправо, влево).

2. Исследование ротации нижнешейных позвонков. Врач, захватив руками голову пациента, совершает наклон головы назад (максимальная экстензия); в данном случае «замыкаются» уже верхнешейные сегменты, а пассивное вращение головы осуществляется за счет нижнего отдела позвоночника. В норме объем движений в каждую сторону составляет не менее 60°.
3. Исследование подвижности ниже лежащих шейных ПДС: пальцы одной руки врач располагает на остистых отростках исследуемых позвонков, а другой рукой проводит пассивную ротацию головы.
4. Исследование боковых наклонов. Пациент лежит на спине, голова свисает с края кушетки. Одной рукой врач поддерживает голову пациента и осуществляет наклоны в сторону; дистальная фаланга указательного пальца другой руки плотно контактирует с межостистым промежутком, средняя — с межпозвонковым суставом и смежными поперечными отростками. Этим приемом исследуются последовательно все сегменты, начиная с C_{0-I} до C_{VI-VII} с обеих сторон.
5. Исследование сгибания и разгибания в шейном отделе позвоночника в положении пациента лежа и стоя.

Сгибание. Мышцы, иннервируемые нервными корешками C_I и C_{II}, ответственны за сгибание шеи. Голова совершает наклон вперед приблизительно на 90°, при этом подбородок приближается к груди на расстояние 25 см. Активное движение должно проводиться ровно, а результатом нормального движения должно являться прикосновение подбородка к груди. Боль при активном сгибании может быть мышечного или сухожильного происхождения. Пассивное сгибание может растягивать связочные элементы и также вызывать боль. Болезненность бывает следствием поражения межпозвоночного диска, так как последний при сгибании компремируется. Исследование сгибания с дозированным сопротивлением заключается в следующем: рука врача, положенная на область лба пациента, оказывает сопротивление основному движению — сгибанию головы.

Разгибание. Предел разгибания шеи составляет 70° от вертикальной плоскости. Боль при активном движении отражает патологические процессы в трапециевидной, околопозвоночных (лестничные, полуостистые, разгибатели головы) мышцах и малых собственных мышцах головы.

Боковые наклоны. Максимально возможный наклон в каждую сторону возможен в пределах 30–45°. Болезненные ощущения могут возникать при:

а) поражении мышц шеи и плечевого пояса;
б) поражении мелких суставов шейного отдела позвоночника; как следствие нестабильности ПДС;
в) дегенеративных поражениях дисков.

В норме движение сгибание-разгибание возможно в пределах 130–160°, поворот в сторону до 80–90°, а наклон головы к плечу до 45°.

Выделяют 4 степени нарушения объема движений (Жулев Н.М.):

- 1 степень — уменьшение объема на 1/4 от нормы;
- 2 степень — уменьшение объема на 1/3;
- 3 степень — уменьшение объема на 1/2 от нормы;
- 4 степень — полная неподвижность.

При проведении пассивных движений (наклоны) следует обращать внимание на реакцию пациента на растяжение определенных мышц (при наклоне направо — левых мышц и т.д.) — так называемый шейный симптом Ласега (Попелянский Я.Ю.). Затем отмечается реакция пациента на растяжение всех тканей шеи. Для этого врач должен стоять позади пациента, который сидит на стуле, прижав ладони к его нижним челюстям таким образом, чтобы их можно было подтягивать кверху верхними (радиальными) краями III пальцев. Подушечки пальцев прижимают к затылку, при этом слегка наклоняя голову пациента. Поднимая незначительным усилием свои ладони с челюстью пациента вверх, врач совершает легкое растяжение всех тканей шеи. Данный тест может давать информацию о болезненности рецепторов растягиваемых мышц, связок, капсул суставов, об уменьшении корешковой боли.

Ротационные движения. Тест — определение ротационных движений. Пациент сидит на стуле, врач находится сзади.

А. Легкими движениями своих рук поворачивает голову вправо и влево из нейтрального положения. В норме ощущается постепенно нарастающее сопротивление движению. Чувство жесткого препятствия дальнейшему повороту головы является признаком функциональных расстройств (например, дегенеративные изменения преимущественно в средней части шейного отдела позвоночника).

Б. При максимальном пассивном разгибании шеи (руками врача) врач поворачивает голову пациента в обе стороны. Уменьшение подвижности, сопровождающееся болью, является признаком сегментарной дисфункции. Используется как функциональная проба для нижней части шейного отдела позвоночника.

В. Врач пассивно наклоняет голову пациента вперед и ротирует поочередно в обе стороны. Ротация осуществляется за счет движений в атланто-окципитальном и атланто-аксиальном суставах. Сопровождающееся болью ограничение ротационных движений — признак дисфункции в суставах. Используется как функциональный тест для верхней части шейного отдела позвоночника.

Исследование болевых точек. В области шейного отдела позвоночника и плечевого пояса пальпаторно исследуются следующие основные болевые точки.

- Малого затылочного нерва — у сосцевидного отростка по заднему краю грудино-ключично-сосцевидной мышцы.
- Большого затылочного нерва — на середине линии, соединяющей сосцевидный отросток с I шейным позвонком.
- Шейных межпозвоночных дисков. Врач накладывает ладонь своей руки на переднебоковую поверхность шеи пациента, затем погружает II–III пальцы между передней поверхностью грудино-ключично-сосцевидной мышцы и гортанью, отодвигая при этом гортань и глубокие мягкие ткани медиально, при этом пальпируя переднюю поверхность тел позвонков.
- Верхняя точка Эрба (надключичная) — на 2–3 см выше ключицы у наружного края грудино-ключично-сосцевидной мышцы.
- Надэрбовские — это уровень поперечных отростков позвонков. Они расположены выше точки Эрба.
- Передней лестничной мышцы. Пальпируют над ключицей латеральнее и позади грудино-ключично-сосцевидной мышцы.
- Верхнего внутреннего угла лопатки.
- Области гребня лопатки.

Пальпируется также ряд вегетативных болевых точек.

1. Точка позвоночной артерии — располагается медиальнее заднего края грудино-ключично-сосцевидной мышцы, ниже затылочных точек на линии, соединяющей вершину сосцевидного отростка и остистый отросток эпистрофея на границе наружной и средней трети.
2. Точка Маркелова–Бирбраира — сонной артерии, верхняя тригеминальная, диафрагмального нерва (над серединой ключицы), надплечья (в средней трети), срединная точка плеча, лучевой артерии, тенора.
3. Верхнего шейного симпатического узла — на уровне $C_{II–VII}$ позвонков медиальнее надэрбовских точек на переднебоковой поверхности тел.
4. Звездчатого узла — от поперечного отростка C_{VII} позвонка до головки I ребра.

Функциональную блокаду в позвоночнике определяют по тургору кожи (складка Киблера). Врач захватывает двумя руками складку кожи в области тораколюмбального перехода, отступив от линии остистых отростков на 4–5 см, и производит «скольжение» подушечками больших пальцев по паравертебральным линиям в краниальном направлении (в это время кожа собирается в складку указательными пальцами). Там, где имеется блокада, тургор кожи повышен и складка выскальзывает из рук врача.

Боковые наклоны (латерофлексии) должны осуществляться свободно, с образованием плавной физиологической дуги позвоночника. При блоке эта плавность во время флексии, экстензии и латерофлексии нарушается.

Исследование мышечной системы

- *Задняя группа мышц головы* включает глубокие и короткие мышцы шейного отдела позвоночника. При тестировании этих мышц рука врача располагается в области затылка, другая фиксирует плечо пациента. При разгибании оказывается дозированное сопротивление.
- *Грудино-ключично-сосцевидная мышца.* Функция: при двустороннем сокращении мышцы голова запрокидывается назад, при одностороннем — наклоняет голову в свою сторону, при этом лицо пациента поворачивается в противоположную.
- Тест: пациенту предлагают наклонить голову в сторону, одновременно поворачивая его лицо противоположно наклону головы; одна рука врача оказывает дозированное сопротивление этому движению, другая пальпирует сокращенную мышцу.
- *Трапециевидная мышца.* Функция: сокращение верхних пучков поднимает лопатку, нижних — опускает ее, всей мышцы — приближает лопатку к позвоночнику.
- Тест для определения силы верхней порции мышцы: руки врача оказывают дозированное сопротивление при попытке пациента поднимать плечи. Тест для определения силы средней порции мышцы: руки врача оказывают сопротивление при попытке пациента совершить движение плеча назад. Тест для определения силы нижней порции мышцы: пациенту предлагается отвести поднятую вверх руку назад.
- *Большая грудная мышца.* Функция: приводит и вращает плечо кнутри (пронация).
- *Малая грудная мышца.* Функция: отводит лопатку вперед и вниз, а при фиксированной лопатке поднимает ребра, являясь вспомогательной дыхательной мышцей.