ГЛАВА 27

УСТРАНЕНИЕ ЛИКВОРЕИ И ЭНЦЕФАЛОЦЕЛЕ КЛИНОВИДНОЙ ПАЗУХИ

Бенджамин С. Блейер и Родни Ш

ВВЕДЕНИЕ

- Денди в 1926 г. был первым, кто сообщил о транскраниальной технике устранения ликвореи с использованием в качестве трансплантата широкой фасции бедра [1].
- Открытые доступы были связаны с патологиями, включая судороги, нарушение памяти и внутричерепные кровоизлияния [2–4].
- Дольман впервые применил экстракраниальную технику в 1948 г., и ее эффективность приближается к 80% [5].
- Первый транссептальный и полностью эндоназальный доступы были представлены соответственно Хиршем и Врабеком [6].
- О первом эндоскопическом устранении ликвореи сообщили Папай и соавт. в 1989 г. [7].
- Важность латерального расширения КП при ликворее была признана еще в 1965 г. Морли и Вортцманом [8].

АНАТОМИЯ

- Большая часть клиновидной кости формируется из эндохондрального окостенения пяти отдельных центров окостенения начиная с 13-й недели развития [9].
- Неполное сращение большого крыла может привести к сохранению латерального краниофарингеального канала, который был впервые описан Штернбергом [10] в 1888 г. и может наблюдаться у 4% пациентов [11].
- Роль канала Штернберга в патогенезе латеральной ликвореи клиновидной кости сомнительна.
- Степень пневматизации может быть весьма различной, и при оценке в сагиттальной плоскости может прогрессировать от относительного отсутствия аэрации или «раковинного» паттерна (5–10%) до преселлярного (25–30%) и в конечном итоге до постселлярного паттерна, при котором пневматизация распространяется на до уровня ската (65%).
- Если смотреть в коронарной плоскости, л ральная пневматизация крыловидных пласт характерна для 35,3% пациентов, а двуст няя — для 17,4% [11].
- Томазич и Штаммбергер сообщили о серии л ликворей, отметив, что 100% были связаны с р ходимым каналом [12]. И наоборот, Берн Спрекельсен и соавт. [13] обнаружили, что с 25 пациентов с латеральными ликвореями кл видной кости 24 были латеральнее круглого отв стия, что предполагает отсутствие связи с кан Штернберга.
- Более общепризнанным этиологическим фак ром таких спонтанных латеральных повреж клиновидной кости является хроническая доб качественная внутричерепная гипертензия.
- Хотя латеральные ликвореи клиновидной кос чаще всего возникают спонтанно, центральн как правило, появляются в результате ятроге ных причин, часто в условиях предшествующ транссфеноидальной хирургии гипофиза [6].
- Видиев канал и связанный с ним сосудисто-нер ный пучок являются ключевыми анатомическ ми ориентирами в лечении такого рода повре дений, поскольку их можно использовать д ориентации хирурга как в подходе, так и в л лизации критических внутричерепных струк прилегающих к дефекту.
- Видиев нерв может служить важным ориент в данной области, поскольку его можно надеж проследить до латеральной поверхности перед колена каменистого сегмента сонной артерии [14].
- По срединной линии в турецком седле распо гается гипофиз, который окружен связанны с ним дуральными оболочками, гипофизар ми артериями, перекрестом зрительных нер а также верхними и нижними межкавернозн синусами **(рис. 27.1)**.

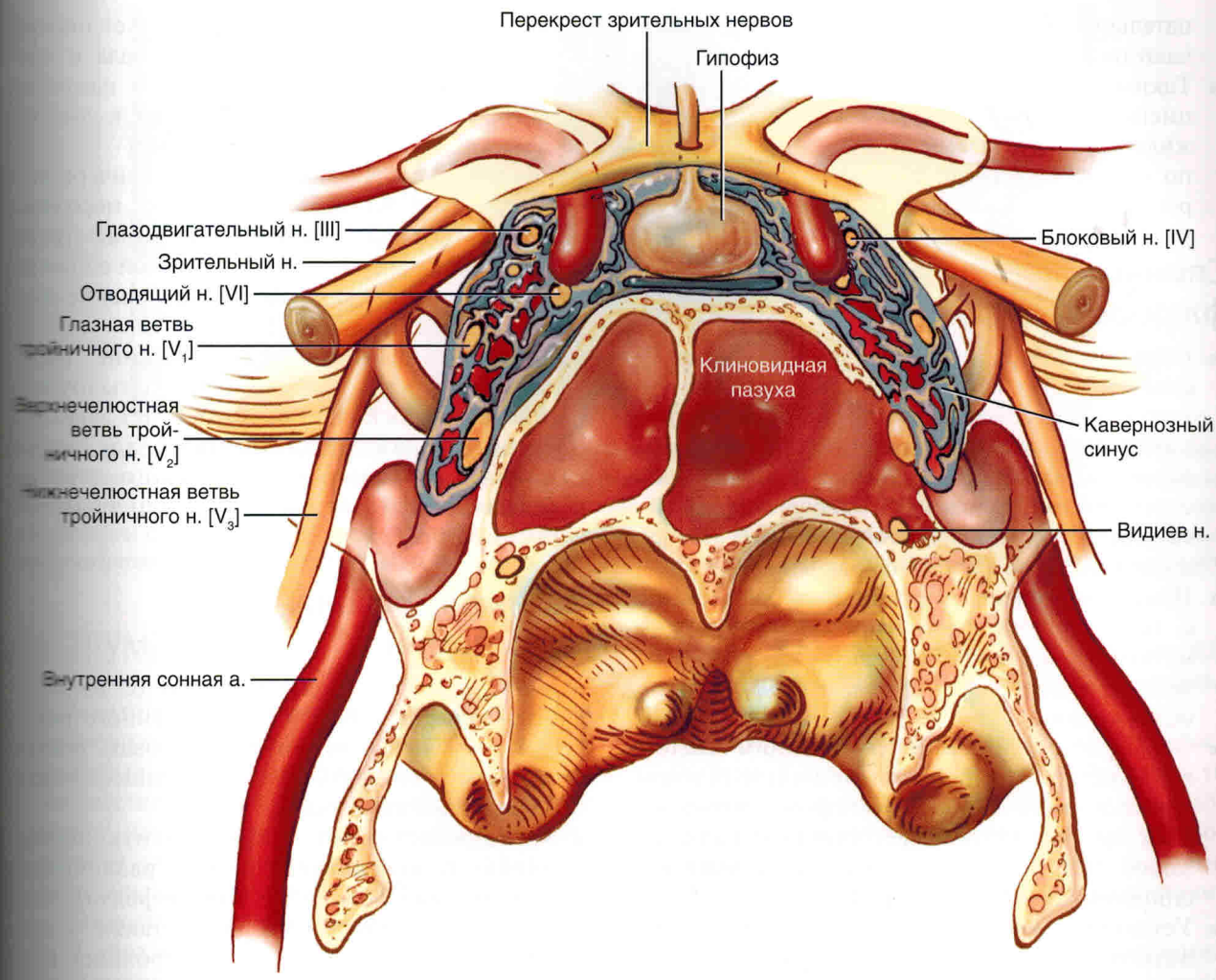

Рис. 27.1. Изображение клиновидной пазухи и связанных структур в коронарной проекции. Обратите внимание, что отсутствие кости изображается над левым кавернозным синусом пациента, V2, видиевым нервом и сонной артерией, что зачастую наблюдается при энцефалоцеле. а. — артерия, н. — нерв

- Собственно кавернозный синус лежит непосредственно латеральнее гипофизарной ямки и пропускает множество черепных нервов, а также кавернозный (или С4) сегмент ВСА.
- При обширной пневматизации клиновидная кость может продолжаться латерально к круглому отверстию под дном средней черепной ямки. Кроме того, такой паттерн пневматизации может распространяться на крыловидные пластинки ниже и латеральнее видиева канала.

ПРЕДОПЕРАЦИОННЫЕ РЕКОМЕНДАЦИИ

Анамнез пациента

- К клиническим симптомам могут относиться ликворея (85%), хроническая головная боль (77%) и менингит в анамнезе (15%) [9]. Пациенты со спонтанными ликвореями часто имеют повышенный индекс массы тела с сопутствующими заболеваниями, включая артериальную гипертензию, апноэ во сне и доброкачественную внутричерепную гипертензию.
- Необходимо выявить любую травму, воспалительные ринологические расстройства или предшествующие операции (особенно транссфеноидальные процедуры на гипофизе) в анамнезе.

Клинический диагноз

- Подтверждение наличия ликвореи может быть выполнено путем тестирования жидкости на наличие β_2-трансферрина. Образцы, собранные пациентом, останутся стабильными для тестирования на наличие β_2-трансферрина на период до 1 нед в случае хранения при комнатной температуре [15].
- Носовая эндоскопия может выявить жидкость или менингоэнцефальный мешок, исходящий из сфеноэтмоидального кармана; однако отри-

цательные результаты обследования не исключают наличия патологического процесса.

- Таким пациентам также следует выполнять пневмоотоскопию для исключения наличия жидкости в среднем ухе, что вызывает опасения по поводу первичной или синхронной ликвореи из височной кости.

Спинномозговое введение флюоресцеина

- Спинномозговое введение флюоресцеина является эффективным дополнением к лечению такого рода повреждений. Наиболее распространенная доза составляет 0,1 мл 10% флюоресцеина натрия, смешанного с 10 мл собственно спинномозговой жидкости пациента или стерильного изотонического раствора натрия хлорида, и вводится в течение 10 мин.
- Пациенты должны быть проинформированы о том, что при применении флюоресцеина не по назначению и в более высоких дозах сообщалось о судорогах и других неврологических осложнениях.
- Окрашивание флюоресцеина синим светом приводит к излучению зеленых длин волн и при использовании вместе с фильтром, блокирующим синий свет, помогает улучшить визуализацию даже небольших объемов окрашенной спинномозговой жидкости [4].
- Установка люмбального дренажа также дает возможность измерить давление открытия, что может помочь в послеоперационном лечении.

Рекомендации по рентгенографии

Компьютерная томография

- Любому пациенту с подозрением на ликворею или менингоэнцефалоцеле необходимо выполнить точные изображения КТ челюстно-лицевой области без применения контрастного вещества.
- Использование данных изображений может быть весьма эффективным; если это запланировано, КТ-изображения можно выполнить с использованием доступного институционального протокола управления изображениями.
- Характер пневматизации и состояние основания черепа следует оценивать во всех трех плоскостях. На место повреждения может указывать очаговое истончение кости средней черепной ямки или явная дегисценция с пролабированием мягких тканей.
- Следует отметить наличие любых клеток Оноди, латеральных перегородок, а также дегисценции зрительных нервов или ВСА. Следует определить местоположение видиева канала и круглого отверстия и отметить место патологических изменений по отношению к данным структурам.
- В условиях доброкачественной внутричерепной гипертензии КТ поможет выявить несколько дополнительных признаков, включая пустое турецкое седло, вдавление паутинной оболочки в средней черепной ямке и истончение внутренней оболочки **(рис. 27.2)**.
- Следует определить расположение повреждения относительно круглого затылочного отверстия, поскольку от этого будет зависеть, какой вид доступа потребуется для достижения адекватного хирургического лечения: медиальный, трансэтмоидный или транспетригоидный.

Магнитно-резонансная томография

- Использование Т1-взвешенного (с введением гадолиния и без) и Т2-взвешенного режимов МРТ позволяет охарактеризовать мягкие ткани и распознать ликворею, энцефалоцеле и менингоэнцефалоцеле.
- МРТ предоставляет дополнительную информацию о взаимосвязи между различными сегментами ВСА и местом дефекта. Хотя это и нехарактерно, но МРТ также может предоставить данные любого пролапса внутричерепной сосудистой сети, связанного с дефектом. В случае необходимости следует провести МРТ или интервенционную ангиографию для дальнейшей характеристики сосудов.
- Пустое турецкое седло, образовавшееся в результате пролапса супраселлярной паутинной цистерны в полость турецкого седла, также легко просматривается на Т1-взвешенном режиме в сагиттальной проекции при МРТ-сканировании и является убедительным доказательством наличия повышенного внутричерепного давления.
- Данные МРТ могут быть сопоставлены с данными КТ для одновременного предоставления интраоперационной информации о локальной анатомии костей и мягких тканей.

Дополнительная визуализация

- Ранее было описано использование ангиографии, КТ/МРТ, цистернографии и радиоактивных индикаторов при обследовании повреждений такого рода. Использование данных методов снизилось с ростом популярности подтверждающих тестов на β_2-трансферрин и флюоресцеин.

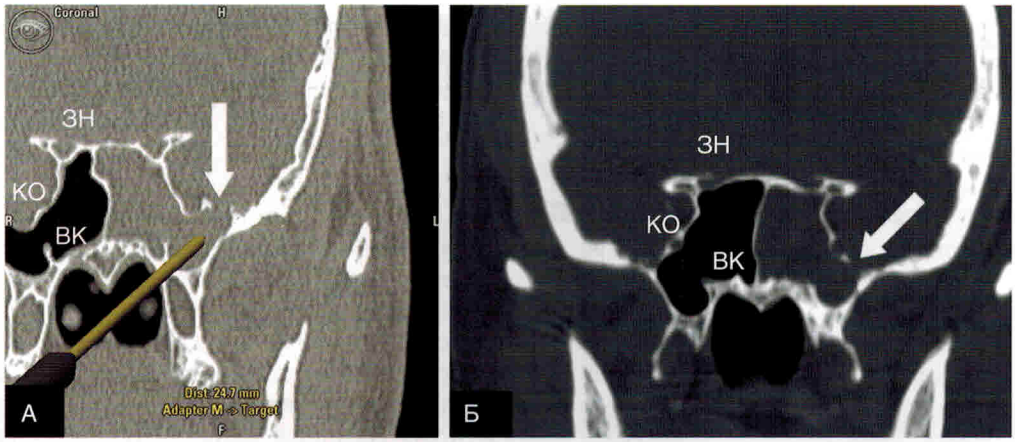

Рис. 27.2. Изображения компьютерной томографии в коронарной проекции без введения контрастного вещества у пациентов с латеральным менингоэнцефалоцеле клиновидной кости (белые стрелки). У пациента на изображении А латеральный карман более пневматизирован, чем у пациента на изображении Б. Обратите внимание на значительное вдавление паутинной оболочки в правой средней черепной ямке, видимое на изображении Б. Показано относительное расположение зрительного нерва, круглого отверстия и видиева канала. ЗН — зрительный нерв, КО — круглое отверстие, ВК — видиев канал

ИНСТРУМЕНТЫ

- Адекватное воздействие на места ликвореи клиновидной кости и участки менингоэнцефалоцеле должно позволить использовать преимущественно прямые инструменты. Иногда может потребоваться периодическое использование угловых эндоскопов и инструментов с дистальной ангуляцией **(рис. 27.3)**.
  - Эндоскопы с углом зрения 0 и 45°.
  - J-образная кюретка и пуговчатый зонд.
  - Алмазное сверло с угловым наконечником 15°.
  - Прямые и изогнутые аспирационные устройства.
  - Захватывающие 2-миллиметровые кусачки Керрисона и нижний выкусыватель.
  - Прямые щипцы Блэксли.
  - Эндоскопический клип-аппликатор.
  - Биполярная каутеризация.

ОСОБЕННОСТИ И ПРЕДОСТЕРЕЖЕНИЯ

Особенности операции

- Выбор подхода будет зависеть от того, насколько латеральным является повреждение. Увеличенный латеральный доступ будет получен за счет перехода от медиального к трансэтмоидному и, наконец, трансптеригоидному доступу.
- Повреждения внутри сильно пневматизированного латерального клиновидного кармана практически всегда требуют трансптеригоидного доступа.
- Во время начальной сфеноидотомии резекция нижней трети верхней носовой раковины значительно улучшит доступ к передней стенке КП без ущерба для послеоперационной обонятельной функции.
- Сфеноидотомия может быть максимально расширена в нижней части без необходимости удаления области задней перегородки при условии, что проводится диссекция слизистой оболочки от кости в поднадкостничной плоскости. Надрез с натяжением вдоль сошника облегчит проведение данного действия.
- В случае использования при проведении реконструктивной операции НПЛ его следует приподнять в начале операции и оставить в носоглотке для предотвращения случайного повреждения ножки на более позднем этапе процедуры.
- При использовании трансптеригоидного доступа перед удалением кости слизистая оболочка задней стенки ВЧП должна быть приподнята, поскольку она может быть возвращена на место по завершении операции для облегчения заживления ран.

Предостережения

- Неспособность получить надлежащее выделение дефекта во время доступа значительно продлит процедуру, так как хирургу будет сложно манипулировать инструментами с помощью ограниченной сфеноидотомии.
- После удаления задней стенки ВЧП во время трансптеригоидного доступа перед манипуляцией необходимо провести биполярную каутеризацию всей жировой клетчатки. Множество мелких сосудов пронизывают ткань, которая в противном случае будет кровоточить на протяжении всей процедуры, что значительно затрудняет визуализацию.

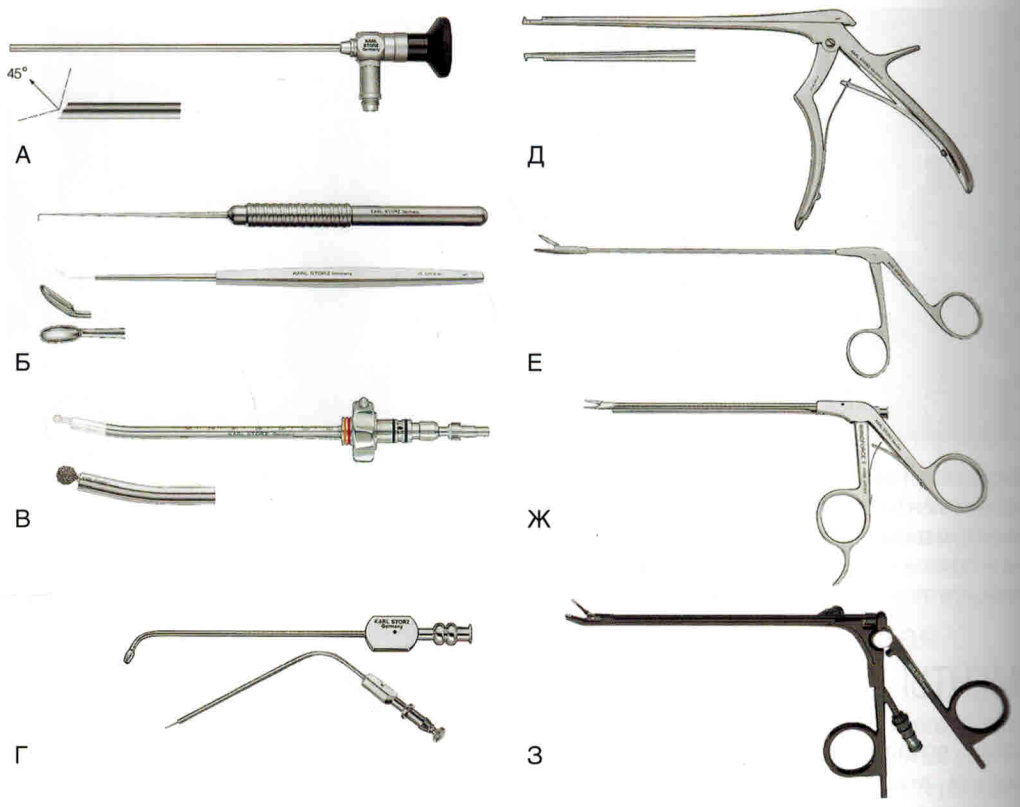

Рис. 27.3. Изображение инструментов, обычно используемых при устранении ликвореи из клиновидной кости и менингоэнцефалоцеле. А — стержневой эндоскоп Хопкинса с углом зрения 45°; Б — прямоугольный зонд и кюретка в форме ложки; В — алмазный бор с наконечником 15°; Г — прямые и изогнутые аспирационные катетеры; Д — захватывающие щипцы Керрисона и нижний выкусыватель; Е — прямые щипцы для сквозной резки; Ж — эндоскопический клип-аппликатор; З — эндоскопическая биполярная каутеризация (© 2017 г. Фото предоставлено компанией Karl Storz Endoscopy-America, Inc.)

- Перед входом в пневматизированный латеральный карман необходимо идентифицировать круглое отверстие и видиев канал; невыполнение этого может привести к непреднамеренному повреждению соответствующих нервно-сосудистых пучков.

ХИРУРГИЧЕСКОЕ ВМЕШАТЕЛЬСТВО

- Даже при поражении с латеральной стороны для облегчения хирургических манипуляций и послеоперационного дренирования пазух выполните ипсилатеральную трансэтмоидную сфеноидотомию. Далее описываются трансэтмоидный и трансптеригоидный доступы.
- В случае установки люмбального дренажа для спинномозговой инстилляции флюоресцеина необходимо провести манипуляцию за 1 ч до начала процедуры. Для улучшения циркуляции флюоресцеина поместите пациента в положение Тренделенбурга.
- После анестезии выполните пациенту обычные инъекции в носовые пазухи с использованием 1% лидокаина с эпинефрином (Адреналином♠) 1:100 000. В случае поднятия НПЛ введите в него не менее 3 мл местного анестетика. Затем заполните нос тампонами, содержащими местное сосудосуживающее средство. Использование высоких доз эпинефрина (Адреналина♠) (1:1000) ограничено, поскольку диссекция приближается к основанию черепа, особенно при активной ликворее. Поместите тампоны медиальнее, латеральнее и по направлению вперед от СНР.
- В случае использования НПЛ поднимите тампон и поместите его в носоглотку в начале операции. Накройте ножку тампоном для защиты во время операции.

Шаг 1

- Начните трансэтмоидный доступ с выполнения удаления крючковидного отростка, верхнечелюстной антростомии, передней и задней этмоидэктомии, как описано в предыдущих главах.

Шаг 2

- После проведения диссекции задних ячеек решетчатого лабиринта определите плоскость между средней и верхней носовыми раковинами, двигая СНР, смотрите за медиальной частью, которая не двигается. Идентификация верхней носовой раковины может потребовать дальнейшего удаления нижнемедиального квадранта вертикальной части базальной пластины

ки. Как только она будет идентифицирована, используйте прямые щипцы для сквозной резки для резекции нижней трети верхней носовой раковины.

Шаг 3

- После резекции верхней носовой раковины определите устье КП. Используйте J-образную кюретку для расширения устья в нижнемедиальном направлении. После визуализации просвета КП используйте 2-миллиметровые щипцы Керрисона для удаления передней стенки КП выше основания черепа, ниже дна пазухи и латеральнее вершины орбиты (**рис. 27.4**).
- При повреждениях, расположенных медиально, устраните дефект через данный трансэтмоидный доступ. При латеральных повреждениях переходят к трансптеригоидному доступу.

Шаг 4

- В качестве начального шага трансптеригоидного доступа необходимо поднять латерально и сохранить слизистую оболочку задней стенки ВЧП. Затем введите щипцы Керрисона в сфеноэтмоидальное отверстие и удалите заднюю стенку ВЧП. Такое действие будет способствовать выделению КНА и крылонёбного ганглия (**рис. 27.5**).

Шаг 5

- Поднимите и надрежьте надкостницу крылонёбно-нёбной ямки, обнажив жировую клетчатку (**рис. 27.6**). В этом месте также могут быть видны ветви внутренней верхнечелюстной артерии. Используйте биполярный пинцет для каутеризации жировой клетчатки. Жировую клетчатку следует продолжать каутеризировать назад к крыловидным пластинкам.

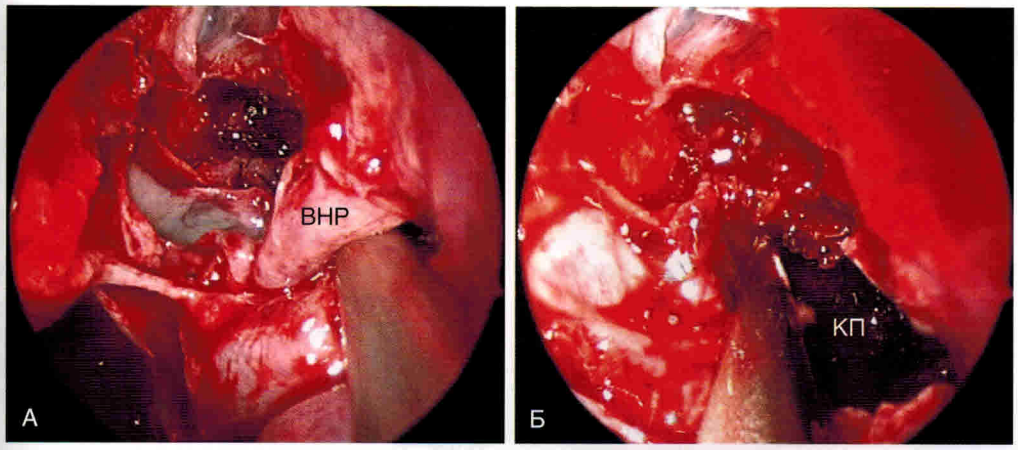

Рис. 27.4. А — эндоскопическая картина, отображающая идентификацию и латеральное отражение правой верхней носовой раковины с использованием прямого аспирационного катетера Фрейзера в ожидании резекции нижней трети. Б — эндоскопическая картина, отображающая широкое выделение просвета клиновидной пазухи после резекции передней стенки пазухи с использованием щипцов Керрисона. ВНР — верхняя носовая раковина

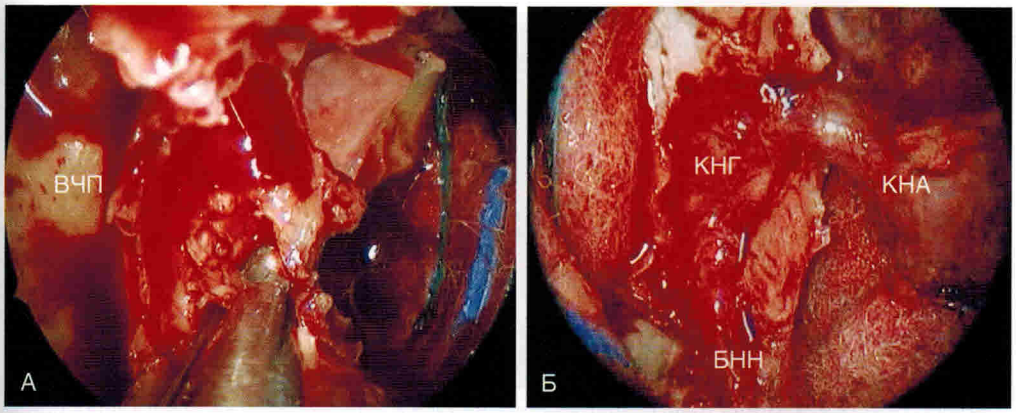

Рис. 27.5. А — эндоскопическая картина, отображающая резекцию перпендикулярной пластинки нёбной кости и задней правой стенки верхнечелюстной пазухи с использованием щипцов Керрисона. Уже выполнена широкая верхнечелюстная антростомия с выделением просвета верхнечелюстной пазухи. Б — эндоскопическая картина после удаления медиальной части задней стенки верхнечелюстной пазухи. Легко визуализируются большой нёбный нерв, крылонёбный ганглий и клиновидно-нёбная артерия. БНН — большой нёбный нерв, ВЧП — верхнечелюстная пазуха, КНА — крылонёбный ганглий

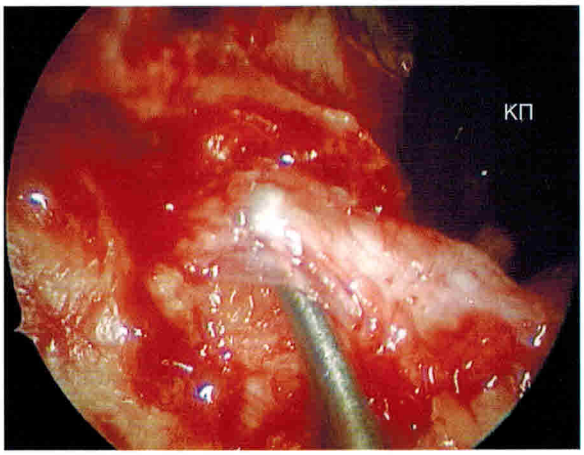

Рис. 27.6. Эндоскопическая картина, отображающая контролируемое поднятие и надрез надкостницы с помощью зонда с шариковым наконечником после удаления задней стенки верхнечелюстной пазухи. Предотвращается непреднамеренное повреждение ветвей внутренней верхнечелюстной артерии, лежащих непосредственно позади данного надкостничного слоя. Клиновидная пазуха широко открыта и визуализируется назад медиально от наконечника зонда

- Пальпируйте крыловидные пластинки J-образной кюреткой и приподнимите надкостницу медиально и латерально. Пневматизация латерального кармана может придать полупрозрачный голубоватый оттенок крыловидному отростку, что поможет определить точку входа.

Шаг 6

- Используйте J-образную кюретку, чтобы сломать переднюю стенку латерального кармана для обеспечения прохода в просвет. Если кость слишком толстая, чтобы ее сломать, для проникновения в данную область также можно применить алмазное сверло. Затем используйте щипцы Керрисона, чтобы расширить полученное отверстие в верхнелатеральном направлении. По завершении данного доступа должен оставаться неповрежденным медиальный мостик из мягких тканей, в котором проходят видиев и подглазничный нервы **(рис. 27.7)**.

Шаг 7

- При наличии энцефалоцеле или менингоэнцефалоцеле осторожно каутеризируйте выпадающие мягкие ткани методом биполярной каутеризации и уменьшайте их до уровня костного дефекта. Несмотря на отсутствие функциональности нервной ткани, она может содержать сосуды, которые могут подвергаться внутричерепной ретракции; поэтому всегда поддерживайте тщательный гемостаз.
- Независимо от типа повреждения для подготовки места к восстановлению полностью удаляйте слизистую оболочку, прилегающую к дефекту.

Шаг 8

- Продолжайте восстановление многослойным способом. Выбор материалов для трансплантата во многом зависит от предпочтений. Некоторые хирурги предпочитают размещать матрицу дурального трансплантата на основе Коллагена в качестве подкладки в дефект. По возможности после этого устанавливается костный трансплантат, взятый из тонкой перпендикулярной пластинки решетчатой кости **(рис. 27.8)**.
- Внимательно следите за внутричерепными структурами, прилегающими к дефекту, для избегания обширных манипуляций вокруг ВЧП.

Шаг 9

- После размещения подкладочного материала поместите дополнительный небольшой кусок матрикса дурального трансплантата экстракраниально, а затем наложите трансплантат на слизистую

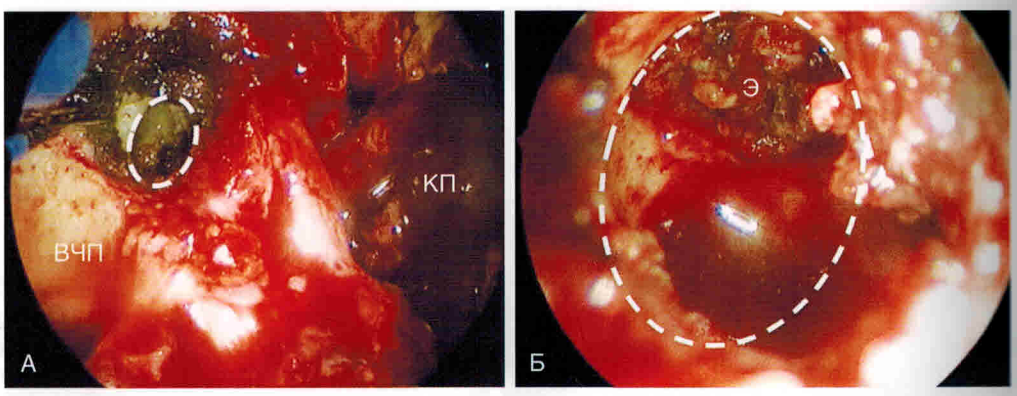

Рис. 27.7. А — эндоскопическая картина трансптеригоидного доступа к латеральному карману клиновидной пазухи (пунктирный овал) после биполярной каутеризации и очистки промежуточной жировой клетчатки. Верхнечелюстная пазуха и медиальная часть клиновидной пазухи широко открыты и визуализируются переднелатерально и заднемедиально по отношению к латеральному карману соответственно. Обратите внимание на сохранение сосудисто-нервных структур между латеральным карманом и медиальной стенкой клиновидной пазухи. Б — увеличенная эндоскопическая картина: надрез трансптеригоидную остеотомию (пунктирный овал), отображающая уменьшенное энцефалоцеле (Э) на одном уровне с костным дефектом в области дна средней черепной ямки. ВЧП — верхнечелюстная пазуха