Denise J. Wedel и Terese T. Horlocker
Перевод А.П. Спасовой
Редактор перевода И.В. Кошелева

52 Блокады периферических нервов

Ключевые моменты

1. При выполнении блокад периферических нервов выявление парестезии эквивалентно эффекту электростимуляции нерва. При выполнении многократной стимуляции происходит дальнейшее повышение частоты успеха и времени начала блокады.
2. Прямая визуализация распространения местного анестетика с помощью ультразвука приводит к такому же качеству блокады, что и техника использования множественной стимуляции.
3. Парез диафрагмального нерва встречается у 100% пациентов, которым выполняется межлестничная блокада, даже при использовании растворов местного анестетика слабой концентрации.
4. Полноценная блокада поясничного сплетения может быть выполнена через проксимальный доступ (блокада в фасциальном ложе поясничной мышцы) и гораздо реже через бедренный доступ «3 в 1» или путем подвздошной фасциальной блокады.
5. Продленная периферическая блокада улучшает результат и функциональное восстановление после обширных ортопедических вмешательств, включая протезирование коленного, тазобедренного и плечевого суставов.
6. Седалищный нерв делится на большеберцовый и малоберцовый компоненты на расстоянии 7-10 *см* выше колена; блокада доступом через подколенную ямку должна выполняться на этом уровне.
7. Независимо от уровня выполнения бокады седалищного нерва с использованием нейростимулятора, получение двигательного ответа большеберцового нерва является более эффективным, чем получение двигательного ответа малоберцового нерва.
8. Общая дозировка местного анестетика должна быть рассчитана и оставаться в рамках допустимых пределов. Использование методики продленных блокад может привести к аккумуляции местного анестетика с течением времени.
9. Частота неврологических осложнений, возникающих после периферических блокад, меньше, чем частота осложнений, связанная с нейроаксиальными методиками. Нейротоксичность и прямая травма нерва иглой являются основными причинами неврологических осложнений.

Методики блокад периферических нервов были разработаны на раннем этапе развития анестезиологии (см. Гл. 1). В 1880-х гг. американские хирурги Хэлстед и Холл[1,2] описали инъекцию кокаина в зоны периферических нервов, включая локтевой нерв, кожно-мышечный, надблоковый и подглазничный нервы для выполнения небольших хирургических вмешательств. В 1885 г. Джеймс Леонард Корнинг[3] рекомендовал использовать повязку Эсмарха для остановки местного кровотока, тем самым продлевая кокаиновую блокаду и уменьшая поглощение местного анестетика тканями. В 1903 г. эту идею развил Генрих Ф. В. Браун[4], который заменил повязку «химическим жгутом – адреналином». Браун[5] также ввел термин «проводниковая анестезия» в своем учебнике по местной анестезии 1914 г., в котором описал методы местной анестезии для каждой области тела. В 1920 г. французский хирург Гастон Лабат был приглашен Чарльзом Мейо преподавать передовые методы регионарной анестезии в клинике Мейо. Во время своей работы в клинике Лабат создал руководство «Регионарная анестезия. Техника и применение»[6]. Книга, как полагают, являлась наиболее исчерпывающим руководством по регионарной анестезии в течение, по крайней мере, 30 лет после ее публикации. Учебник Лабата в основном фокусировался на интраоперационных методах обезболивания пациентов, подвергающихся внутрибрюшным вмешательствам, операциям на голове, шее и конечностях с использованием инфильтрационной анестезии, периферических, плексусных и висцеральных блокад; нейроаксиальные методы в то время широко не применялись.

Периферическая блокада нервов остается общепризнанной частью комплексного анестезиологического пособия. Роль периферической блокады нервов распространилась из операционной на арену лечения послеоперационной и хронической боли (см. Гл. 58 и 87). При соответствующем выборе методики и седации эти блокады могут быть использованы во всех возрастных группах. Квалифицированное применение периферической невральной блокады расширяет диапазон возможностей анестезиолога в обеспечении оптимального анестезиологического пособия.

Методы локализации нервных структур

Описано несколько методов локализации иглы, включая методы «фасциального щелчка», получения одной или более парестезий, а также методы периваскулярной или трансартериальной инъекции, электростимуляции и широкой инфильтрации. Недавно нашли свое применение прямое ультразвуковое изображение, рентгеноскопия, компьютерная томография (КТ) и магнитно-резонансная томография (МРТ). Несмотря на то, что наиболее успешная методика идентификации расположения иглы не подтверждена ни в одном из исследований, возможно сделать некоторые обобщения. Например, создается впечатление, что метод выявления парестезии эквивалентен методу электростимуляции. Частота успеха и время начала блокады, выполненные техникой выявления парестезии и электрической стимуляции нерва, улучшаются, если производятся многократные инъекции. Трансартериальная инъекция переменно успешна; трансартериальная техника с двумя инъекциями сопоставима с методом выявления парестезии с однократной инъекцией или с методом использования нейростимулятора. Частота успеха методики «фасциального щелчка» непостоянна, но может быть более надежной у детей, чем у взрослых[7].

В последние годы значительно возросло число проспективных рандомизированных исследований, сравнивающих методы использования ультразвукового контроля с техникой электростимуляции нерва. Обобщая эти исследования, время начала блокады и количество передвижений иглы, требуемых для получения ожидаемого двигательного ответа, уменьшаются при использовании ультразвукового контроля[8-10]. Ультразвуковой контроль увеличивает частоту успеха блокады при условии, что (1) игла перемещается (по мере необходимости) так, чтобы достигнуть равномерного распространения раствора местного анестетика вокруг невральной структуры, и (2) при условии, что в контрольной группе блокады выполняются с использованием однократной инъекции[11].

При этом периферические блокады выполняются под контролем ультразвука либо с использованием электростимулятора для подтверждения расположения иглы либо без него. Оба метода включают в себя визуализацию распространения местного анестетика во время инъекции.

Ультразвуковое изображение распространения местного анестетика предоставило клиницистам возможность визуализации успешных блокад[8-10] и документально подтвердило, почему использование метода однократной инъекции местного анестетика менее надежно. Несмотря на то, что теоретически визуализация продвижения иглы должна была бы уменьшить частоту (и степень) отклонения иглы, однако определить абсолютную и относительную частоту возникновения неврологических осложнений пока не представляется возможным из-за небольшого количества пациентов с документированными осложнениями. Существуют сообщения о внутриневральном размещении иглы и о внутриневральном введении местного анестетика, выполненных под контролем ультразвука[12]. Однако риск внутрисосудистой инъекции большого объема местного анестетика может быть значительно уменьшен в руках опытного анестезиолога, владеющего ультрасонографией.

Блокады верхней конечности

Успешная регионарная анестезия верхней конечности требует знания анатомии плечевого сплетения от места его происхождения, где нервы выходят из межпозвонковых отверстий, до его окончания в виде периферических нервов. Детальное знание анатомии позволяет анестезиологу выбрать оптимальную методику для намеченного хирургического вмешательства, а в случае неполной блокады попытаться «спасти» ее путем дополнительных инъекций местного анестетика. Без основательных знаний анатомии скорее случайная удача, а не знания и мастерство, становится основным определяющим фактором успешной невральной блокады. Также важным является понимание побочных эффектов и осложнений регионарных методов анестезии верхней конечности, равно как и клиническое применение доступных местных анестетиков для этих блокад. Роль адекватной седации во время выполнения блокады и во время хирургического вмешательства не должна быть недооценена. Многие технически идеально выполненные региональные блокады не состоялись из-за неадекватной седации.

Анатомия

Плечевое сплетение образовано передними ветвями пятого, шестого, седьмого и восьмого шейных нервов и первого грудного нерва, с непостоянным присоединением четвертого шейного и второго грудного нервов. После выхода из соответствующих межпозвонковых отверстий нервы проходят в переднелатеральном направлении и книзу и располагаются между передней и средней лестничной мышцами, которые начинаются от переднего и заднего бугорков шейного позвонка соответственно. Передняя лестничная мышца проходит каудально и латерально и прикрепляется к лестничному бугорку на первом ребре; средняя лестничная мышца крепится к первому ребру кзади от подключичной артерии, которая проходит между лестничными мышцами вдоль подключичной борозды. Предпозвоночная фасция покрывает переднюю и среднюю лестничные мышцы и, замыкаясь латерально, заключает плечевое сплетение в фасциальную оболочку.

Между лестничными мышцами нервные корешки объединяются и формируют три ствола, которые выходят из межлестничного пространства, чтобы расположиться над и кзади от подключичной артерии, проходящей вдоль верхнего края первого ребра. Верхний (C5 и C6), средний (C7) и нижний (C8 и T1) стволы располагаются соответственно и не находятся в строгом горизонтальном положении, как это часто изображается. На уровне латерального края первого ребра каждый ствол формирует передние и задние ветви, которые проходят позади середины ключицы и направляются в подмышечную впадину.

В подмышечной впадине эти ветви формируют боковой, задний и средний тяжи, названные так в соответствии с их ориентацией относительно подмышечной артерии.

Верхние ветви, исходящие от верхнего и среднего стволов, формируют боковой тяж, нижние ветви всех трех стволов формируют задний тяж, передние ветви нижнего ствола продолжаются в медиальный тяж.

На латеральной границе малой грудной мышцы эти три тяжа разветвляются на периферические нервы верхней конечности. Боковой тяж дает начало латеральной головке

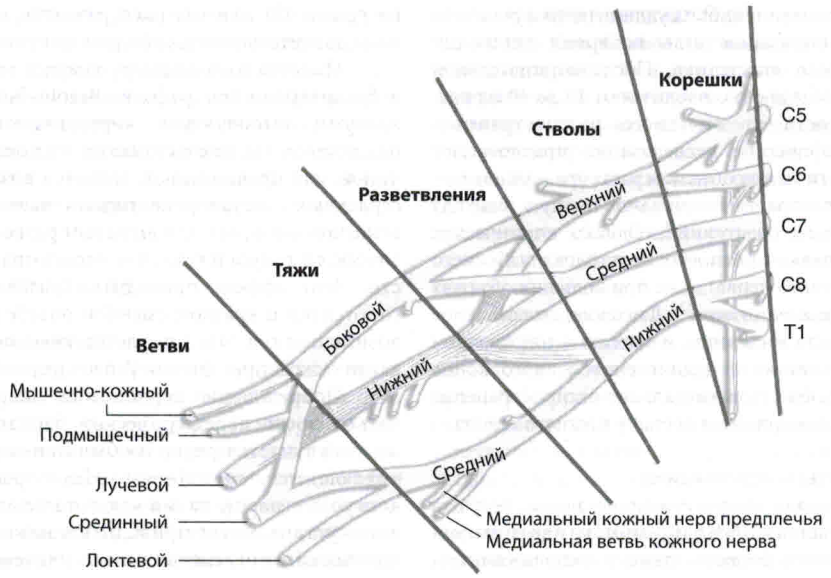

Рис. 52-1 Корешки, стволы, ветви, пучки и разветвления плечевого сплетения

срединного и кожно-мышечного нерва; средний тяж дает начало медиальной головке срединного нерва, а также локтевому нерву, медиальному нерву предплечья и медиальному кожному нерву плеча; задний тяж формирует подмышечный и лучевой нервы (Рис. 52-1).

Помимо разветвлений тяжей, которые формируют периферические нервы, как было описано выше, несколько ветвей, отходящих от нервных корешков плечевого сплетения, обеспечивают двигательную иннервацию ромбовидных мышц (C5), подключичных мышц (C5 и C6) и передней зубчатой мышцы (C5, C6 и C7). Надлопаточный нерв происходит из C5 и C6 и иннервирует дорсальную сторону лопатки, внося значительный вклад в чувствительную иннервацию плечевого сустава.

Ветви, идущие от шейных нервных корешков, обычно блокируются только межлестничным доступом к плечевому сплетению. Распределение чувствительной иннервации шейных корешков и периферических нервов изображено на Рис. 52-2.

Межлестничная блокада

Клиническое применение

Основными показаниями к межлестничной блокаде плечевого сплетения являются хирургические вмешательства или манипуляции на плече. Блокада осуществляется на уровне верхних или средних нервных стволов. Несмотря на то, что этот доступ также может быть использован для хирургических вмешательств на предплечье и кисти, блокада нижнего ствола (C8-T1) обычно оказывается неполной, и для адекватной хирургической анестезии в этой зоне требуется дополнительная блокада локтевого нерва[13].

Техника

Плечевое сплетение находится в тесном физическом контакте с некоторыми структурами, которые служат важными ориентирами для выполнения межлестничной блокады. Проходя между передней и средней лестничной мышцами, сплетение располагается выше и кзади от второй и третьей части подключичной артерии; купол плевры лежит кпереди и медиально от нижнего ствола.

Межлестничная блокада может быть выполнена при любом положении конечности пациента и технически проста из-за легкости идентификации необходимых анатомических ориентиров[14]. Пациент находится в положении на спине, голова повернута в сторону, противоположную блокаде. Задний край грудино-ключично-сосцевидной мышцы легко пальпируется, если попросить пациента быстро поднять голову. Межлестничная борозда может быть пальпирована, если провести пальцами от заднего края грудино-ключично-сосцевидной мышцы в задне-латеральном направлении через брюшко передней лестничной мышцы к борозде. Линия, продолженная латерально от перстневидного хряща и пересекающая межлестничную борозду, указывает на уровень поперечного отростка C6. Несмотря на то, что наружная яремная вена обычно лежит над этой точкой пересечения, это непостоянный и ненадежный ориентир.

При выполнении этой методики межлестничной блокады рекомендуется использовать нейростимулятор или технику вызывания парестезии, для того чтобы точно распределить раствор местного анестетика. Соблюдая обычные меры стерильности, после инфильтрации кожи раствором местного анестетика иглу калибра 22G-25G и длиной 4 *см* вводят под углом 45° каудально и немного спереди назад (Рис. 52-3). Иглу продвигают до момента появления либо парестезии (обычно дерматомы C5 и C6), либо до появления двигательного ответа на стимуляцию нерва, что обычно возникают очень поверхностно. Парестезия и двигательный ответ мышц предплечья или плеча в равной степени эффективны[15]. Если используется игла с тупым срезом, то можно ощутить «щелчок» при прохождении иглы через предпозвоночную фасцию. Если игла контактирует с костью в пределах 2 *см* от поверхности кожи, то вероятнее всего, это поперечный отросток, и можно как бы «пройтись» иглой по этой структуре, чтобы локализовать нерв. Сокращение диафрагмы указывает на стимуляцию диафрагмального нерва, что означает отклонение иглы кпереди; необходимо изменить направление иглы кзади, чтобы локализовать плечевое сплетение.

После того, как получены соответствующие парестезии или двигательный ответ, игла стабилизируется в этом

положении. Использование гибких удлинителей для инъекций облегчает стабилизацию иглы во время аспирации и введения местного анестетика. После отрицательной аспирационной пробы дробно вводится от 10 до 40 *мл* раствора, в зависимости от желаемого распространения блокады. Радиографические исследования предполагают наличие зависимости между объемом раствора и зоной анестезии, 40 *мл* раствора обеспечивают полную блокаду шейного и плечевого сплетений[14]. Однако клинические исследования указывают на непостоянную блокаду нижнего ствола (напр., локтевого нерва) даже при больших объемах растворов местных анестетиков[13]. Давление, оказываемое пальцами выше места инъекции, и массаж в нисходящем направлении в сочетании с поднятием головного конца стола на 45° может облегчить каудальное распространение раствора местного анестетика и блокаду нижнего ствола.

Побочные эффекты и осложнения

Односторонняя блокада диафрагмального нерва, ведущая к его парезу, встречается у 100% пациентов, которым выполняется межлестничная блокада, даже с использованием слабых растворов местных анестетиков, и приводит к 25%-ому снижению легочной функции[17,18]. Этот эффект, вероятно, является результатом распространения раствора местного анестетика в переднем направлении через переднюю лестничную мышцу и может вызывать субъективное чувство одышки. У пациентов с тяжелой дыхательной патологией иногда может развиться дыхательная недостаточность. Вовлечение блуждающего нерва, возвратного гортанного и шейных симпатических нервов редко бывает значительным, однако пациент, испытывающий симптомы этих побочных эффектов, может нуждаться в психологической поддержке. При правильном расположении иглы на уровне C5 или C6, риск развития пневмоторакса мал из-за значительного расстояния до купола плевры.

Имеется сообщения о развитии тяжелой гипотензии и брадикардии (т.е. рефлекс Bezold–Jarisch) у пациентов, которым выполнялись хирургические вмешательства на плечевом суставе в сознании и в положении сидя. Причиной, как предполагают, является возбуждение внутрисердечных механорецепторов вследствие снижения венозного возврата, что вызывает резкое снижение симпатического тонуса и усиление парасимпатической активности. Этот эффект приводит к развитию брадикардии, гипотензии и кратковременной потере сознания. Частота возникновения этого рефлекса уменьшается при профилактическом применении β-блокаторов[19].

Повреждение нервов или неврит могут встречаться после периферической блокады любого нерва, но это случается редко и обычно является самоограничивающимся состоянием. Некоторые хирургические доступы к плечу, такие как тотальная пластика плечевого сустава, могут приводить к нежелательным неврологическим последствиям для плечевого сплетения[20,21]. В таких случаях межлестничная блокада может быть выполнена только для послеоперационного облегчения боли после того, как хирургическое вмешательство завершено и не обнаружено неврологических повреждений. Сообщалось об эпидуральных и интратекальных инъекциях, как осложнениях этой блокады, что подчеркивает важность продвижения иглы в каудальном направлении[22]. Тесная близость важных нейрососудистых структур может повышать риск развития серьезных неврологических осложнений, особенно если межлестничная блокада производится у глубоко седатированных пациентов или под общей анестезией[23].

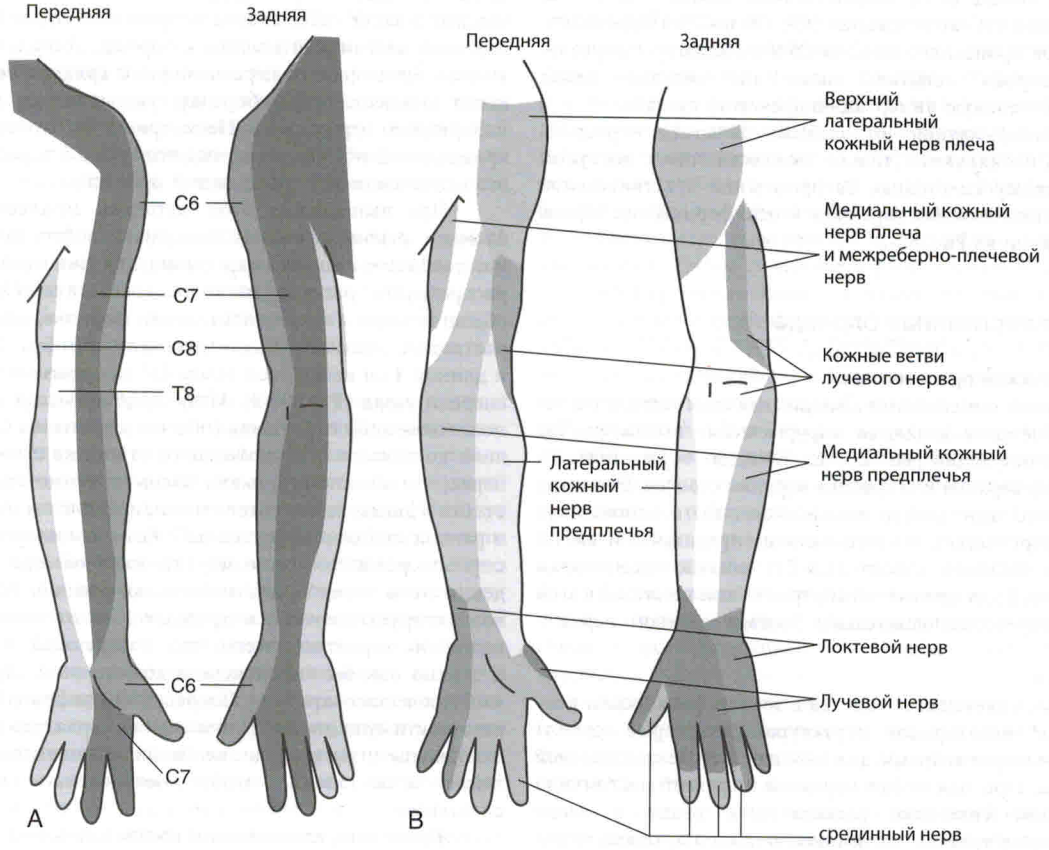

Рис. 52-2 A, Распределение кожной иннервации шейных корешков. **B,** Распределение кожной иннервации периферических нервов

Вблизи даже правильно размещенной иглы находятся несколько сосудистых структур. Токсичность местного анестетика должна быть предотвращена путем тщательной аспирации и дробного введения раствора. Судорожная активность в результате этого осложнения особенно нежелательна после операций по восстановлению вращающей манжетки плеча, так как сопутствующая мышечная активность может скомпрометировать результат операции.

Надключичная блокада

Клиническое применение

Показаниями для надключичной блокады являются хирургические вмешательства в области локтевого сустава, предплечья и кисти. Блокада производится на уровне дистальной части нервных стволов и проксимальной части разветвлений плечевого сплетения. В этом месте плечевое сплетение компактно, и небольшой объем местного анестетика приводит к быстрому началу надежной блокады. Дополнительное преимущество состоит в том, что блокада может быть выполнена при любом положении руки пациента. Надежная надключичная блокада требует получения парестезии или двигательного ответа. Техника классической надключичной блокады может вызывать некоторые трудности в обучении и описании. Предложенная модификация классической техники, так называемый метод «по отвесу», может уменьшить осложнения и упростить понимание и выполнение этой блокады[24].

Техника

Некоторые анатомические ориентиры играют важную роль при выполнении блокады надключичным доступом. Три ствола сгруппированы вертикально над первым ребром, краниально и кзади от подключичной артерии, которую часто можно пальпировать у худых и расслабленных пациентов. Нейрососудистый пучок лежит позади ключицы приблизительно посередине нее. Для иглы, направляющейся в сторону купола плевры, первое ребро, короткое и широкое, служит медиальным барьером; ребро проходит в передне-заднем направлении по отношению к плечевому сплетению.

Пациент лежит на спине, голова повернута в противоположную сторону от места блокады. Рука, которая будет анестезирована, должна быть приведена и вытянута как можно больше вдоль туловища в направлении колена этой же стороны. При выполнении классической техники определяется и отмечается середина ключицы. Задняя граница грудино-ключично-сосцевидной мышцы может легко пальпироваться, если пациент немного поднимет голову. Пальпируя пальцами брюшко передней лестничной мышцы, можно определить межлестничную борозду, где примерно на 1,5-2 *см* кзади от середины ключицы ставится метка. Пальпация подключичной артерии в этой точке подтверждает ориентир.

После адекватной подготовки и выполнения анестезии кожи по типу «лимонной корочки» анестезиолог становится в изголовье пациента и несколько сбоку от него. Игла калибром 22G и длиной 4 *см* направляется каудально, слегка медиально и кзади до получения парестезии или мышечного ответа, или до контакта с первым ребром. Если шприц присоединен к игле, то такая ориентация приводит к тому, что штифт иглы и шприц лежат почти параллельно линии, соединяющей место введения иглы и ухо пациента. Если при контакте с первым ребром не получено парестезии, то следует систематически изменять положение иглы в передне-заднем направлении вдоль первого ребра до тех пор, пока не будут обнаружены сплетение или подключичная артерия (Рис. 52-4). Локализация артерии является полезным ориентиром; игла может быть извлечена и повторно введена в еще более задне-латеральном направлении, в результате чего обычно достигается парестезия или мышечный ответ. После обнаружения плечевого сплетения должна быть произведена аспирационная проба, а затем дробно введен местный анестетик общим объемом 20-30 *мл*.

Игла контактирует с первым ребром на глубине 3-4 *см*, однако у пациентов, страдающих ожирением, или при наличии деформации тканей вследствие гематомы или инъекции раствора глубина может превысить длину иглы. Тем не менее, если парестезии не выявлены, то прежде чем продвинуть иглу глубже, надо аккуратно переместить иглу вперед и назад в поиске парестезии на глубине 2-3 *см*. Многократные инъекции могут улучшить качество или сократить время начала блокады.

Модифицированный метод «по отвесу» использует подобное положение пациента, хотя место введения иглы располагается в месте прикрепления латерального края грудино-ключично-сосцевидной мышцы к ключице. После

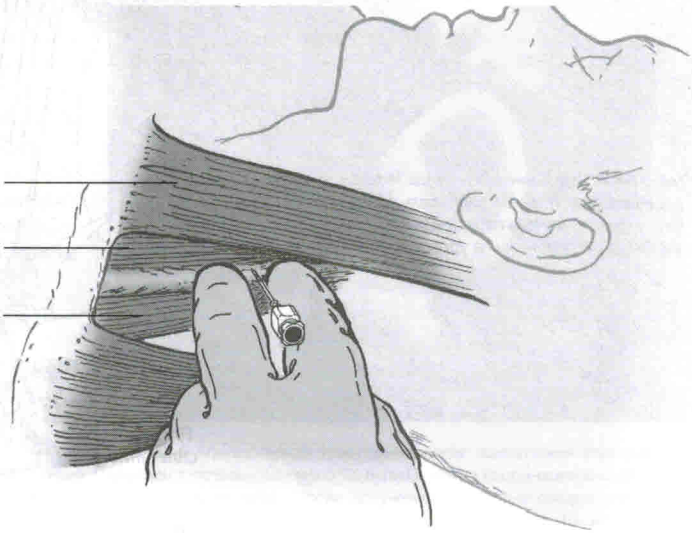

Рис. 52-3 Межлестничная блокада. Пальцы пальпируют межлестничную борозду, игла вводиться несколько каудально и немного кзади

подготовки и инфильтрации кожи игла размером 22G, длиной 4 *см* вводится как бы по отвесу, подвешенному над местом введения иглы (Рис. 52-5). Часто парестезия или двигательная реакция появляются до контакта с первым ребром или артерией. Если парестезия или моторная реакция не выявляются, игла вводится снова и кончик иглы направляется и продвигается маленькими шажками сначала краниально, затем каудально до контакта с первым ребром.

Побочные эффекты и осложнения

Хотя выполнение блокады может оказаться сложным у пациентов, страдающих ожирением (см. также Гл. 64), увеличения частоты осложнений, по-видимому, не происходит[25]. Частота развития пневмоторакса после надключичной блокады составляет от 0,5% до 6% и уменьшается с опытом специалиста. Начало проявления симптомов пневмоторакса обычно отсрочено и может занять до 24 *ч*. Обычная рентгенограмма легких, произведенная после блокады, не информативна. Надключичного доступа лучше всего избегать, если пациент не способен к сотрудничеству или не способен компенсировать какую-либо степень дыхательной недостаточности из-за сопутствующей патологии. Другие осложнения включают достаточно часто встречающуюся блокаду диафрагмального нерва (40-60%), синдром Горнера и нейропатию. Развитие блокады диафрагмального нерва или шейной симпатической блокады обычно требует только ободрения пациента. Хотя повреждение нервов может встречаться, но это случается редко и обычно является самоограничивающимся состоянием.

Подключичная блокада

Клиническое применение

Подключичная блокада обеспечивает анестезию руки и кисти. Блокада производится на уровне нервных тяжей и обладает теоретическим преимуществом, т.к. позволяет избежать пневмоторакса и обеспечивает блокаду кожно-мышечного и подмышечного нервов. Какого-либо специального положения руки для выполнения блокады не требуется. Существует необходимость в использовании нейростимулятора или ультразвуковой визуализации, так как отчетливо пальпируемые сосудистые ориентиры, которые могли бы помочь в направлении иглы, отсутствуют.

Техника

Игла вводится на 2 *см* ниже середины нижнего края ключицы и продвигается в латеральном направлении; для идентификации плечевого сплетения используется нейростимулятор[26]. Проведение линии между бугорком C6 и подмышечной артерией при отведенной руке помогает в визуализации направления хода сплетения. После того, как игла правильно расположена, достаточно ввести 20-30 *мл* раствора местного анестетика. Частота успеха блокады увеличивается при получении дистального двигательного ответа[27]. Был также описан коракоидальный доступ к плечевому сплетению, при выполнении которого игла размещается 2 *см* медиально и 2 *см* каудально от клювовидного отростка[28]. Однако более латеральное расположение иглы исключает блокаду кожно-мышечного нерва, таким образом, убирая главное преимущество подключичного доступа перед более простой подмышечной блокадой.

Побочные эффекты и осложнения

Из-за «слепого» доступа к сплетению может увеличиться частота внутрисосудистой инъекции. Чрезмерно медиальное направление иглы может привести к развитию пневмоторакса. Теоретически возможны и другие редкие осложнения, такие как инфекция и гематома.

Подмышечная блокада

Клиническое применение

Подмышечный доступ к плечевому сплетению является самым популярным из-за его простоты, надежности и безопасности[29]. Блокада выполняется на уровне терминаль-

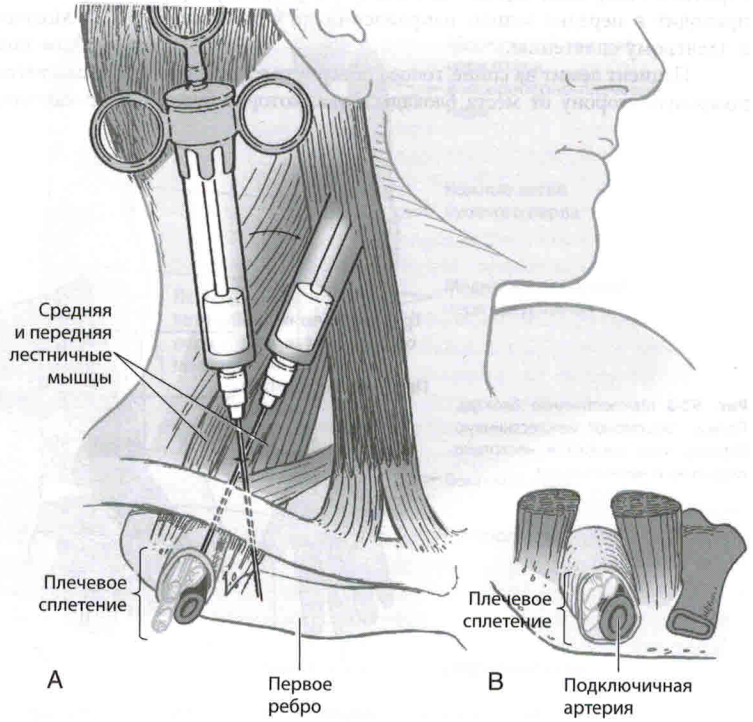

Рис. 52-4 A, Надключичная блокада. Игла систематически проходит «взад-вперед» вдоль первого ребра, пока не будет получена парестезия. **B,** Эти три ствола компактно расположены на уровне первого ребра.

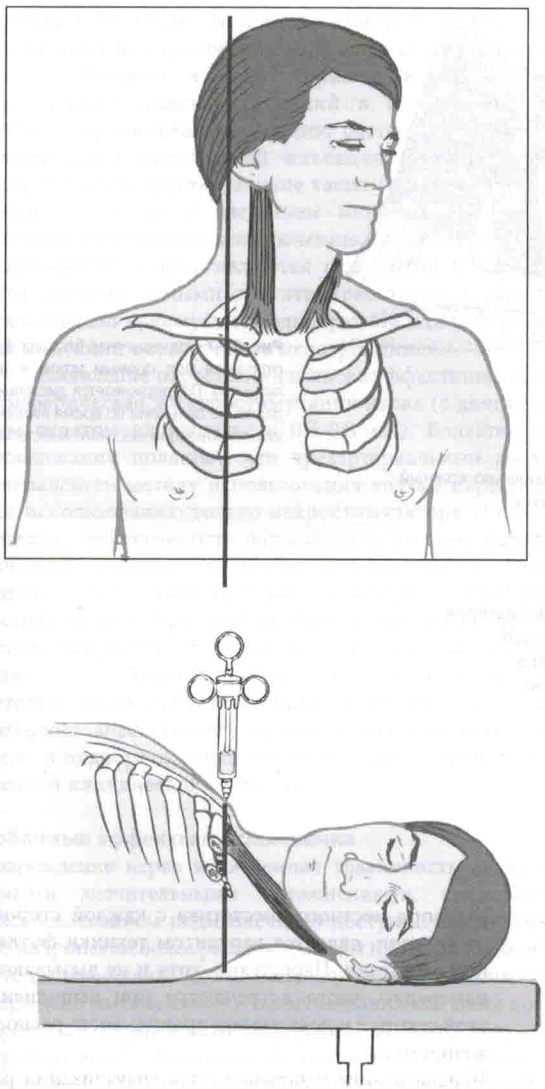

Рис. 52-5 Надключичная блокада. Игла вводится по отвесу, который как бы подвешен над местом введения иглы

ных нервов. Хотя при этом доступе не всегда достигается блокада кожно-мышечного нерва, его можно отдельно и дополнительно блокировать на уровне подмышечной впадины или локтя. Показания для подмышечной блокады включают хирургию предплечья и кисти.

Хирургические вмешательства на локте также успешно выполняются при использовании подмышечного доступа[30]. Эта блокада идеально подходит для амбулаторных больных и легко переносится детьми[31]. Однако подмышечная блокада не показана для хирургических вмешательств на верхней части руки или плеча, кроме того пациент должен быть в состоянии отвести руку, чтобы можно было выполнить блокаду.

Техника

Анатомические особенности, которые необходимо учитывать при выполнении подмышечной блокады:

1. Нейрососудистый пучок разделен перегородками на несколько секций (Рис. 52-6)[32].
2. Подмышечная артерия является самым важным анатомическим ориентиром; нервы, как правило, сохраняют предсказуемую ориентацию по отношению к артерии.
3. Срединный нерв находится выше артерии, локтевой нерв – ниже, и лучевой нерв располагается кзади и несколько латерально от артерии (Рис. 52-7).
4. На этом уровне кожно-мышечный нерв уже покидает фасциальный футляр и лежит в толще клювовидно-плечевой мышцы.
5. Межреберно-плечевой нерв – это ветвь межреберного нерва T2, который обычно блокируется путем инфильтрации кожи, расположенной над артерий; однако адекватное обезболивание для наложения жгута может быть достигнуто путем более широкой инфильтрации, на 1-2 *см* краниально и каудально от артерии.

Пациент лежит на спине, анестезируемая конечность отводится под прямым углом к телу, локтевой сустав сгибается под углом 90°. Тыльная поверхность руки опирается на кровать или подушку; слишком сильное отведение руки с размещением кисти под головой пациента не рекомендуется, т.к. при таком положение часто исчезает пульсация артерии.

Пальпируется подмышечная артерия, проводится линия вдоль хода артерии от нижнего края подмышечной впадины до ее наиболее проксимальной точки. Затем артерия фиксируется на плечевой кости с помощью указательного и среднего пальцев левой руки; кожу над артерией инфильтрируют по типу «лимонной корочки» в том месте, где подмышечная впадина приближается к кожной складке подмышки. Проксимальное расположение иглы и создание давления в дистальном направлении облегчает проксимальное распространение раствора местного анестетика.

Способы локализации иглы

Было описано несколько методов идентификации подмышечного футляра, и, судя по сообщениям, все с хорошими результатами. В целом, получение парестезии не обязательно. Однако использование многократных инъекций может ускорить начало и улучшить надежность блокады.

1. Парестезии могут быть получены, используя иглу калибром 25G, длиной 2 *см*; поиск начинают

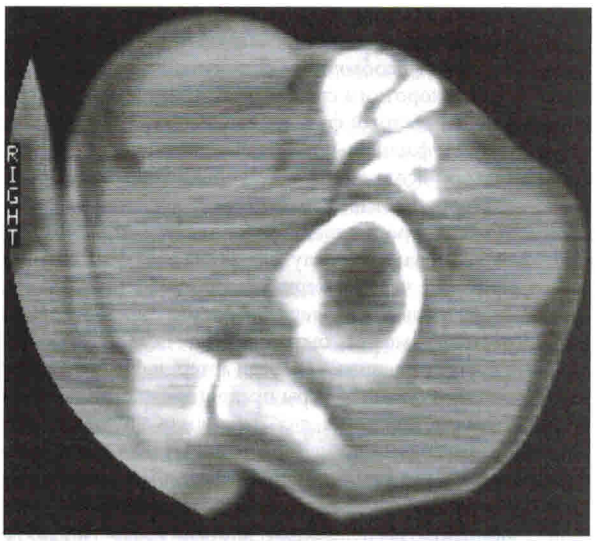

Рис. 52-6 Компьютерная томограмма после выполнения подмышечной блокады с использованием 0,5% бупивакаина в комбинации с иодоталоматом. Трансартериально после получения парестезий срединного и лучевого нерва были выполнены раздельные инъекции 10 *мл* местного анестетика. Оказалось, что контрастное вещество остается в трех изолированных секторах нейрососудистого пучка

Постоянно возникающие проблемные вопросы анестезиологического обеспечения нейрохирургических вмешательств

При лечении пациента нейрохирургического профиля регулярно возникает ряд базовых проблемных вопросов, которые в отсутствии устоявшегося взаимопонимания между анестезиологом и нейрохирургом должны быть обсуждены и согласованы заблаговременно. Список таких вопросов разнится в зависимости от типа операции и может включать: планируемое положение больного на операционном столе и необходимые для этого приспособления; намерения относительно стероидов, диуретиков, антиконвульсантов и антибиотиков; представления хирурга относительно состояния мозга, ликвородинамики и кровотока, резерва внутричерепного пространства; приемлемые уровни колебаний артериального давления, $PaCO_2$ и температуры тела; предполагаемый объем кровопотери; планируемые методы нейромониторинга (некоторые из которых могут ограничивать использование анестетиков и/или миорелаксантов); и, нередко, вероятность развития воздушной эмболии. В данном разделе представлены соображения, влияющие на принятие решений при ответе на перечисленные выше вопросы. Другой, часто возникающий проблемный вопрос, касающийся защиты головного мозга, кратко освещен в разделе, посвященном аневризмам и артериовенозным мальформациям, и более детально в Гл. 13.

Контроль внутричерепного давления и податливость головного мозга

Вопрос профилактики повышений внутричерепного давления (ВЧД) или снижения уже повышенного ВЧД часто возникает во время анестезий при нейрохирургических вмешательствах. В условиях сохранной целостности черепной коробки основными задачами являются: поддержание адекватного церебрального перфузионного давления (ЦПД) (ЦПД = среднее артериальное давление, САД – ВЧД) и предотвращение вклинения головного мозга (Рис. 63-1). При нарушенной целостности может создаться ситуация, требующая проведения мероприятий по обеспечению податливости головного мозга для облегчения хирургического доступа или в более тяжелых случаях для уменьшения и стабилизации объема мозга, пролабирующего в трепанационное отверстие. Применяемые методы в обоих случаях схожи.

Клинические признаки повышенного ВЧД включают головную боль (в особенности боль, заставляющая просыпаться ночью), тошноту, рвоту, нечеткость зрения, сонливость, отек диска зрительного нерва. Признаками повышенного ВЧД на компьютерной томографии (КТ) головного мозга являются смещение срединных структур, сжатие базальных цистерн, отсутствие борозд, уменьшение желудочков (или увеличение в случае гидроцефалии) и отек. Отек при этом проявляется зоной пониженной плотности. Базальные цистерны выглядят как черный (жидкость) ореол, окружающий верхнюю часть ствола (Рис. 63-2). К ним относятся: межножковая цистерна,

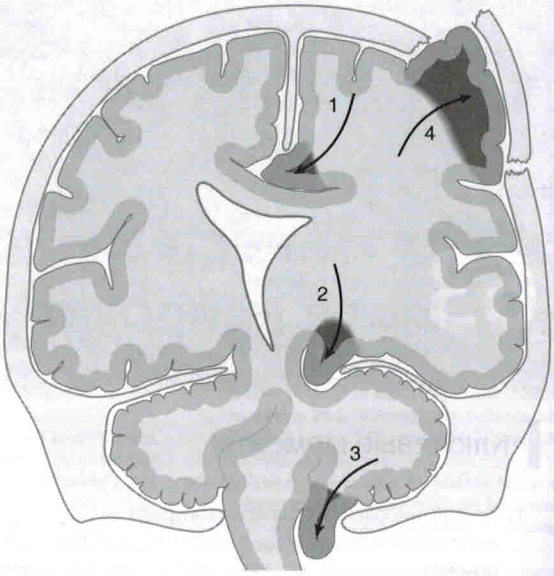

Рис. 63-1 Схематическое представление различных видов вклинения: (1) под серп, (2) крючковое (транстенториальное), (3) мозжечковое и (4) через свод. *(Из Fishman RA: Brain edema. N Engl J Med 293:706-711, 1975.)*

лежащая между двумя ножками мозга; цистерна четверохолмия и охватывающая цистерна, проходящая рядом с ножками мозга.

Существует несколько взаимодействующих между собой причин способных привести к внутричерепной гипертензии (Рис. 63-4). По большому счету, для анестезиологов, столкнувшихся с проблемой лечения высокого ВЧД, основной задачей является снижение объема внутричерепного содержимого. С целью лучшего запоминания можно разделить внутричерепное пространство на четыре составляющих (Табл. 63-1): клетки (включая нейроны, глию, опухоли и внесосудистые скопления крови), жидкость (внутриклеточную и внеклеточную), ЦСЖ и кровь.

1. *Клеточный объем:* управление им в большей степени прерогатива хирурга. При этом анестезиолог должен этот объем контролировать. При наличии протрузии вещества головного мозга в трепанационное отверстие во время удаления эпидуральной гематомы следует заподозрить наличие субдуральной или эпидуральной гематомы на противоположной

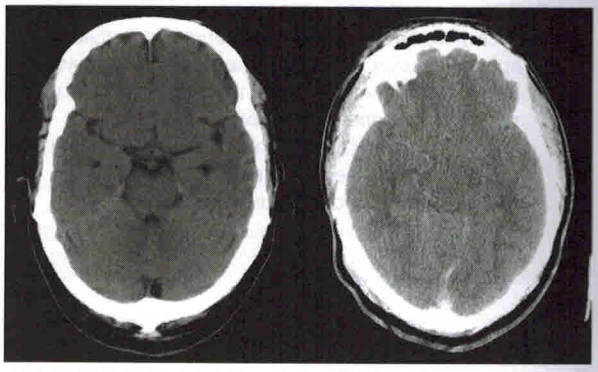

Рис. 63-2 КТ картина нормальных (*слева*) и поджатых (*справа*) базальных цистерн. Базальное, или перимезенцефальное, ликворосодержащее пространство состоит из межножковой цистерны (*спереди*), охватывающей цистерны (латерально) и цистерны четверохолмия (***сзади***). На *правом* снимке у пациента с диффузным отеком головного мозга (вследствие тромбоза сагиттального синуса) базальные цистерны сжаты. *(Снимок предоставлен Ivan Petrovitch, MD)*

Рис. 63-3 Отношение внутричерепного давления и объема. Горизонтальная часть кривой демонстрирует наличие вначале некоторых компенсаторных возможностей при расширении внутричерепного образования. Эта компенсация достигается в основном за счет перемещения цереброспинальной жидкости (ЦСЖ) и венозной крови из интракраниальных в экстракраниальные пространства. При истощении компенсаторных возможностей небольшой прирост объема приводит к значительному приросту внутричерепного давления с угрозой вклинения или снижения церебрального перфузионного давления (ЦПД) с исходом в ишемию

стороне, требующей немедленного наложения трефинационных отверстий или срочного рентгенологического исследования.

2. *Объем ЦСЖ.* Не существует фармакологических способов управления этим объемом, скорость и выраженность эффекта которых позволяла бы применять их в операционной. Наиболее Подходящим средством воздействия является дренирование. С напряжением ткани головного мозга в трепанационном отверстии иногда можно справиться выведением ЦСЖ из бокового желудочка через введенную хирургом иглу. В отсутствие вероятности вклинения крючка головного мозга или вклинения через большое затылочное отверстие для улучшения условий хирургического доступа может быть использован люмбальный дренаж ЦСЖ.
3. *Жидкостный объем.* На него можно повлиять введением стероидов и диуретиков. Их использование описано ниже.
4. *Объем крови.* Данный объем в силу большой изменчивости заслуживает наибольшего внимания анестезиолога. Он состоит из двух компонентов: артериальной и венозной крови.

Мы рекомендуем сначала оценить венозный компонент мозгового кровотока. Несмотря на его в большей степени пассивную роль, застой церебральной венозной крови является частой причиной повышенного ВЧД и плохих условий для хирургического доступа (Рис. 63-5). Положение больного с приподнятой головой обеспечивает хорошее венозное дренирование и является стандартом нейроанестезии и нейроинтенсивной терапии. Следует избегать нарушения церебрального венозного оттока, связанного с крайними положениями головы или охватывающим давлением на шею (например, филадельфийский воротник, повязки эндотрахеальной трубки). Также причины нарушения оттока могут быть связаны с любыми факторами, повышающими центральное венозное давление, такими как положительное давление в конце выдоха (ПДКВ) или сердечная недостаточность. Все, что приводит к повышению внутригрудного давления, способно нарушить отток церебральной венозной крови. Такие известные ситуации, как перегиб или частичная обструкция эндотрахеальной трубки, напряженный пневмоторакс, кашель и напряжение, реакция на эндотрахеальную трубку, задержка воздуха при бронхоспазме – все они могут затруднить отток, поэтому должны быть вовремя выявлены и устранены. Большинство анестезиологов при краниотомиях тщательно поддерживают миорелаксацию пациента, так как неожиданный кашель может привести к вклинению структур головного мозга в трепанационное отверстие.

Затем необходимо приступить к оценке артериального компонента мозгового кровотока (МК). Особое вни-

Рис. 63-4 Патофизиология внутричерепной гипертензии. На рисунке представлено то, каким образом объемы любого составляющего внутричерепное пространство – крови, цереброспинальной жидкости (ЦСЖ), жидкости (внутриклеточная или внеклеточная) и клеток – могут привести к повышению внутричерепного давления с исходом в повреждение. Объемы, доступные воздействию анестезиолога, выделены звездочкой (*). (Контроль объема ЦСЖ требует наличия вентрикулостомического дренажа). АД – артериальное давление; ВЧД – внутричерепное давление; PaO_2 – парциальное давление кислорода в артериальной крови; $PaCO_2$ – парциальное давление углекислого газа в артериальной крови

Табл. 63-1 Внутричерепные составляющие и способы управления их объемами

Компартмент	Способ контроля объема
Клетки (включая нейроны, глию, опухоли и внесосудистую кровь)	Удаление хирургическим путем
Жидкость (внутриклеточная и внеклеточная)	Диуретики
	Стероиды (только для опухолей)
ЦСЖ	Дренирование
Артериальное давление	Снижение МК
Венозная кровь	Улучшение условий оттока церебральной венозной крови

МК – мозговой кровоток; ЦСЖ – цереброспинальная жидкость

мание к влиянию анестетиков и методик их применения на церебральный кровоток (Гл. 13) является важной составляющей нейроанестезии. Такое внимание оправдано ввиду практически неизбежного повышения церебрального объема крови (ЦОК) при увеличении МК[1-3]. Важным исключением из этого правила является церебральная ишемия, вызванная артериальной гипотензией или окклюзией сосуда, во время которой ЦОК может увеличиться вследствие дилатации сосудов головного мозга в ответ на внезапное снижение МК. В большинстве других случаев прямая зависимость, тем не менее, сохраняется и воздействие на МК возможно в случаях истощения компенсаторных возможностей или при уже повышенном ВЧД. Общий подход заключается в подборе подходящих анестетиков и контроле физиологических параметров таким образом, чтобы избежать ненужного увеличения МК. Параметры, влияющие на МК, перечислены в Табл. 63-2 и обсуждены в Гл. 13.

Выбор анестетиков

При нестабильном ВЧД часто возникает потребность в выборе подходящего анестетика. Данный вопрос детально обсужден в Гл. 13, а здесь приведены наиболее общие представления. Как правило, внутривенные анестетики, аналгетики и седативные препараты приводят к снижению МК и церебрального метаболизма (ЦМ) и не оказывают неблагоприятного воздействия на ВЧД. Исключением может быть кетамин, применяемый, как правило, в больших дозах у пациентов с отсутствием нарушения сознания перед анестезией. При внутривенном введении препаратов церебральная ауторегуляция и сопряжение углекислый газ (CO_2) – МК, как правило, сохраняются (см. Гл. 13).

В свою очередь все ингаляционные анестетики могут быть в зависимости от физиологических и фармакологических обстоятельств дозозависимыми церебральным вазодилататорами. Порядок вазодилатирующей способности примерно такой галотан>>энфлуран>десфлуран>изофлуран>севофлуран. Как отмечено в Гл. 13, различия в действии на МК у изофлурана, десфлурана и севофлурана, вероятно, не имеют большого значения для анестезиолога. Влияние ингаляционного анестетика на МК, в конечном счете, зависит от результата взаимодействия нескольких факторов, которые включают: концентрацию анестетика, степень исходного снижения ЦМ, сопутствующее изменение артериального давления в сочетании с исходным или анестетик-обусловленным нарушением ауторегуляции и сопутствующие изменения $PaCO_2$ в сочетании с любым повреждением сопряжения CO_2-МК, обусловленным заболеванием.

Закись азота (N_2O) также является церебральным вазодилататором, эффект которого на МК выраженнее всего проявляется при использовании ее в качестве единственного анестетика, менее выражен при фоновом использовании наркотических аналгетиков, пропофола, или бензодиазепинов, и в наименьшей степени проявляется в сочетании с ингаляционными анестетиками (см. Гл. 13). Тем не менее опыт показывает, что N_2O и ингаляционные анестетики (последние обычно в концентрациях ниже минимальной альвеолярной концентрации (МАК)) при введении в качестве компонента комбинированной анестезии в сочетании с наркотическими аналгетиками могут быть использованы для большинства плановых и многих экстренных нейрохирургических манипуляций. Исключения редки, но в случае их появления (например, при сонливости, рвоте у пациента с отеком диска зрительного нерва, большим масс-эффектом и компремированными базальными цистернами или пострадавшего с черепно-мозговой травмой и большим внутричерепным объемом повреждения, поджатыми цистернами и бороздами на КТ) наиболее обоснованно использование анестезиологом внутривенных методик, по крайней мере, до тех пор, пока не вскрыта полость черепа и твердая мозговая оболочка, когда эффект анестезии может быть оценен визуально и пальпаторно на основе напряжения вещества головного мозга. Ингаляционные анестетики вполне приемлемы в качестве компонента большинства анестезий в нейрохирургии. При стойком повышении ВЧД (и закры-

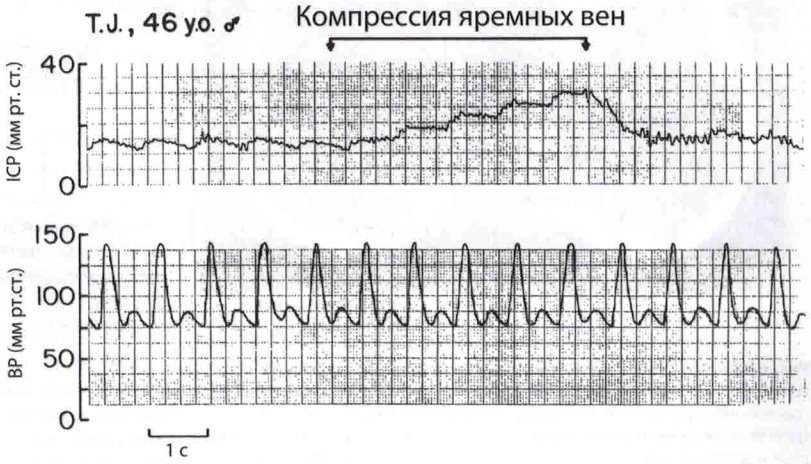

Рис. 63-5 Влияние нарушения оттока церебральной венозной крови на внутричерепное давление (ВЧД) у пациента с внутричерепной гематомой. Для проверки функционирования недавно установленного вентрикулярного дренажа использовали двустороннюю компрессию яремных вен. ВЧД ответ иллюстрирует важность обеспечения свободного оттока церебральной венозной крови

Табл. 63-2 Факторы, влияющие на мозговой кровоток*

PaO_2
$PaCO_2$
Уровень церебрального метаболизма
Пробуждение/боль
Судороги
Температура
Анестетики
Артериальное давление/состояние ауторегуляции
Вазоактивные препараты
Анестетики
Вазопрессоры
Инотропы
Вазодилататоры
Вязкость крови
Нейрогенные пути влияния (интра- и экстракраниальные)

*За более подробным обсуждением обратитесь к Гл. 13

той полости черепа) или напряженном веществе мозга в трепанационном отверстии, N_2O и ингаляционные анестетики следует рассматривать в качестве потенциальных дополнительных повреждающих факторов[4], что требует исключения их из анестезии в пользу внутривенных анестетиков.

Миорелаксанты (см. Гл. 29), способные приводить к высвобождению гистамина (мивакурий, атракурий) следует вводить в небольших дозировках и распределять во времени. Хотя сукцинилхолин и увеличивает ВЧД, повышение незначительное и временное. Влияние сукцинилхолина на ВЧД может быть нивелировано упреждающим введением метокурина (metocurine) в дозе 0,03 *мг/кг*[5] (и, вероятно, других недеполяризующих миорелаксантов) и, по крайней мере, в значительной степени не проявляется у больных с наиболее распространенной нейрохирургической патологией (такой, как черепно-мозговая травма, субарахноидальное кровоизлияние САК)[6]. Введение сукцинилхолина в сочетании с подходящим методом контроля дыхательных путей и АДср вполне приемлемо в клинических ситуациях, требующих быстрой миорелаксации для защиты и обеспечения проходимости дыхательных путей.

Из представленного материала и обсуждения церебральной физиологии в Гл. 13 логично следует системный клинический подход к лечению ВЧГ. Схема подхода к проблеме резкого повышения ВЧД или резкого ухудшения состояния мозга в трепанационном отверстии продемонстрирована в Табл. 63-3. Если в соответствие с ним проблема не разрешается, в Табл. 63-4 предложены другие варианты решения данной проблемы.

Табл. 63-3 Высокое внутричерепное давление/«напряженный мозг» (проверочный лист)

1. Контролируются ли все соответствующие давления?
Давление в яремной вене
Максимальная ротация головы или сгибание шеи?
Прямое давление на яремные вены?
Приподнята ли голова?
Давление в дыхательных путях
Обструкция дыхательных путей?
Бронхоспазм?
Напряжен, кашляет, адекватно релаксирован?
Пнвмоторакс?
$PaCO_2$ and PaO_2
Артериальное давление
2. Контролируется ли уровень метаболизма?
Боль/пробуждение?
Судороги?
3. Используются ли препараты с возможным вазодилатирующим действием?
N_2O, ингаляционные анестетики, нитропруссид, блокаторы кальциевых каналов
4. Нет ли нераспознанного внутричерепного объема?
Кровь, воздух с/без N_2O

Табл. 63-4 Методы быстрого снижения внутричерепного давления и объема головного мозга*

Дальнейшее титрование Pa_{CO_2} (≥25 *мм Hg*)
Дренирование ЦСЖ (вентрикулостомия, церебральная игла)
Диурез (обычно маннитол)
Подавление ЦМ (барбитураты, пропофол)
Снижение АДср (если отсутствует ауторегуляция)
Хирургическое лечение (например, удаление костного лоскута или лобэктомия)

ЦМ – церебральный метаболизм; ЦСЖ – цереброспинальная жидкость; АДср – среднее артериальное давление

* После проверочного листа в Табл. 63-3

Дренирование ЦСЖ обсуждалось ранее. Применение дополнительных доз осмотических диуретиков теоретически ограничено верхним допустимым пределом осмолярности крови приблизительно 320 *мОсм/л*. Однако в далеко зашедших случаях, их использование часто эмпирическое, когда введения (например, 12,5 *г*) повторяют до тех пор, пока не пропадет клинический эффект. Барбитураты уже давно и широко используются в качестве средства снижения ЦМ, за счет уменьшения ЦК и ЦОК. Для этих же целей все чаще используется пропофол. Применение барбитуратов в интенсивной терапии, тем не менее, обосновано опытом эффективного контроля ВЧД, чего нельзя сказать о пропофоле[7]. У больных, получавших длительные инфузии пропофола в отделениях интенсивной терапии, наблюдался порой фатальный синдром метаболического ацидоза и рабдомиолиза[8,9]. Снижение АДср иногда приводит к уменьшению кровенаполнения сосудов и соответственно уменьшению набухания головного мозга, тем не менее, у больных со скомпрометированным коллатеральным внутричерепным кровотоком данный метод снижения ВЧД следует использовать с осторожностью. Скорее всего, такой подход в большей степени применим в случаях нарушения мозговой ауторегуляции, наблюдающейся при резекции артериовенозной мальформации (АВМ) (см. раздел по аневризмам и артериовенозным мальформациям).

Управление $PaCO_2$

Анестезиолог и хирург должны с самого начала согласовать тактику относительно $PaCO_2$. Управляемая гипокапния как неотъемлемая часть интракраниальных нейрохирургических манипуляций используется уже давно. Объясняется это главным образом тем, что одновременное снижение МК (см. Рис. 13-4) и ЦОК приводит к снижению внутричерепного давления, или так называемой «релаксации головного мозга». При прочих равных обстоятельствах это действительно происходит[10]. Два обстоятельства, тем не менее, должны влиять на принятие решения об использовании гипервентиляции. Во-первых, вазоконстриктивное свойство гипокапнии в некоторых ситуациях способно приводить к ишемии. Во-вторых, МК- и ВЧД-снижающие эффекты не продолжительны[11].

Обусловленная гипокапнией церебральная ишемия

На начальных этапах врачи скептически относились к тому факту, что гипервентиляция способна приводить к ишемии и повреждению здоровой части головного мозга. Действительно, повреждение здорового мозга при исполь-