# Оглавление

**Введение** . . . . . 10

Глава 1
**Организация амбулаторной хирургической помощи**

Понятие об амбулаторной хирургической помощи . . . . . 12
Правила организации деятельности кабинета врача-хирурга . . . . . 13
Организационно-штатная структура и порядок работы хирургического отделения поликлиники . . . . . 16
Требования, предъявляемые к основным помещениям хирургического отделения поликлиники . . . . . 18
Образование и профессиональная подготовка медицинского персонала . . . . . 18
Стационарозамещающая медицинская помощь . . . . . 19
Общая характеристика учреждений и порядка оказания стационарозамещающей помощи при хирургической патологии . . . . . 19
Профилизация лечебных учреждений, оказывающих амбулаторную хирургическую помощь . . . . . 31
Документация центров . . . . . 31
Медицинское снабжение и оснащение центров . . . . . 32
Положение о главном амбулаторном хирурге субъекта федерации (региона, города, административного образования) . . . . . 32
Профилактическая работа и диспансеризация больных с хирургическими заболеваниями . . . . . 33
Реабилитация хирургических больных . . . . . 42
Методика медико-социальной экспертизы при хирургических болезнях . . . . . 47
Организация онкологической службы . . . . . 52

Глава 2
**Асептика и антисептика**

Асептика . . . . . 64
Организация дезинфекционных и стерилизационных мероприятий в организациях, осуществляющих медицинскую деятельность . . . . . 64
Требования к дезинфекции, предстерилизационной очистке и стерилизации изделий медицинского назначения . . . . . 67
Обеспечение дезинфекционных и стерилизационных мероприятий . . . . . 71
Правила обработки рук медицинского персонала и кожных покровов пациентов . . . . . 71
Антисептика . . . . . 73

Глава 3
**Анестезия в амбулаторной хирургии**

Местная анестезия . . . . . 75
Деонтология обезболивания . . . . . 75
Медикаментозные средства и общие методические рекомендации . . . . . 76
Виды местной анестезии . . . . . 77
Осложнения, их профилактика и лечение . . . . . 84
Лечебные медикаментозные блокады . . . . . 86
Общие положения . . . . . 86
Общие методические рекомендации . . . . . 88
Показания для назначения блокад . . . . . 88
Отдельные виды блокад . . . . . 88

Анестезиологическое обеспечение в амбулаторной хирургии . . . . . 96
Организационно-штатное и материально-техническое обеспечение . . . . . 99
Критерии отбора пациентов . . . . . 102
Предоперационная оценка. . . . . 104
Основные методы анестезии. . . . . 112
Ускорение процесса восстановления . . . . . 124
Частные вопросы . . . . . 127
Критерии выписки . . . . . 130
Критерии оценки результатов . . . . . 132

## Глава 4
## Терминальное состояние и реаниматологическая помощь

Терминальное состояние . . . . . 135
Реаниматологическая помощь . . . . . 137
Сердечно-легочная и мозговая реанимация . . . . . 139
Реанимация пострадавших при утоплении . . . . . 158
Реанимация при асфиксии. . . . . 159
Реанимация при электротравме . . . . . 160
Основные положения методических рекомендаций 2010 г. . . . . 161
Основные ошибки при сердечно-легочной и мозговой реанимации . . . . . 161
Смерть мозга и эвтаназия. . . . . 162

## Глава 5
## Амбулаторная травматология и ортопедия

Травматология и ортопедия . . . . . 164
Основные понятия и виды травм . . . . . 164
Исследования в травматологии и ортопедии . . . . . 165
Осложнения повреждений опорно-двигательного аппарата. . . . . 169
Инфекционные заболевания костей и суставов. . . . . 170
Заболевания кисти . . . . . 176
Анкилозирующий спондилоартрит (болезнь Бехтерева) . . . . . 181
Деформирующий артроз . . . . . 183
Остеохондроз позвоночника . . . . . 191
Плоскостопие . . . . . 197
Поперечно распластанная стопа и отклонение I пальца кнаружи (hallux valgus). . . . 200
Молоткообразные пальцы стопы . . . . . 201
Серозный (крепитирующий) тендовагинит . . . . . 202
Ортопедические заболевания у детей и подростков . . . . . 203
Остеохондропатии . . . . . 203
Юношеский эпифизеолиз головки бедренной кости. . . . . 208
Деформации позвоночника . . . . . 208
Ожоги . . . . . 217
Классификация и диагностика . . . . . 217
Электрические, химические и лучевые ожоги. . . . . 222
Лечение обожженных . . . . . 229
Холодовая травма . . . . . 234
Отморожение и общее охлаждение . . . . . 234
Лечение пострадавших с холодовой травмой . . . . . 237
Укусы ядовитых змей и насекомых. . . . . 238
Укус ядовитой змеи . . . . . 238
Укусы членистоногих (паукообразные и насекомые) . . . . . 239
Ущемление пальца в кольце. . . . . 240

## Глава 6
## Повреждения и заболевания головы, лица, шеи и позвоночника

Закрытая и открытая травмы черепа и головного мозга . . . . . 241
Закрытая черепно-мозговая травма . . . . . 241
Открытые повреждения черепа и головного мозга . . . . . 247
Закрытая травма позвоночника и спинного мозга . . . . . 250
Механизмы повреждений позвоночника, стабильные и нестабильные повреждения . . . . . 250
Диагностика травмы спинного мозга и его корешков . . . . . 253
Лучевые методы диагностики позвоночно-спинномозговых травм . . . . . 255
Общие положения современной системы хирургического лечения пострадавших с острыми осложненными повреждениями позвоночника . . . . . 256
Повреждения и заболевания периферических нервов . . . . . 257
Повреждения и заболевания отдельных черепных нервов . . . . . 258
Повреждения и заболевания отдельных нервов конечностей . . . . . 259
Повреждения и заболевания нервов в области брюшной стенки живота . . . . . 266
Заболевания и повреждения челюстно-лицевой области . . . . . 269
Особенности заболеваний и травм челюстно-лицевой области . . . . . 269
Обследование больных, нуждающихся в амбулаторной хирургической стоматологической помощи . . . . . 271
Обезболивание . . . . . 273
Амбулаторные операции при заболеваниях и травмах челюстно-лицевой области . . . . . 276
Острые одонтогенные воспалительные заболевания . . . . . 278
Повреждения челюстно-лицевой области . . . . . 284
Амбулаторная хирургия органа зрения . . . . . 286
Амбулаторная хирургия век . . . . . 286
Хирургия слезных органов . . . . . 289
Ранения век . . . . . 292
Повреждения и заболевания ЛОР-органов . . . . . 293
Повреждения уха . . . . . 293
Заболевания уха . . . . . 296
Повреждения носа и околоносовых пазух . . . . . 297
Заболевания носа и околоносовых пазух . . . . . 300
Повреждения гортани . . . . . 301
Заболевания гортани . . . . . 302
Заболевания глотки . . . . . 303
Хирургические невоспалительные заболевания шеи и верхнего средостения . . . . . 304
Хирургические заболевания щитовидной железы . . . . . 308

## Глава 7
## Повреждения и заболевания органов груди

Аномалии развития и заболевания молочной железы дисгормональной природы . . . . . 330
Аномалии развития молочной железы . . . . . 330
Заболевания молочной железы дисгормональной природы . . . . . 332
Аномалии развития и врожденные заболевания грудной клетки . . . . . 335
Травма груди мирного и военного времени . . . . . 338
Ранения груди . . . . . 347
Гнойный плеврит . . . . . 356
Абсцессы лёгкого . . . . . 360

Бронхоэктатическая болезнь . . . . . 366
Лёгочные кровотечения . . . . . 371
Спонтанный пневмоторакс . . . . . 378
Тромбозы и эмболии лёгочной артерии . . . . . 390
Доброкачественные опухоли и кисты пищевода . . . . . 394
Повреждения пищевода . . . . . 396
Ожоги пищевода . . . . . 399
Рубцовые сужения пищевода . . . . . 406
Новообразования средостения . . . . . 410
Острый выпотной перикардит . . . . . 420

Глава 8

## Повреждения и заболевания органов живота и передней брюшной стенки

Закрытые повреждения живота . . . . . 424
Острые желудочно-кишечные кровотечения . . . . . 427
Хирургические заболевания и повреждения диафрагмы . . . . . 435
Повреждения диафрагмы . . . . . 435
Диафрагмальные грыжи . . . . . 436
Релаксация диафрагмы . . . . . 439
Язвенная болезнь желудка и двенадцатиперстной кишки . . . . . 439
Острое расширение желудка . . . . . 454
Флегмона желудка . . . . . 455
Полипы желудочно-кишечного тракта . . . . . 455
Острый аппендицит . . . . . 458
Хронический аппендицит . . . . . 464
Острый простой неспецифический мезаденит . . . . . 465
Острый холецистит . . . . . 466
Механическая желтуха . . . . . 470
Желчнокаменная болезнь . . . . . 472
Постхолецистэктомический синдром . . . . . 475
Холангит . . . . . 476
Острый панкреатит . . . . . 477
Грыжи передней брюшной стенки . . . . . 480
Диагностика неосложненных форм грыж . . . . . 484
Лечение неосложненных форм грыж . . . . . 485
Острая кишечная непроходимость . . . . . 494
Редкие заболевания кишечника . . . . . 502
Дивертикулы пищеварительного тракта . . . . . 505
Тромбоз и эмболия брыжеечных сосудов . . . . . 509
Асцит . . . . . 514
Перитонит . . . . . 521

Глава 9

## Хирургические заболевания органов забрюшинного пространства

Нейроэндокринные опухоли поджелудочной железы . . . . . 527
Хирургические заболевания надпочечников . . . . . 532
Редкие гормонально-активные опухоли надпочечников . . . . . 540
Гормонально-неактивные опухоли надпочечников . . . . . 540

## Глава 10
## Повреждения и заболевания мочеполовых органов, органов таза, промежности

Повреждения почек, мочеточников и мочевого пузыря . . . . . 542
Закрытая травма почек . . . . . 542
Повреждения мочеточников . . . . . 544
Травма мочевого пузыря . . . . . 545
Повреждения полового члена и мочеиспускательного канала . . . . . 547
Перелом полового члена . . . . . 547
Повреждения мочеиспускательного канала . . . . . 548
Почечная колика . . . . . 550
Фимоз . . . . . 555
Парафимоз . . . . . 559
Заболевания мошонки и ее органов . . . . . 560
Хирургическая анатомия . . . . . 560
Физиология половых желез . . . . . 561
Воспалительные заболевания мошонки . . . . . 562
Воспаление яичка и придатка . . . . . 563
Водянка оболочек яичка . . . . . 566
Водянка оболочек семенного канатика . . . . . 569
Семенная киста . . . . . 569
Варикозное расширение вен семенного канатика . . . . . 570
Перекрут семенного канатика и заворот яичка . . . . . 572
Крипторхизм . . . . . 573
Заболевания прямой кишки . . . . . 577
Геморрой . . . . . 577
Анальная трещина . . . . . 580
Анальный зуд . . . . . 582
Перианальные остроконечные кондиломы . . . . . 584
Кокцигодиния (анокопчиковый болевой синдром) . . . . . 584
Выпадение прямой кишки . . . . . 586
Синдром опущения промежности . . . . . 588
Солитарная язва прямой кишки . . . . . 588

## Глава 11
## Инородные тела

Инородные тела мягких тканей . . . . . 590
Инородные тела конъюнктивы и роговицы . . . . . 591
Инородные тела уха . . . . . 592
Инородные тела носа и околоносовых пазух . . . . . 592
Инородные тела глотки . . . . . 593
Инородные тела гортани . . . . . 594
Инородные тела трахеи и бронхов . . . . . 594
Инородные тела желудочно-кишечного тракта . . . . . 596
Инородные тела пищевода . . . . . 597
Инородные тела желудка и кишечника . . . . . 601
Инородные тела прямой кишки . . . . . 602
Инородные тела влагалища . . . . . 604
Инородные тела уретры . . . . . 606

## Глава 12
## Некоторые заболевания кожи, ее придатков и мягких тканей

Вросший ноготь I пальца стопы . . . . . 609
Ганглион . . . . . 611
Гигрома . . . . . 612
Десмоид . . . . . 613
Эпидермальные кисты . . . . . 614

## Глава 13
## Заболевания и повреждения периферических сосудов

Варикозная болезнь нижних конечностей . . . . . 617
Краткие анатомо-физиологические сведения о венозной системе нижних конечностей . . . . . 617
Этиология и патогенез . . . . . 618
Классификация . . . . . 618
Клиническая картина . . . . . 619
Лечение . . . . . 622
Тромбофлебит вен нижних конечностей . . . . . 649
Тромбофлебит поверхностных вен нижних конечностей . . . . . 649
Тромбофлебит глубоких вен нижних конечностей (флеботромбоз) . . . . . 654
Посттромбофлебитическая болезнь нижних конечностей . . . . . 665
Трофические язвы . . . . . 670
Облитерирующий атеросклероз артерий нижних конечностей . . . . . 682
Нейроваскулярные синдромы верхних конечностей и вазоспастические болезни . . . . . 688
Нейроваскулярные синдромы верхних конечностей . . . . . 688
Вазоспастические болезни . . . . . 691
Ранения и травматические поражения сосудов . . . . . 692
Острые заболевания артерий . . . . . 700
Заболевания и повреждения лимфатических сосудов . . . . . 701

## Глава 14
## Гнойно-воспалительные заболевания

Антимикробная химиотерапия внегоспитальной хирургической инфекции . . . . . 705
Фурункул . . . . . 715
Карбункул . . . . . 718
Гидраденит . . . . . 719
Рожистое воспаление . . . . . 720
Эризипелоид . . . . . 723
Абсцесс . . . . . 723
Флегмоны . . . . . 724
Флегмоны кисти . . . . . 726
Острый мастит . . . . . 730
Парапроктит . . . . . 734
Острый парапроктит . . . . . 735
Хронический парапроктит . . . . . 737
Лимфангиит . . . . . 740
Лимфаденит . . . . . 741
Постинъекционные осложнения . . . . . 742

## Глава 15
## Панариций

Общая характеристика . . . . . 744
Кожный панариций . . . . . 751
Ногтевой панариций . . . . . 752
Лимфатический панариций . . . . . 754
Подкожный панариций . . . . . 755
Сухожильный панариций . . . . . 757
Сухожильный панариций II, III, IV пальцев . . . . . 757
Сухожильный панариций I и V пальцев . . . . . 759
Костный панариций . . . . . 761
Суставной панариций . . . . . 765
Костно-суставной панариций . . . . . 767
Пандактилит . . . . . 768
Ошибки при лечении панариция . . . . . 770

## Глава 16
## Опухоли

Общая характеристика . . . . . 772
Доброкачественные опухоли . . . . . 774
Доброкачественные опухоли молочной железы . . . . . 779
Злокачественные опухоли . . . . . 782
Злокачественные опухоли мягких тканей . . . . . 782
Злокачественные новообразования кожи . . . . . 787
Рак губы . . . . . 798
Рак щитовидной железы . . . . . 800
Злокачественные образования молочной железы . . . . . 804
Рак . . . . . 804
Саркома молочной железы . . . . . 810
Рак легкого . . . . . 811
Рак пищевода . . . . . 815
Рак желудка . . . . . 817
Рак ободочной и прямой кишки . . . . . 820

**Приложение**

1.1. Перечень документов по организации и оказанию амбулаторной и стационарозамещающей хирургической помощи . . . . . 828
1.2. Примерный перечень диагностических исследований, оперативных вмешательств и манипуляций, выполняемых в центрах амбулаторной хирургии . . . . . 829
1.3. Нормативные документы, регламентирующие диспансеризацию . . . . . 831
1.4. Перечень болезней, подлежащих диспансерному учету в хирургических отделениях (кабинетах) поликлиник и МСЧ . . . . . 832
2.1. Перечень инструктивно-методических материалов по дезинфекции, предстерилизационной очистке и стерилизации изделий медицинского назначения . . . . . 833

*Лечение:* покой, тепло, электро- и фонофорез гидрокортизона, кальция, лазеротерапия, оперативное удаление фрагмента, множественная туннелизация хирургическим лазером.

### *ЮНОШЕСКИЙ ЭПИФИЗЕОЛИЗ ГОЛОВКИ БЕДРЕННОЙ КОСТИ*

Юношеский эпифизеолиз бедренной кости (соскальзывание проксимального эпифиза бедренной кости) обусловлен медленным смещением эпифиза, т. е. головки бедренной кости, по линии зоны роста кзади и книзу. Он может быть заболеванием и травмой у подростков. Разрушение росткового эпифизарного хряща чаще наблюдают при переломах головки бедренной кости у мальчиков и девочек (одинаково часто) 11–14 лет.

*Причиной* этого патологического состояния, помимо травмы, являются эндокринные расстройства, нарушения секреции половых желез и передней доли гипофиза. Факторами риска являются ожирение, половое недоразвитие, расстройства функции эндокринной системы, микрогенитосомия, гипогонадизм, крипторхизм, сахарный диабет.

*Признаки:* появляются повышенная усталость и расстройства походки, боли при длительном стоянии и ходьбе в паховой области с иррадиацией в коленный сустав, избыточное отведение и наружная ротация бедра, заметная при ходьбе и особенно в положении лежа на спине (наружное отклонение стопы). Порочное положение усиливается при сгибании бедра. Выявляют укорочение конечности до 3 см, ограничение внутренней ротации (до полного исчезновения) и увеличение разгибания бедра (переразгибание). Слабоположителен симптом Тренделенбурга.

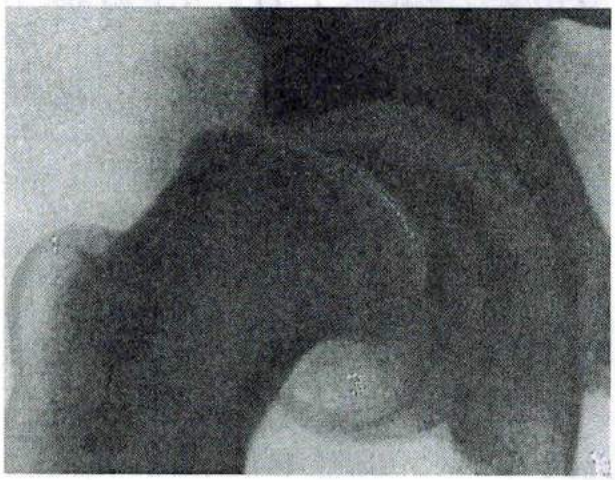

**Рис. 5.56.** Юношеский эпифизеолиз.

*Рентгенологические признаки* (*рис. 5.56*): в I стадии (предсоскальзывания) отмечают патологические изменения в ростковых хрящевых пластинках эпифиза головки бедра и апофизов малого и большого вертелов, гиперостоз в области медиальных отделов шейки бедренной кости. Во II стадии определяют смещение эпифиза в заднемедиальном направлении, эпицервикальный угол уменьшается до 60 °. В III стадии смещение эпифиза увеличивается, эпицервикальный угол меньше 60 °, нарушается форма тазобедренного сустава, уменьшается шеечно-диафизарный угол (менее 120 °). В IV стадии возникает полное отделение эпифиза от шейки бедренной кости по типу перелома, шеечно-диафизарный угол уменьшается до 90–75 °, выявляют ранние признаки консолидации головки и шейки бедренной кости в порочном положении. В V стадии определяют полное сращение головки и шейки бедренной кости в порочном положении.

*Основной метод лечения – хирургический.* Послеоперационное ведение больного строго индивидуально. В случае острого эпифизеолиза лечение начинают со скелетного вытяжения бедра в положении сгибания (не более 30 °), отведения и внутренней ротации (в течение 2 нед). После репозиции шейки бедренной кости и эпифиза и центрации головки в вертлужной впадине продолжение лечения может быть различным: скелетное вытяжение до 8 нед, иммобилизация тазобедренной гипсовой повязкой до 3 мес, оперативная внесуставная фиксация шейки и эпифиза бедренной кости различными конструкциями. После операции назначают строгий постельный режим до 3 нед, затем расширенный постельный режим до 6 нед. Ходьбу без опоры на оперированную ногу разрешают через 1,5 мес, без костылей – через 3 мес. Раннее выявление эпифизеолиза, раннее оперативное лечение и грамотно проведенная реабилитация являются надежной профилактикой коксартроза у взрослых пациентов.

### *ДЕФОРМАЦИИ ПОЗВОНОЧНИКА*

**Спондилолиз.** При задержке развития заднего отдела позвоночника, когда имеет место несращение дуги позвонка, возни-

кает спондилолиз (*рис. 5.57, а*). Этот дефект дуги может быть заполнен или соединительной, или хрящевой тканью и может быть как односторонним, так и двусторонним.

*Причины:* врожденный спондилолиз возникает при нарушении окостенения дуги позвонка, приобретенный – при перегрузках, травмах и трофических изменениях позвоночника. Спондилолиз встречается, преимущественно, в поясничном отделе позвоночника, чаще у мужчин.

*Признаки:* больного беспокоят периодические умеренные боли в поясничной области при длительном сидении в вынужденной позе, резком вставании, длительной ходьбе, реже при наклонах туловища. При осмотре выявляют напряжение длинных мышц спины на этом участке, увеличение поясничного лордоза. Поколачивание по остистым отрезкам при наклоне туловища вперед вызывает боль в области измененного позвонка. На рентгенограммах в двух стандартных и косой проекциях выявляют щель в области ножки дуги поясничного позвонка. Распознавание спондилолиза невозможно ранее 6–8 лет, т. е. до слияния ядер окостенения.

*Лечение* спондилолиза, особенно двустороннего с угрозой развития спондилолистеза, должно быть оперативным, путем костно-пластической фиксации нижнепоясничного и крестцового отделов позвоночника. Профилактика заключается в устранении предвестников спондилолиза – гиперлордоза и горизонтального положения крестца, которые выходят за пределы физиологических границ. Она состоит в укреплении мышц живота и спины путем корригирующей гимнастики, массажа, плавания. Рекомендуется ношение реклинирующего ортопедического корсета.

**Спондилолистез** – соскальзывание тела позвонка относительно нижележащего, чаще $L_V$ относительно тела $S_I$ (см. рис. 5.57, *б, в*).

*Причины:* предрасполагающими факторами к спондилолистезу являются спондилолиз, горизонтальное положение крестца, травма, диспластические и дистрофические изменения позвоночника.

*Признаки:* выраженный болевой синдром в поясничной или пояснично-крестцовой области, усиливающийся при длительном сидении, стоянии или ходьбе. При осмотре и пальпации определяют углубление под выступающим остистым отростком, чаще $L_V$, рефлекторное напряжение длинных мышц спины, горизонтальное положение крестца, компенсаторное образование кифоза выше гиперлордоза (симптом Турнера), укорочение поясничного отдела позвоночника в результате соскальзывания поясничного позвонка кпереди и книзу; некоторое выпячивание грудной клетки и живота, образование кожных складок по обеим сторонам позвоночника в поясничной области в результате «оседания» туловища, ограничение наклона туловища кпереди. В результате раздражения корешков спинного мозга выявляют положительный симптом Бабинского или перекрестный симптом Ласега. Походка у таких больных своеобразная: по типу походки канатоходца, когда при ходьбе нижние конечности согнуты в тазобедренных и коленных суставах, а стопы устанавливаются на одной линии с небольшим скрещиванием.

Ведущим исследованием в постановке диагноза является рентгенологическое (в двух стандартных и косой проекциях с добавлением функциональных рентгенограмм при наклонах туловища и экспозиции в боковой проекции). На рентгенограмме в прямой проекции высота сме-

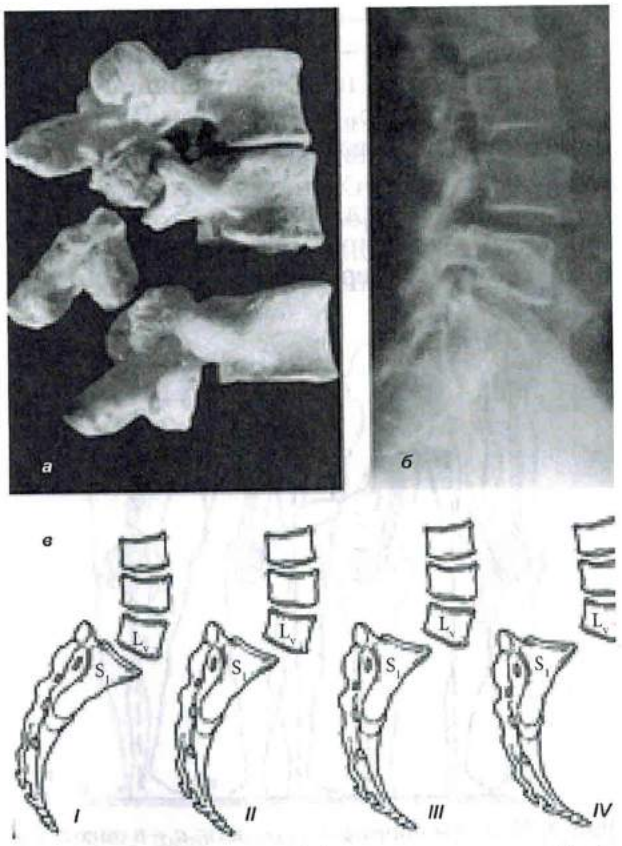


**Рис. 5.57.** Спондилолиз (*а*) и спондилолистез (*б, в*): I–IV – степень выраженности смещения.

стившегося позвонка уменьшается, и он проецируется на верхний отдел крестца в виде дуги («шапка жандарма»), выявляется также сужение межпозвоночной щели. На рентгенограмме в боковой проекции в области дуги позвонка видна щель. В косой проекции виден положительный симптом Рохлина – излом прямой вертикальной линии, проведенной через суставные щели дугоотростчатых суставов в результате смещения позвонка с суставными отростками кпереди. В боковой проекции определяют положительный синдром «воробьиного хвоста» (по Г. И. Турнеру), когда выявляют черепицеобразное сползание остистого отростка измененного позвонка на остистый отросток расположенного выше позвонка, и положительный синдром Мерсера – увеличение продольного размера патологически измененного позвонка (от переднего контура тела до верхушки остистого отростка) по сравнению с выше расположенным позвонком.

В зависимости от направления смещения позвонка, спондилолистез может быть передним (истинным), задним (ложным), латеральным (также ложным, возникающим в результате неоднократных травм). Выделяют (по Х. Мейердингу) спондилолистез I степени – смещение тела позвонка на $^1/_4$, II степени – на $^1/_2$, III степени – на $^3/_4$ и IV степени – на всю поверхность тела позвонка (см. рис. 5.57, *в*). При III–IV степени могут развиваться парезы нижних конечностей.

*Лечение* спондилолистеза находится в прямой зависимости от раннего его распознавания. Неоперативное лечение обычно

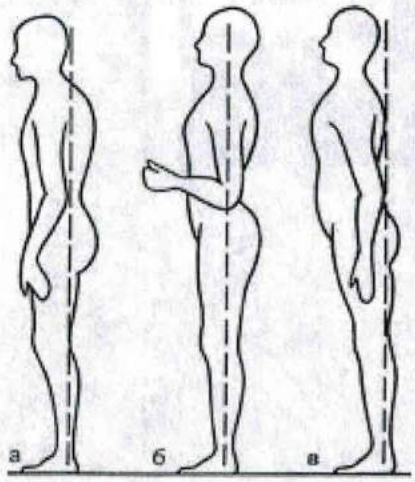


**Рис. 5.58.** Типы нормальной осанки: *а* – в покое; *б* – привычная («автоматическая»); *в* – выпрямленная (активная).

проводят в период обследования и динамического наблюдения за характером течения заболевания. Оно состоит в ограничении стояния, ходьбы, ношения тяжести и наклонов туловища. В течение дня обязательный отдых – лежание на жесткой постели, лучше с согнутыми под прямым углом ногами в тазобедренных и коленных суставах. Обязательно ношение поддерживающего бандажа или мягкого корсета. Необходимы занятия ЛФК, плаванием и проведение массажа для укрепления мышц спины и живота. При болях назначают физиотерапевтические процедуры: диадинамические токи, электрофорез новокаина, ультразвук, парафиновые аппликации, грязелечение и др. Назначают инъекции анальгина, реопирина, витаминов группы *В*, бальнеолечение.

*Оперативное лечение* показано при упорных болях и нарастании неврологических симптомов с прогрессированием смещения тела позвонка, заключается в выполнении заднего или переднего спондилодеза. Постельный режим – до 2 мес. Затем накладывают гипсовый корсет и больного выписывают домой. Носить корсет необходимо не менее года с последующим обязательным ношением жесткого съемного шинно-кожаного корсета.

**Нарушение осанки.** Осанка – положение тела в пространстве (сидя и стоя), активное удержание тела в пространстве (*рис. 5.58*). Зависит она от конституции, функционального состояния мышц, психического состояния. У каждого ребенка в зависимости от его функционального состояния бывает три типа нормальной осанки (*табл. 5.1*). По активной осанке судят о ее нарушениях.

*Факторы, влияющие на формирование правильной выпрямленной осанки:*

- тонус мышц;
- врожденные деформации скелета;
- несостоятельность связок;
- хронические заболевания;
- состояние интеллекта;
- тренированность.

Осанка считается нарушенной, если при выполнении выпрямленной осанки появляются боковые отклонения позвоночника, усиливаются изгибы в сагиттальной плоскости, имеется асимметрия надплечий и треугольников талии, перекос таза.

*Виды нарушенной осанки:*

- нарушение осанки во фронтальной плоскости – сколиотическая осанка;

*Таблица 5.1*

**Типы нормальной осанки**

| Тип | Чем обеспечивается | Особенности | Характер |
|---|---|---|---|
| Осанка покоя | Адаптация суставных поверхностей<br>Натяжение капсул суставов<br>Связки<br>Минимальное мышечное напряжение | Не контролируется вниманием | Усилен грудной кифоз и поясничный лордоз<br>Сутулая спина<br>Грудная клетка уплощена<br>Живот выпячен<br>Переразгибание в суставах<br>Вальгусное отклонение голеней и стоп |
| Осанка привычная (автоматическая) | Адаптация суставных поверхностей<br>Натяжение капсул суставов<br>Связки<br>Привычное напряжение мышц | Не контролируется вниманием<br>Формируется к 5—6 годам | Симметричное расположение надплечий<br>Позвоночник и таз имеют физиологические наклоны |
| Осанка выпрямленная (активная) | Адаптация суставных поверхностей<br>Натяжение капсул суставов<br>Связки<br>Активное напряжение мышц | Контролируется вниманием<br>Принимается на какое-то время<br>Оценивается пробами на нагрузку с выпрямленными руками (по Маттиашу) | Позвоночник разогнут<br>Наклон таза максимально уменьшен<br>Конечности выпрямлены |

- нарушение осанки в сагиттальной плоскости (*рис. 5.59*);
- усиление изгибов: круглая спина, сутулая спина, кругловогнутая спина;
- уменьшение изгибов: плоская спина, плосковогнутая спина;
- нарушение осанки в двух плоскостях: лордосколиотическая спина, кифосколиотическая спина.

Педиатр в поликлинике или школьный врач должен своевременно распознавать представленные типы нарушений осанки у детей и принимать своевременные меры для профилактики патологических искривлений позвоночника. Принцип ортопедического лечения таких детей должен состоять в укреплении здоровья: пребывание детей на воздухе, солнце, активные игры, хорошее питание, ЛФК, массаж, занятия плаванием. У детей школьного возраста необходимо обратить внимание на специальную корригирующую гимнастику, чередование занятий в школе и на улице, формирование правильной осанки при ходьбе и сидении.

**Кифоз** – деформация грудного отдела позвоночника в сагиттальной плоскости с выпуклостью кзади. Кифозы по этиологии чаще бывают приобретенными, в результате слабости мышц спины, с усилением нормального грудного кифоза и пе-

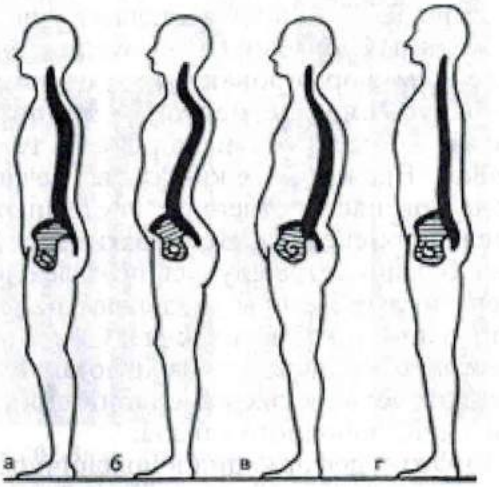


**Рис. 5.59.** Виды искривлений позвоночника (по Staffel): *а* – норма; *б* – гиперлордоз; *в* – кифоз; *г* – плоская спина.

реходом его в патологический тип осанки. Они обычно развиваются у детей в период усиленного роста, когда развитие мышечной системы отстает от роста костей. Нередко слабость мышечной системы обусловлена частыми заболеваниями ребенка, врожденной слабостью мышечной системы, рахитом.

Кифоз рахитической этиологии появляется на первых месяцах жизни (от 5 до 12 мес) и выявляется в грудном и поясничном отделах. Величина изгиба обычно увеличивается к концу первого года жизни, когда ребенок сидит и начинает ходить. В положении лежа на животе деформация позвоночника исчезает, что служит важным симптомом при дифференциальной диагностике с туберкулезным спондилитом, когда угловая деформация грудного отдела позвоночника при этом не расправляется. У детей 4–6 лет и старше формируется фиксированный кифоз или кифосколиоз.

Лечение рахитического кифоза неоперативное. Это специфическое лечение, витаминотерапия, УФО, корригирующая гимнастика, массаж спины и живота, соляно-хвойные ванны и плавание. Рекомендуют специальный двигательный режим. После активного лечения деформация позвоночника почти бесследно исчезает. В этот период рекомендуют ношение реклинирующих корсетов трехточечного типа.

*Врожденные кифозы* на почве аномалии развития тел грудного отдела позвоночника встречаются крайне редко. Они прогностически неблагоприятны, прогрессируют и имеют значительное число неврологических осложнений. По классификации R. B. Winter выделяют три типа врожденных кифозов: I – обусловлен нарушением формирования тел позвонков; II – нарушением сегментации тел позвонков; III – смешанными пороками тел позвонков. Врожденные кифозы встречаются также при наследственных системных заболеваниях скелета. Неоперативное лечение в большинстве случаев неэффективно. Оперативные методы разделяют на функциональные и косметические. Они зависят от возраста больного, типа кифоза и характера патологических изменений спинного мозга и позвоночного канала.

**Лордоз** – деформация в поясничном отделе позвоночника в сагиттальной плоскости с выпуклостью кпереди. Развитие заболевания возможно при наличии значительных рахитических или туберкулезных кифозов, как компенсаторная деформация при резком наклоне таза; при патологических или врожденных вывихах бедер, контрактурах тазобедренных суставов на почве полиомиелита. Врожденная аномалия встречается редко. Лечение лордоза предусматривает устранение основной причины. Применяют, в основном, ЛФК, специальные укладки, вытяжение с одновременными физиотерапевтическими процедурами (ванны, парафин, озокерит).

**Сколиотическая осанка** – появление нефиксированного, функционального искривления позвоночника во фронтальной плоскости. Оно нередко сочетается с плоской спиной, асимметричным ослаблением мышц спины, а нередко и всей мускулатуры ребенка. В положении стоя выявляют асимметрию надплечий, неравномерное отстояние лопаток от средней линии позвоночника, асимметрию треугольников талии и незначительное отклонение оси позвоночника во фронтальной плоскости. В положении лежа на животе искривления позвоночника исчезают. При наклоне туловища кпереди или потягивании ребенка за голову отклонение позвоночника исчезает. Рентгенограмма позвоночника от $C_{VII}$ до $S_I$, стоя или лежа в задней проекции позволяет точно установить диагноз. При сколиотической осанке в положении стоя на рентгенограмме видно некоторое отклонение позвоночника во фронтальной плоскости, а в положении лежа оно исчезает. При этом одновременно устраняется патологическая ротация тел позвонков вокруг вертикальной оси в результате расслабления мышц спины. Это указывает лишь на функциональный характер изменений.

У детей с нарушением осанки следует систематически проводить ЛФК, массаж спины и живота, они должны регулярно заниматься плаванием. В школе и дома необходимо следить за рабочей позой во время занятий. Ребенок должен соблюдать режим с отдыхом днем; ночью спать на полужесткой постели со щитом и небольшой плоской подушкой под головой. Сон и отдых должны быть, преимущественно, на спине и на животе.

**Сколиоз** – фиксированное боковое отклонение позвоночника с торсией и деформацией тел позвонков, а также с изменением нервно-мышечной и соединительной ткани. Частота этой патологии достигает 30 % от числа детей с ортопедическими за-

болеваниями. Она связана с тремя различными этапами развития позвоночника – окостенением тел, дуг, апофизов, отростков позвонков и синостозированием зон роста. Сроки первого этапа – 0–8 лет, второго – 8–14 лет и третьего – 15–17 лет. Рентгеноанатомическая картина нормального позвоночника у детей до 12-летнего возраста отличается от рентгенологической картины у взрослого наличием несращения дуг $L_{IV-V}$ и $S_{I-II}$ позвонков и особенностями процессов оссификации апофизов тел позвонков, которые заканчиваются к 15–16 годам. Окончание роста ребенка оценивают по симптому Риссера – динамике оссификации апофизов крыльев подвздошных костей. По этиологии сколиозы подразделяют на врожденные и приобретенные. К врожденным относят аномалии развития позвоночника и диспластические на почве недоразвития пояснично-крестцового отдела, к приобретенным – неврогенные, рахитические, статические и идиопатические (*рис. 5.60*).

*Врожденный сколиоз* обусловлен сращением двух позвонков или более, наличием добавочных полупозвонков, синостозом ребер, аномалией развития дужек и отростков позвонков. Это приводит к асимметрии роста позвоночника, выявляемой чаще в раннем детском возрасте (на первом году жизни). Особенностями течения сколиоза являются его медленное прогрессирование, деформация на ограниченном участке и компенсаторные противоискривления с более пологой дугой позвоночника. Диспластический сколиоз развивается на почве недоразвития пояснично-крестцового отдела позвоночника (незаращение дуг позвонков, аномалия развития тела $L_V$ или $S_I$, односторонняя сакрализация или люмбализация). Это наиболее тяжелая форма деформации. Чаще его выявляют в возрасте 8–10 лет, склонен к быстрому прогрессированию. Основная дуга искривления приходится на поясничный отдел. Неврогенный сколиоз возникает, в основном, на почве перенесенного полиомиелита, миопатии, спастических церебральных параличей, сирингомиелии. В основе паралитического сколиоза лежит поражение двигательных нейронов спинного мозга с вторичными изменениями в мышцах спины и живота. Это заболевание развивается, в основном, на первом году восстановительного периода, когда четко выявляют выпадение функции определенных групп мышц. Одновременно появляются нейротрофические изменения позвоночника, изменения в сумочно-связочном аппарате и обменно-гормональные нарушения. Все это, наряду с неправильной статической нагрузкой на позвоночник в период роста ребенка, приводит к развитию тяжелой деформации.

Важную роль в профилактике прогрессирования деформации играет правильное положение ребенка в постели в острой стадии заболевания; в восстановительном периоде – соответствующее бальнеолечение, ЛФК, массаж и ношение ортопедического корсета.

*Рахитический сколиоз* обусловлен основным заболеванием, влияющим на костную систему растущего организма. При этом возникают остеопороз тел позвонков, деформация нижних конечностей, изменения нервно-мышечного и сумочно-связочного аппарата. Во время роста ребенка с увеличением массы тела и изменением опорно-двигательного аппарата увеличиваются физиологический грудной кифоз и поясничный лордоз. Нарушение роста в зоне апофизов тел позвонков, слабость мышечной системы приводят у этих детей к торсии тел позвонков и деформации

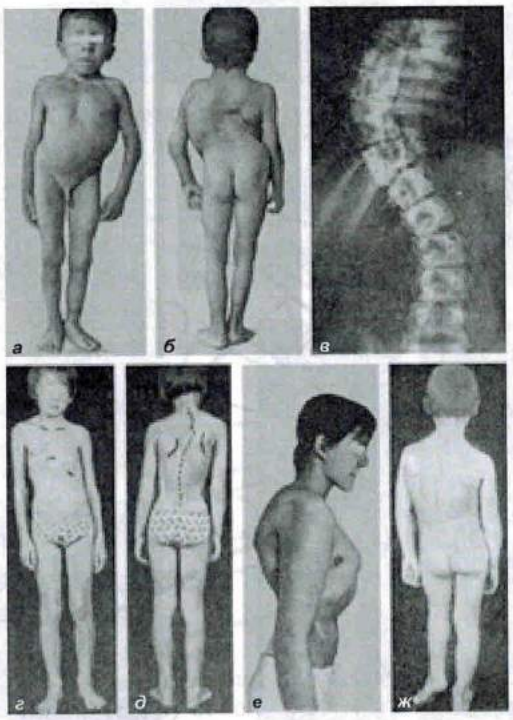


**Рис. 5.60.** Виды сколиоза: *а–в* – врожденный: (*а* – вид спереди; *б* – вид сзади; *в* – рентгенограмма больного ребенка); *г, д* – сколиоз на почве перенесенного полиомиелита (*г* – вид спереди; *д* – вид сзади); *е* – рахитический кифоз; *ж* – статический сколиоз.

# Глава 9

# Хирургические заболевания органов забрюшинного пространства

В забрюшинном пространстве, заполненном жировой и рыхлой соединительной тканью, среди расположенных в ней органов особо выделяются поджелудочная железа и надпочечники. Заболевания этих органов могут протекать с формированием разных морфологических изменений. Многообразие клинических проявлений и нечастая встречаемость развивающихся патологических форм существенно затрудняют их распознавание. Классическая формула «*Qui bene diagnoscit, bene curat*» (кто хорошо диагностирует, тот хорошо лечит) особенно убедительна при ведении «трудных» больных. В этом отношении особое внимание привлекают больные с нейроэндокринными опухолями поджелудочной железы и новообразованиями надпочечников, подлежащими оперативному лечению.

## НЕЙРОЭНДОКРИННЫЕ ОПУХОЛИ ПОДЖЕЛУДОЧНОЙ ЖЕЛЕЗЫ

**Общие сведения.** Нейроэндокринные опухоли – это неоднородная совокупность новообразований, происходящих из нейроэндокринных клеток, имеющих сходство по иммунофенотипу с клетками эндокринной и нервной тканей и экспрессии в них общих нейроэндокринных маркеров – хромогранина *A*, синаптофизина, *CD56*, *NSC*, *CD99*. Опухоли могут возникать в любых органах, где присутствуют нейроэндокринные клетки. Нейроэндокринные новообразования бывают одиночными и множественными, с клиническими симптомами и без них. Клинические проявления обычно связаны с вырабатываемым ими биогенным амином или секретируемым эктопическим гормоном. Некоторые опухоли проявляются специфическими признаками, например наиболее известным карциноидным синдромом. Карциноиды локализуются, преимущественно, в червеобразном отростке и подвздошной кишке. Верификацию продуктов, вырабатываемых опухолевыми клетками, осуществляют при иммуногистохимическом и электронно-микроскопическом исследованиях.

В качестве основного общего маркера нейроэндокринных опухолей используют определение уровня хромогранина *A* в плазме крови. Уровень его >10 нмоль/л (норма <4,5 нмоль/л) с очень высокой точностью указывает на наличие секретирующей нейроэндокринной опухоли. Этот маркер с успехом используют в качестве скринингового исследования.

Исходя из потенциала злокачественности, нейроэндокринные опухоли делят на три группы – *grade* 1, 2, 3 (*g1, g2, g3*). К *g1–g2* отнесены высокодифференцированные, а к *g3* – низкодифференцированные карциномы.

Панкреатические эндокринные опухоли составляют одну из основных групп нейроэндокринных опухолей (Иловайская И. А., 2013). Они среди всех новообразований поджелудочной железы выявляются в 1–2 % и чаще всего встречаются у больных среднего возраста. С учетом наличия или отсутствия гиперсекреции продуцируемых ими гормонов, выделяют функционирующие (гормонально-активные) и нефункционирующие (гормонально-неактивные) опухоли.

Гормонально-неактивные панкреатические эндокринные опухоли не имеют специфической симптоматики. В этих случаях клинические проявления не отличаются от симптоматики протоковых новообразований при одинаковой их локализации.

Чаще всего (около 70 %) встречаются функционирующие опухоли, вырабатывающие один из гормонов поджелудочной железы. Они могут одновременно синтезировать и несколько гормонов, которые выявляют в разных опухолевых клетках. В то же время, обнаруживаются опухоли из одного типа клеток, вырабатывающие разнообразные пептиды. При этом важно отметить, что клинические проявления заболевания обычно обусловлены одним гормоном в силу большей биологической активности и наибольшего количества. Следует также подчеркнуть, что панкреатические эндокринные опухоли могут не только выделять биологически активные вещества, свойственные клеткам панкреатических островков (остров-

ков Лангерганса), но и высвобождать гормоны, которые в нормальных условиях эти клетки не секретируют (кортикотропин, гастрин, вазоактивный интестинальный полипептид).

Инсулинома, глюкагонома, соматостатинома и ПП-ома – новообразования, секретирующие гормоны, свойственные физиологической функции панкреатических островков (инсулин, глюкагон, соматостатин, панкреатический полипептид).

**Инсулинома** – β-клеточная опухоль, синтезирующая избыточное количество инсулина, чаще всего встречающееся новообразование панкреатических островков. Она составляет 70–75 % всех гормонально-активных опухолей поджелудочной железы. Инсулинома, как правило, опухоль одиночная и доброкачественная. Она может располагаться в любой части поджелудочной железы, но чаще всего выявляется в хвосте и теле *(рис.9.1)*. Ее отличают небольшая величина (1–2 см), наибольший размер редко превышает 3 см.

Внепанкреатическая локализация инсулиномы в стенке желудка, двенадцатиперстной кишки, желчного пузыря, тонкой кишки, в сальнике и воротах селезенки встречается в 1–2 % наблюдений. Она может сочетаться с опухолями других эндокринных органов. Синдром Вермера, например, обусловлен наличием нескольких новообразований: из клеток панкреатических островков, *С*-клеток паращитовидных желез, клеток аденогипофиза, вырабатывающих АКТГ и СТГ.

Эндогенный гиперинсулинизм иногда сопровождается гиперплазией β-клеток – незидиобластозом. Возможность неопухолевых изменений в поджелудочной железе, вызывающих гиперинсулинизм, не является несомненной. Такая вероятность допускается, если устанавливается микроаденоматоз островковой ткани.

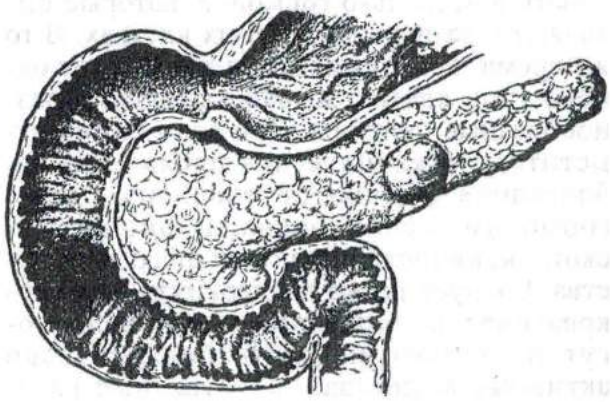

**Рис. 9.1.** Инсулинома в теле поджелудочной железы.

Инсулинома не относится к распространенным заболеваниям и встречается у одного на 100 тыс. жителей или даже реже – у 1–2 человек на 1 млн населения. Обнаруживается несколько чаще у женщин. Может быть выявлена в любом возрасте, в том числе у новорожденных, однако большинство больных – старше 20 лет. У детей и в возрастной группе старше 60 лет инсулинома развивается очень редко.

***Клиническая картина и диагностика.*** Диагноз инсулиномы основывается на отличительных признаках гипогликемии (триада Уиппла), лабораторных данных, показателях функциональных проб и методов топической диагностики.

Триада Уиппла характеризуется развитием нервно-психических нарушений натощак или после физической нагрузки; резким снижением уровня сахара в крови (< 2,8 ммоль/л); купированием приступа введением глюкозы или приемом сахара.

Приступы гипогликемии наступают внезапно, но могут развиваться и постепенно. Появляются общая слабость, сонливость, нарушения речи и движений, нередко возникает дезориентация, далее присоединяются парестезии, дрожь, сердцебиение, больные бледнеют и покрываются холодным потом. При более тяжелых приступах возникают тонические и клонические судороги с потерей сознания и развитием комы, характеризующейся арефлексией, поверхностным дыханием, неподвижностью глаз и расширением зрачков, мышечной атонией. Глубокая кома может привести к необратимым изменениям ЦНС или смерти.

Длительность приступов различна – от нескольких минут до многих часов. Приступы купируют внутривенным введением глюкозы. Больные могут и самостоятельно выйти из приступа гипогликемии благодаря подключению компенсаторных эндогенных контринсулярных механизмов, основным из которых является повышение продукции катехоламинов, увеличивающих распад гликогена с высвобождением глюкозы.

Нередко больные сами чувствуют приближение приступа и принимают сахар или другую богатую углеводами пищу. Потребность в приеме углеводов иногда достигает больших количеств (500–800 г сахара в день) и ведет к значительному ожирению. Со временем частота присту-

пов увеличивается, а с ослаблением противоинсулиновых компенсаторных факторов тяжесть их возрастает. Наличие судорожного синдрома, напоминающего припадок эпилепсии, иногда обусловливает ошибочное направление больного на лечение к неврологу.

Клиническая картина инсулиномы не всегда столь определенна. Появление тех или иных симптомов и их выраженность зависят от индивидуальных особенностей человека, функционального состояния его ЦНС. Описанные выше приступы могут развиваться при относительно высоком уровне глюкозы в крови и не возникать при более низком ее содержании. Их частота различна для каждого больного. При этом основными признаками заболевания являются нервно-психические расстройства и коматозные состояния. Снижение уровня глюкозы в крови ниже нормы приводит к нарушению интеллектуальной и поведенческой сферы: ухудшению памяти и снижению способности к концентрации внимания, сонливости и апатии или раздражительности и беспокойному поведению. Частые приступы гипогликемии приводят к изменению личности, и нередко больные инсулиномой вначале попадают в психиатрические стационары.

Появление приступов гипогликемии в утренние часы, при задержке приема пищи и улучшение состояние после еды, особенно после употребления углеводов, – клинические признаки, требующие обязательного определения глюкозы в крови натощак или во время приступа. Нередко удается зафиксировать падение концентрации глюкозы ниже абсолютного гипогликемического уровня. Одновременно с этим исследованием целесообразно определение уровней иммунореактивного инсулина и *С*-пептида, которые у больных инсулиномой обычно повышены. При этом важную дополнительную диагностическую информацию можно получить, если вычислить индекс:

$$\frac{\text{иммунореактивный инсулин, мкЕД/мл}}{\text{гликемия, мг\%}},$$

который в норме не превышает 0,3, а при инсулиноме становится >1.

Трудности диагностики инсулиномы, помимо мозаичности ее клинических проявлений, обусловлены, прежде всего, тем, что сам по себе гипогликемический синдром, которым, в основном, она проявляется, неоднороден по этиологии и патогенезу. Существует более 50 этиологических и патогенетических его разновидностей. Среди них органический гиперинсулинизм (инсулинома) не относится к наиболее частым причинам. Поэтому после установления самого факта гипогликемии главной задачей диагностического поиска становится выявление связи ее с органическим гиперинсулинизмом. Необходимо выделить последний из множества форм функционального гиперинсулинизма, возникающего под действием различных алиментарных раздражителей или при других эндокринных (тиреотоксикоз, Аддисонова болезнь и др.) и неэндокринных заболеваниях (хронический гепатит, цирроз печени, ХПН и др.), сопровождающихся развитием гипогликемии.

В этих условиях к диагностическому поиску необходимо привлекать не только эндокринолога, но и терапевта.

При ***дифференциальной диагностике*** существенное значение имеют функциональные пробы. Наибольшее распространение получила проба с голоданием (24–72 ч). Развитие гипогликемического состояния с уровнем глюкозы в крови <1,65 ммоль/л обычно указывает на наличие инсулиномы.

Для определения локализации инсулином применяют селективную ангиографию и чрескожную чреспеченочную катетеризацию ветвей воротной вены с взятием проб крови для определения уровня инсулина, а также ультразвуковое, компьютерное или позитронно-эмиссионное томографическое исследования. В диагностически сложных случаях можно использовать сцинтиграфию поджелудочной железы с применением аналогов соматостатина, меченных индием-III, которые фиксируются рецепторами соматостатина в нейроэндокринных опухолях. Эти современные методы диагностики позволяют у большинства больных установить место расположения опухоли, однако их эффективность бывает недостаточной при малых размерах новообразования.

***Лечение.*** Острый приступ гипогликемии купируют консервативными мерами. Основным из них является внутривенное введение 40–60 мл 40 % раствора глюкозы.

Инсулиному устраняют только хирургическим путем. Во время операции продолжают диагностический поиск. Помимо данных осмотра и пальпации, нередко используют интраоперационное УЗИ.

Действия хирурга во время операции во многом определяются полнотой и достоверностью полученных сведений до и в ходе вмешательства. При обнаружении аденомы производят ее энуклеацию или резекцию поджелудочной железы. В случае раковой природы опухоли в зависимости от ее места расположения осуществляют панкреатодуоденальную (при нахождении опухоли в головке железы) или дистальную (при нахождении новообразования в теле и хвосте органа) резекцию поджелудочной железы.

Устранения гиперинсулинизма при гиперплазии инсулярного аппарата поджелудочной железы (незидиобластоз, микроаденоматоз) можно добиться резекцией 70–80 % этой железы.

При неоперабельной злокачественной инсулинпродуцирующей опухоли проводят терапию диазоксидом (до 600 мг/сут), который способствует повышению уровня глюкозы. Предпочтительным препаратом является стрептозотоцин (в дозе 0,6–1 г на 1 м$^2$ поверхности тела), обладающий противоопухолевым свойством.

Для подавления функциональной активности опухоли положительного эффекта можно ожидать при применении радиомеченых аналогов соматостатина, особенно в случаях с наличием в ней соматостатиновых рецепторов.

***Общие исходы***. Результаты оперативного лечения инсулиномы благоприятны. Больные полностью освобождаются от клинических проявлений заболевания. Радикальное устранение ее злокачественной формы, осуществленное с соблюдением онкологических принципов, значительно эффективнее, чем при удалении протокового рака поджелудочной железы той же локализации. Пятилетняя и даже десятилетняя выживаемость превышает 50 %.

**Глюкагонома** – опухоль из α-клеток панкреатических островков, секретирующая глюкагон. Она вызывает развитие болезни, клиническая картина которой включает сахарный диабет, некролитическую мигрирующую эритему, выраженную анемию, похудение, иногда отмечаются тромбозы, поражения слизистой оболочки, поносы. Как правило, в симптоматике преобладают кожные проявления. Вероятно, этим можно объяснить, что первое описание глюкагонсекретирующей опухоли было дано дерматологами (Becker W. S. et al., 1942). Окончательное представление об этом заболевании сложилось к 70-м гг. прошлого столетия.

Дерматит развивается чаще всего на нижних конечностях, в паховой области и промежности. Особенностью его у большинства больных является резистентность к проводимой терапии.

В идентификации глюкагономы важное значение имеет сам факт повышения в крови концентрации глюкагона более 500 пг/мл (норма 50–200 пг/мл). Наибольший размер глюкагономы обычно превышает 3 см и, как правило (более чем в 80 %), она является злокачественной, к моменту обнаружения нередко имеет метастазы. Топическая диагностика лучевыми методами не представляет больших затруднений.

Глюкагонсекретирующая опухоль может быть частью множественной эндокринной неоплазии – синдрома Вермера.

***Лечение*** – оперативное удаление опухоли. В терапии инаперабельных опухолей хороший эффект оказывают радиомеченые аналоги соматостатина. Снизить уровень глюкагона иногда удается с помощью октреотида.

**Соматостатинома** – редкая панкреатическая злокачественная опухоль из *D*-клеток островков Лангерганса. Клетки ее, как правило, вырабатывают, помимо соматостатина, и другие пептидные гормоны. Гетерогенность заболевания проявляется в неоднородности клинической картины. Холелитиаз, сахарный диабет, диарея или стеаторея, анемия, похудение – некоторые из возможных проявлений соматостатиномы. Предполагается, что многие признаки болезни являются результатом ингибирующего влияния соматостатина на экскреторную и инкреторную функции поджелудочной железы.

В лечении, помимо удаления опухоли, регресса клинических симптомов удается достигнуть с помощью стрептозотоцина.

**ПП-ома** – доброкачественная опухоль из F-клеток поджелудочной железы, секретирующих панкреатический полипептид. Его секреция нередко может быть обусловлена гиперплазией *F*-клеток. Избыточная продукция его существенно снижает сократительную функцию желчного пузыря и блокирует экзокринную функцию поджелудочной железы. Такая секреция панкреатического пептида в некоторых ситуациях определяет развитие язвенной болезни, водной диареи.

**Гастринома.** По частоте возникновения гастринома занимает второе место после инсулиномы. Считается целесообразным среди опухолей поджелудочной железы специально выделить *синдром Цоллингера–Эллисона* (*Золлингера–Эллисона*) как один из наиболее известных и чаще всего встречающихся. Клинически он проявляется хорошо известным симптомокомплексом язвенной болезни, но протекающей, как правило, бурно и «драматично» с развитием жизнеугрожающих осложнений. Такое сочетание опухоли с язвой двенадцатиперстной кишки было выделено в самостоятельный синдром в 1955 г., который назван ульцерогенным синдромом, или синдромом Цоллингера–Эллисона. В то же время, следует отметить, что первое описание сочетания пептической язвы с раковой опухолью поджелудочной железы, вероятно, было сделано Б. П. Ручинским и Ф. Я. Чистовичем в 1901 г. (Нечай А. И. и др., 1990).

Гастринома – сложное по своему морфологическому строению новообразование, клетки которого, по данным ультраструктурного исследования, могут содержать разные секреторные гранулы. При этом гастринпродуцирующие клетки преобладают. Гастринемия лежит в основе заболевания. Обильное выделение гастрина в кровь может быть обусловлено не только опухолью поджелудочной железы, но и гиперплазией *G*-клеток антрального отдела желудка. Кроме того, следует иметь в виду, что гастринома, как и инсулинома, может быть составным элементом множественной эндокринной неоплазии – синдрома Вермера.

**Випома (ВИП-ома)** – эта опухоль из $D_1$-клеток, вырабатывающих ВИП-гормон – вазоактивный интестинальный пептид, обусловливающий развитие большинства случаев синдрома Вернера–Моррисона. Из общего числа нейроэндокринных опухолей поджелудочной железы випома составляет 3–4 %. Почти половина из них оказывается злокачественными и около 40 % – с метастазами. Избыточное образование вазоинтестинального пептида вызывает выраженную экскрецию тонкой кишкой и поджелудочной железой жидкости и электролитов, которые не успевают всасываться в толстой кишке. Клиническая картина болезни характеризуется профузной водной диареей, нередким развитием гипокалиемии, ацидоза, обезвоживанием, похудением. Больные могут отмечать выраженную общую слабость, появление тетанических судорог. При изучении лабораторных данных обнаруживают гипо- и ахлоргидрию, иногда – гипергликемию и гиперкальциемию, которые обусловлены дегидратацией и электролитными нарушениями.

Опухоль обычно больших размеров и хорошо выявляется современными методами лучевой диагностики.

Хирургическое лечение является эффективным, если оперативное вмешательство удается осуществить в радикальном варианте. При невозможности его проведения, ремиссии можно достигнуть химиотерапией с помощью стрептозотоцина. Иногда применяют ингибиторы простогландинов (индометацил) и октреотид.

**Кортикотропинома** – панкреатическая опухоль; выделяя АКТГ или АКТГ-подобное по действию вещество и приводя к гиперкортизолемии, обусловливает развитие клинической картины синдрома Иценко–Кушинга. Опухоль, как правило, бывает злокачественной и к моменту появления симптомов имеет метастазы, что делает ее неоперабельной. Поскольку наиболее тяжелые проявления заболевания связаны с гиперкортизолизмом, помочь больному хирургическим путем возможно только двусторонней тотальной супраренэктомией. Помимо паллиативного вмешательства, воздействовать на функцию коры надпочечников можно с помощью лизодрена, метирапона и др.

В поджелудочной железе могут встречаться и опухоли с клинической картиной карциноидного синдрома.

**Карциноиды,** как отмечено выше, – наиболее многочисленный гистологический вариант среди всех нейроэндокринных опухолей, обнаруживаемых в разных органах. Чаще всего это опухоли из *EC*-клеток. Клинически они чаще всего проявляются приливами, поражением клапанов сердца, поносами, приступами бронхоспазма и другими симптомами.

При целенаправленном исследовании в крови больных можно обнаружить высокие уровни серотонина, гистамина и др. С мочой экскретируется повышенное количество 5-гидрооксииндолуксусной кислоты; экскреция >150 мкмоль/сут свидетельствует о наличии карциноидного синдрома.

***Лечение.*** Выздоровление обеспечивается радикальным удалением первичной