УДК 616.8-079.2(075.8)
ББК 56.12
Т58

**Рецензент:** *В.В. Ничепоренко*, профессор кафедры психиатрии Военно-медицинской академии им. С.М. Кирова.

**Авторский коллектив:**
В.М. Авдейко, С.Н. Базилевич, Г.Н. Бисага, А.Н. Бицадзе, И.А. Вознюк, В.И. Головкин, С.Ю. Голохвастов, Д.Е. Дыскин, А.Ю. Емелин, А.Ю. Емельянов, И.М. Ефимов, С.А. Живолупов, П.В. Загрядский, Ю.С. Иванов, Д.А. Искра, А.Н. Кузнецов, А.П. Коваленко, С.В. Лобзин, И.В. Литвиненко, А.А. Михайленко, М.М. Одинак, А.Е. Попов, М.Ю. Прокудин, Г.Ф. Семин, Н.Ф. Цыган, С.Н. Янишевский.

Т58
**Топическая диагностика заболеваний и травм нервной системы**: Учебное пособие / Под ред. М.М. Одинака. — 4-е изд., перераб. и доп. — М.: ООО «Медицинское информационное агентство», 2010. — 232 с.: ил.

ISBN 978-5-8948-1840-5

Настоящее пособие, в котором обобщен многолетний опыт преподавания методов топической диагностики заболеваний нервной системы, подготовлено профессорско-преподавательским составом кафедры нервных болезней Военно-медицинской академии.

Главы учебного пособия включают краткий анатомо-физиологический обзор, симптомы и синдромы поражения определенных структур нервной системы, методику выявления этих симптомов и синдромов. В конце каждой главы имеются контрольные вопросы. Подробно освещены вопросы современных дополнительных методов исследования нервной системы. Пособие не заменяет существующих учебников по нервным болезням, но будет полезным при изучении топической диагностики заболеваний и травм нервной системы.

Для студентов медицинских вузов, курсантов, проходящих усовершенствование по неврологии, а также для практикующих неврологов.

**УДК 616.8–079.2(075.8)**
**ББК 56.12**

ISBN 978-5-8948-1840-5

© Коллектив авторов, 2010
© Оформление. ООО «Медицинское информационное агентство», 2010

Все права защищены. Никакая часть данной книги не может быть воспроизведена в какой-либо форме без письменного разрешения владельцев авторских прав.

# ОГЛАВЛЕНИЕ

Список сокращений ..... 6

Глава 1. Эмбриогенез нервной системы ..... 7
Структурные элементы нервной системы, их морфологические и физиологические свойства ..... 9

Глава 2. Чувствительность и ее расстройства ..... 13
Виды чувствительности ..... 16
Проводники чувствительности ..... 18
Исследование чувствительности ..... 23
Клинические варианты (виды) чувствительных расстройств ..... 23
Типы расстройств чувствительности ..... 32

Глава 3. Движения, рефлексы и их расстройства ..... 38
Клиническая симптоматика и диагностика двигательных расстройств ..... 42
Симптомы поражения кортикомускулярного пути на разных уровнях ..... 56

Глава 4. Спинной мозг и симптомы его поражения ..... 68
Строение спинного мозга ..... 68
Симптомокомплексы поражения сегментарного и проводникового аппаратов спинного мозга ..... 73

Глава 5. Топическая диагностика поражений черепных нервов ....78
I пара. Обонятельный нерв (n. olfactorius) ....78
II пара. Зрительный нерв (n. opticus) ....81
III пара. Глазодвигательный нерв (n. oculomotorius) ....84
IV пара. Блоковый нерв (n. trochlearis) ....87
V пара. Тройничный нерв (n. trigeminus) ....87
VI пара. Отводящий нерв (n. abducens) ....90
VII пара. Лицевой нерв (n. facialis) ....93
VIII пара. Преддверно-улитковый нерв (n. vestibulocochlearis) ....96
IX–X пары. Языкоглоточный и блуждающий нервы (n. glossopharyngeus et n. vagus) ....99
XI пара. Добавочный нерв (n. accessorius) ....102
XII пара. Подъязычный нерв (n. hypoglossus) ....103
Бульбарный и псевдобульбарный параличи ....105
Альтернирующие синдромы поражения ствола головного мозга ....106

Глава 6. Мозжечок, подкорковые ганглии, внутренняя капсула. Симптомокомплексы поражения ....110
Мозжечок и симптомы его поражения ....110
Дифференциальная диагностика атаксий ....114
Стриопаллидарная (экстрапирамидная) система и ее поражения ....116
Зрительный бугор ....121
Внутренняя капсула ....123

Глава 7. Кора больших полушарий головного мозга и симптомы ее поражения ....127
Локализация функций в коре полушарий. Понятие об анализаторах ....128
Симптомокомплекс поражения долей головного мозга ....128
Симптомы раздражения коры головного мозга ....135

Глава 8. Топическая диагностика поражения периферической нервной системы ....138





Строение и симптомокомплексы поражения разных отделов периферической нервной системы ....138
Общие симптомы поражения периферической нервной системы ....151

Глава 9. Вегетативная нервная система и симптомы ее поражения ....154
Структура дуги вегетативного рефлекса ....154
Центральный отдел вегетативной нервной системы ....155
Симпатический отдел вегетативной нервной системы ....158
Парасимпатический отдел вегетативной нервной системы ....160
Метасимпатический отдел вегетативной нервной системы ....162
Современные методы исследования вегетативной нервной системы ....163
Вегетативная иннервация глаза ....167
Вегетативная иннервация слезной железы ....168
Вегетативная иннервация слюнных желез ....169
Иннервация мочевого пузыря и расстройства мочеиспускания ....170
Вегетативная иннервация прямой кишки ....172
Вегетативная иннервация половых органов ....173

Глава 10. Кровоснабжение головного и спинного мозга, симптомы поражения ....175

Глава 11. Методика краткого исследования в клинической неврологии ....183

Глава 12. Вспомогательные методы исследования в клинической неврологии ....189
Методы функциональной диагностики ....189
Ультразвуковые методы исследования ....203
Исследование спинномозговой жидкости ....216
Методы лучевой диагностики ....220

# Глава 4

# СПИННОЙ МОЗГ И СИМПТОМЫ ЕГО ПОРАЖЕНИЯ

## СТРОЕНИЕ СПИННОГО МОЗГА

Спинной мозг (medulla spinalis) представляет собой цилиндрический тяж длиной 40–50 см, расположенный внутри позвоночного канала. Он окружен тремя оболочками: твердой, паутинной, мягкой — и фиксируется внутри канала зубчатой связкой и своими корешками. Между внутренней поверхностью позвоночного канала и твердой мозговой оболочкой находится эпидуральное пространство, содержащее жировую ткань и внутренние позвоночные венозные сплетения. Между твердой мозговой оболочкой и паутинной имеется субдуральное пространство щелевидной формы, заполненное небольшим количеством прозрачной жидкости. Между паутинной и мягкой оболочками находится субарахноидальное пространство, заполненное спинномозговой жидкостью. Верхней его границей является место перекрестка пирамид, что соответствует верхнему краю первого шейного позвонка и месту отхождения первой пары корешков спинномозговых нервов. Нижняя граница соответствует II, реже I поясничному позвонку.

На передней поверхности спинного мозга по средней линии имеется глубокая передняя срединная щель (fissura mediana anterior), на задней поверхности посередине — срединная борозда (sulcus medianus posterior). На боковых поверхностях каждой стороны имеются 2 латеральных борозды — передняя и задняя (sulcus ventro-dorsolateralis). В области данных борозд от спинного мозга отходят передние и задние корешки спинномозговых нервов. На заднем корешке имеется утолщение — спинномозговой узел (ganglion spinale). Передний





и задний корешки соответствующей стороны соединяются между собой в области межпозвоночного отверстия и образуют спинномозговой нерв (n. spinalis). Всего на протяжении спинного мозга отходят 124 корешка (по 62 задних и передних). Из них формируется 31 пара спинномозговых нервов.

Участок спинного мозга, соответствующий четырем корешкам спинномозговых нервов, расположенных в одной плоскости, составляет сегмент спинного мозга.

Спинной мозг состоит из 31–32 сегментов и может быть разделен на 5 отделов: шейный отдел — 8 сегментов; грудной отдел — 12 сегментов; поясничный отдел — 5 сегментов; крестцовый отдел — 5 сегментов; копчиковый отдел 1–2 сегмента. В каждый сегмент входят два чувствительных и выходят 2 двигательных корешка.

Средний диаметр спинного мозга равен 1 см, однако в местах, где отходят спинномозговые нервы для конечностей, образуются утолщения: шейное (intumescentia cervicalis) — на уровне $C_V$–$Th_{II}$ сегментов и пояснично-крестцовое (intumescentia lumbosacralis) на уровне $L_I$–$S_{II}$ сегментов.

На уровне I–II поясничных позвонков спинной мозг образует сужение — мозговой конус (conus medullaris), состоящий из трех нижних крестцовых и копчиковых сегментов, от которого отходит конечная нить (filum terminale).

Скелетотопия сегментов спинного мозга (рис. 8, см. вклейку) имеет большое значение для топической диагностики заболеваний и травм нервной системы. Длина спинного мозга меньше длины позвоночного канала, поэтому его сегменты лежат выше соответствующих позвонков. В нижнешейном отделе — выше на 1 позвонок, в верхнегрудном — на 2, в нижнегрудном — на 3. Поясничные сегменты находятся на уровне X–XII грудных позвонков, крестцовые и копчиковые — соответственно на уровне XII грудного — II поясничного позвонков. Ниже последнего, в полости позвоночного канала, находятся только корешки поясничных и крестцовых спинномозговых нервов, образующие так называемый конский хвост (cauda equina).

Внутри спинного мозга проходит центральный канал, вокруг которого расположено серое вещество, на поперечном разрезе по форме напоминающее бабочку (рис. 9). Часть серого вещества, лежащая впереди и кзади от центрального канала называется передней серой спайкой (comissura grisea anterior) и задней серой спайкой (comissura grisea posterior).

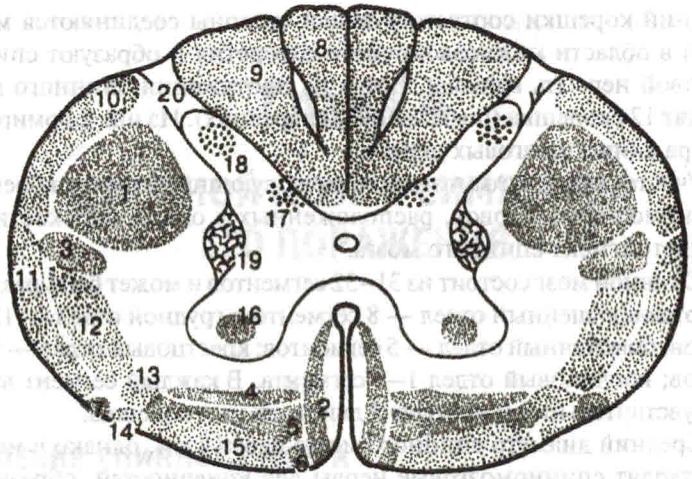


**Рис. 9.** Поперечный срез спинного мозга.

*1* — латеральный пирамидный пучок; *2* — прямой пирамидный пучок; *3* — красноядерно-спинномозговой и ретикулоспинномозговой пути; *4* — ретикулоспинномозговой путь; *5* — вестибулоспинномозговой путь; *6* — покрышечно-спинномозговой путь; *7* — оливо-спинномозговой путь; *8* — нежный пучок Голля; *9* — клиновидный пучок Бурдаха; *10* — задний спинно-мозжечковый путь Флексига; *11* — передний спинно-мозжечковый путь Говерса; *12* — латеральный спиноталамический путь; *13* — спинно-тектальный путь; *14* — спинооливарный путь; *15* — передний спиноталамический путь; *16* — мотонейроны переднего рога; *17* — клетки мозжечковых проприорецепторов; *18* — чувствительные клетки заднего рога; *19* — клетки бокового рога; *20* — желатинозная субстанция

Остальная часть серого вещества делится на передние и задние рога спинного мозга. В латеральном отделе переднего рога имеется выступ серого вещества, именуемый боковым рогом. Он наиболее выражен на нижнешейном и верхнегрудном уровнях, от него в направлении к заднему рогу отходит сетка тонких перекладин серого вещества — сетчатое образование (formacio reticularis).

Серое вещество состоит из нервных клеток с их отростками, нейроглии и сосудов. Часть нейронов, связанных между собой с помощью синаптических структур, располагается группами, что обычно обозначается как ядра. Основными являются:

1) двигательные, или моторные, клетки передних рогов, дающие волокна передних корешков (периферические двигательные нейроны);





2) чувствительные клетки — вторые нейроны болевой и температурной чувствительности, расположенные в заднем роге;
3) клетки проприоцепторов мозжечка — вторые нейроны, расположенные в основании заднего рога;
4) клетки вегетативных центров — преимущественно в боковых рогах;
5) ассоциативные клетки.

Кроме того, в боковых рогах спинного мозга находятся вегетативные центры. На уровне VII шейного — I грудного сегментов — centrum ciliospinale, симпатические волокна которого выходят с передними корешками, проходят через систему шейных симпатических ганглиев, симпатический нерв и ресничный узел; в глазу иннервируют 3 гладкие мышцы: m. dilatator pupillae — расширяющий зрачок; m. tarsalis superior — расширяющий глазную щель; m. orbitalis — обусловливающий своим напряжением соответствующую степень выстояния глазного яблока из глазницы.

На уровне III–V крестцовых сегментов расположены центры мочеиспускания и дефекации (centrum vesicospinale et anospinale), корковая иннервация их двусторонняя. Отсюда выходят волокна, направляющиеся к мочевому пузырю (его детрузору) и прямой кишке в составе тазового нерва (n. pelvicus) и снабжающие их гладкую непроизвольную мускулатуру. От этих же сегментов начинается и срамной нерв (n. pudendus), иннервирующий поперечнополосатые наружные произвольные сфинктеры мочевого пузыря и прямой кишки. На этом же уровне берут начало симпатические волокна, обеспечивающие вазомоторные функции и влияющие на тонус гладких мышц тазовых органов, в частности на тонус внутреннего непроизвольного сфинктера мочевого пузыря.

На уровне I–III поясничных сегментов находится центр эякуляции, а на уровне II–V крестцовых сегментов — эрекции.

Снаружи от серого вещества находится белое вещество, которое делится на передние, боковые и задние канатики. Оно состоит из нервных волокон, сливающихся в отдельные системы, которые называются проводящими путями. Среди них выделяют нисходящие, или двигательные (эфферентные) пути:

1) кортикоспинальный боковой (пирамидный) путь — tractus corticospinalis (pyramidalis) lateralis — в боковых канатиках;
2) кортикоспинальный передний (пирамидный) путь — tractus corticospinalis (pyramidalis) anterior — в передних канатиках;

3) руброспинальный путь (tractus rubrospinalis), или пучок Монакова, — в боковых канатиках;
4) тектоспинальный путь (tractus tectospinalis) в передних канатиках;
5) вестибулоспинальный путь (tractus vestibulospinalis), или пучок Левенталя — в переднебоковых канатиках;
6) ретикулоспинальный путь (tractus reticulospinalis) — в переднебоковых канатиках;
7) задний продольный пучок (fasciculus longitudinalis dorsalis posterior) — в передних канатиках.

Восходящие, или чувствительные (афферентные), пути:

1) спиноталамический путь (tractus spinothalamicus) — в боковых канатиках;
2) спиноцеребеллярный передний путь (tractus spinocerebellaris ventralis), или пучок Говерса — в боковых канатиках в вентральных отделах;
3) спиноцеребеллярный задний путь (tractus spinocerebellaris dorsalis), или пучок Флексига, — в боковых канатиках в дорсальных отделах;
4) тонкий пучок (fasciculus gracilis), или пучок Голля, — в задних канатиках медиально;
5) клиновидный пучок (fasciculus cuneatus), или пучок Бурдаха, — в задних канатиках латерально.

Волокна всех нисходящих проводников заканчиваются у клеток передних рогов спинного мозга. Следовательно, периферический двигательный нейрон получает импульсы от всех отделов нервной системы, относящихся к мышечному тонусу и движению. В то же время посредством восходящих путей через спинной мозг в центральную нервную систему поступает афферентная импульсация. Участки спинного мозга, прилегающие к серому веществу, заняты короткими восходящими и нисходящими проводниками — интерсегментарными или ассоциативными путями, устанавливающими связи между отдельными сегментами спинного мозга.

**Сегментарный аппарат спинного мозга** — это совокупность функционально взаимосвязанных нервных структур, обеспечивающих сложную и разнообразную рефлекторную деятельность спинного мозга, морфологической основой которой являются простые рефлекторные дуги. В состав его входят заднекорешковые волокна, чувствительные нейроны задних рогов, вставочные нейроны и их





интерсегментарные проводники, крупные нейроны собственных ядер передних рогов и начальная часть их аксонов, составляющих передние корешковые волокна.

**Проводниковый аппарат спинного мозга** является составной частью интеграционного аппарата и обеспечивает двустороннюю связь спинного мозга с интеграционными центрами головного мозга и включает: афферентные и эфферентные пути (тракты), а также расположенные по ходу афферентных путей собственные ядра задних рогов.

## СИМПТОМОКОМПЛЕКСЫ ПОРАЖЕНИЯ СЕГМЕНТАРНОГО И ПРОВОДНИКОВОГО АППАРАТОВ СПИННОГО МОЗГА

Клиническая картина поражения спинного мозга зависит от уровня локализации патологического процесса и его протяженности по длинной или поперечной оси.

### Синдромы поражения спинного мозга

**Синдром поражения передних корешков**: периферические параличи в зоне иннервации корешков.

**Синдром поражения передних рогов**: периферический паралич с атрофией мышц, иннервируемых поврежденными мотонейронами соответствующего сегмента, — сегментарный, или миотомный паралич, снижение или утрата рефлексов и фасцикулярные подергивания в зоне иннервации пораженных мышц.

**Синдром поражения передней серой спайки**: двусторонние расстройства болевой и температурной чувствительности при сохранности мышечно-суставного чувства, тактильной и вибрационной чувствительности (диссоциированный тип) с сегментарным распределением, при сохранности рефлексов в зоне поражения.

**Синдром поражения боковых рогов**: вазомоторные и трофические расстройства на сегментарном уровне, а при поражении на уровне сегментов $C_{VIII}$–$Th_I$ — синдром Горнера (поражение centrum ciliospinale) — сужение зрачка (миоз), опущение верхнего века (птоз) и западение глазного яблока (энофтальм).

**Синдром поражения задних корешков**: стреляющие, опоясывающие боли, расстройство всех видов чувствительности, понижение или утрата рефлексов в зоне пораженных корешков.

**Синдром поражения задних рогов**: снижение или утрата болевой и температурной чувствительности при сохранности мышечно-суставного чувства, вибрационной и тактильной чувствительности (диссоциированный тип расстройств), снижение или угнетение рефлексов в зоне пораженных сегментов.

**Синдром поражения боковых канатиков**: возникновение проводниковых нарушений ниже уровня поражения в виде спастического паралича на стороне очага и утрата болевой и температурной чувствительности на противоположной; при двусторонних поражениях боковых канатиков, помимо двусторонних проводниковых расстройств движений и чувствительности, наблюдается нарушение деятельности тазовых органов по центральному типу (задержка, периодическое недержание мочи).

**Синдром поражения задних канатиков**: снижение или утрата мышечно-суставного чувства, вибрационной чувствительности и отчасти тактильной на стороне поражения книзу от очага; сенситивная атаксия.

**Синдром поражения половины поперечника спинного мозга** (синдром Броун-Секара): центральный паралич, расстройство мышечно-суставного чувства, вибрационной и отчасти тактильной чувствительности на стороне поражения книзу от очага; расстройство болевой, температурной и частично тактильной чувствительности на противоположной стороне ниже уровня поражения; развитие в зоне пораженных сегментов на стороне очага сегментарных расстройств чувствительности и периферических параличей (сегментарные расстройства отчетливо выступают лишь при поражении не менее 2–3 соседних сегментов).

**Синдром поражения вентральной половины спинного мозга** наиболее часто развивается при поражении передней спинальной артерии (синдром Преображенского), характеризуется параличами ног и рук (вид двигательных расстройств и вовлеченность конечностей зависит от уровня очага — см. синдромы поражения спинного мозга по длиннику), двусторонними проводниковыми расстройствами болевой, температурной и частично тактильной чувствительности (диссоциированный тип), нарушением функции тазовых органов по центральному типу.

**Синдром полного поперечного поражения спинного мозга** определяется локализацией очага, характеризуется тетраплегией или параплегией, проводниковыми расстройствами чувствительности ниже уровня поражения, нарушением функции тазовых органов.





**Синдромы нарушений функции тазовых органов** развиваются при поражении проводников, идущих от коры (центральный тип), спинальных центров тазовых органов или соответствующих корешков и нервов (периферический тип). При остром двустороннем поражении боковых канатиков, как правило, вначале наступает задержка мочи (retentio urine), вплоть до разрыва мочевого пузыря в случае его переполнения, в последующем устанавливается автоматический, рефлекторный тип функционирования спинномозговых центров и наступает периодическое недержание мочи (incontinentio intermittens) — по мере растяжения мочевого пузыря поступающей мочой возникает соответствующее раздражение, которое, достигая известной степени, вызывает рефлекторное его опорожнение, как у младенцев. Легкая степень периодического недержания мочи называется императивными позывами на мочеиспускание, в таких случаях больной не может на длительный срок задержать опорожнение мочевого пузыря при появлении позыва на мочеиспускание.

При периферическом типе расстройства мочеиспускания также возможна задержка мочи, но наиболее типично истинное недержание мочи (incontinentio vera). Происходит расслабление сфинктеров и детрузора и моча непрерывно выделяется по каплям по мере ее поступления в мочевой пузырь, не накапливаясь в нем, при этом всегда имеется остаточная моча. В случаях сохранности поясничного симпатического пузырного центра, тонус внутреннего сфинктера может сохраняться, и тогда моча начинает выделяться каплями только при переполнении и значительном растяжении мочевого пузыря — парадоксальное недержание мочи (ishuria paradoxa).

Нарушение функции прямой кишки имеет такой же характер, в зависимости от состояния сфинктеров.

## Симптомокомплексы поражения спинного мозга на разных уровнях

**Поражение верхнешейного отдела** ($C_I$–$C_{IV}$): паралич или раздражение диафрагмы (одышка, икота), спастический паралич конечностей (тетраплегия) с расстройством всех видов чувствительности по проводниковому типу книзу от уровня поражения, расстройство функций тазовых органов по центральному типу (задержка, перио-

# Глава 8

# ТОПИЧЕСКАЯ ДИАГНОСТИКА ПОРАЖЕНИЯ ПЕРИФЕРИЧЕСКОЙ НЕРВНОЙ СИСТЕМЫ

## СТРОЕНИЕ И СИМПТОМОКОМПЛЕКСЫ ПОРАЖЕНИЯ РАЗНЫХ ОТДЕЛОВ ПЕРИФЕРИЧЕСКОЙ НЕРВНОЙ СИСТЕМЫ

К «анимальной» периферической нервной системе относят корешки спинномозговых нервов, спинномозговые узлы, нервные сплетения, спинномозговые и черепные нервы. Еще в пределах спинномозгового канала передний (двигательный) и задний (чувствительный) корешки постепенно сближаются, затем сливаются и образуют на протяжении до спинномозговых узлов корешковый нерв, после — *спинномозговой нерв*. Поэтому спинномозговые нервы являются смешанными, так как содержат двигательные (эфферентные) волокна от клеток передних рогов, чувствительные (афферентные) волокна от клеток спинномозговых узлов и вегетативные волокна от клеток боковых рогов и узлов симпатического ствола. Выйдя из центрального канала через межпозвоночные отверстия, спинномозговые нервы делятся на передние ветви (rr. ventrales), иннервирующие кожу, мышцы конечностей и передней поверхности туловища; задние ветви (rr. dorsali), иннервирующие кожу и мышцы задней поверхности туловища; менингеальные ветви (rr. meningei), направляющиеся к твердой оболочке спинного мозга, и соединительные ветви (rr. communicantes), содержащие симпатические преганглионарные волокна, следующие к узлам симпатического ствола (gangll. trunci sumpathici).

Передние ветви шейных, поясничных и крестцовых спинномозговых нервов образуют пучки соответствующих сплетений, от которых отходят периферические нервы.





Главным структурным элементом периферического нерва является нервное волокно (аксон). Различают миелиновые и безмиелиновые нервные волокна. Миелиновые нервные волокна делятся на *толстые*, которые проводят импульсы со скоростью 40–70 м/с, и *тонкие*, проводящие импульсы со скоростью 10–20 м/с. Скорость проведения импульса по безмиелиновым нервным волокнам составляет 0,7–1,5 м/с. Волокна с толстой миелиновой оболочкой обеспечивают проведение сложных и глубоких видов чувствительности (двухмерно-пространственное чувство, дискриминационное чувство, стереогноз, суставно-мышечное чувство и др.), волокна с тонкой миелиновой оболочкой — болевую, температурную и тактильную, а безмиелиновые волокна — болевую чувствительность. При этом волокна с тонкой миелиновой оболочкой участвуют в формировании ощущения локализованной боли, безмиелиновые — диффузной боли. Миелиновые аксоны преобладают в соматических (спинномозговых и черепных) нервах, безмиелиновые — в висцеральных нервах симпатической части вегетативной нервной системы; нервы ее парасимпатической части (блуждающий, глазодвигательный и др.) в основном состоят из миелиновых нервных волокон.

Нервные волокна сгруппированы в отдельные пучки различного калибра, отграниченные от других образований нервного ствола периневральной оболочкой. На поперечном срезе нервов человека соединительнотканные оболочки (эпиневрий, периневрий) занимают значительно больше места (67–84%), чем пучки нервных волокон. Пучки в нервных стволах могут располагаться относительно редко, с промежутками в 170–250 мкм, и более часто — расстояние между пучками менее 85–170 мкм.

В нервах, имеющих большое количество пучков, в эпиневрии содержится много кровеносных сосудов малого калибра. В нервах с небольшим количеством пучков сосуды одиночные, но более крупные. Нервные волокна образуют пучки, толщина которых зависит не только от количества, но и от типа волокон. Более мощные пучки образованы миелиновыми волокнами. В связи с тем что нервные волокна переходят из одного пучка в другой, образуются сложные внутристволовые сплетения. Этим отчасти объясняется отсутствие четких зон нарушения двигательной, чувствительной и вегетативной функции при частичном повреждении нерва.

**Шейное сплетение** (plexus cervicalis) (рис. 14). Сплетение образовано передними ветвями четырех верхних шейных спинномозговых

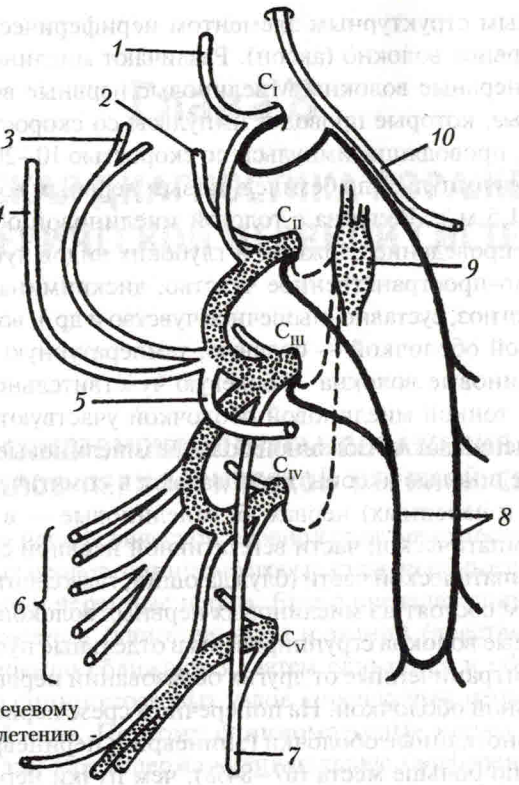


**Рис. 14.** Шейное сплетение:

*1* — n. suboccipitalis; *2* — n. occipitalis major; *3* — n. occipitalis minor; *4* — n. auricularis magnus; *5* — n. transversus colli; *6* — nn. supraclaviculares; *7* — n. phrenicus; *8* — ansa cervicalis; *9* — ganglion cervicale superius; *10* — n. hypoglossus (XII)

нервов ($C_I$–$C_{IV}$) и располагается сбоку от поперечных отростков на передней поверхности средней лестничной мышцы и мышцы, поднимающей лопатку, под грудино-ключично-сосцевидной мышцей. Из него выходят кожные и мышечные ветви к глубоким мышцам шеи, которые участвуют в иннервации волосистой части головы, уха, шеи, диафрагмы и надплечья. При поражении возникают боли и расстройства чувствительности в зоне иннервации.

Шейное сплетение формирует следующие нервы.

*Малый затылочный нерв* (n. occipitalis minor) формируется из передних ветвей $C_I$–$C_{III}$ шейных спинномозговых нервов. Он ин-





нервирует кожу латеральной части затылочной области и частично ушную раковину. При раздражении нерва возникает затылочная невралгия, а при компрессионно-ишемических поражениях — парестезии в наружной затылочной области.

*Большой ушной нерв* (n. auricularis magnus) образуется из передних ветвей $C_{III}$–$C_{IV}$ шейных спинномозговых нервов и обеспечивает иннервацию мочки уха, ушной раковины и наружного слухового прохода.

*Поперечный нерв шеи* (n. transversus colli) формируется из передних ветвей $C_{II}$–$C_{III}$ шейных спинномозговых нервов и иннервирует кожу латеральной и передней областей шеи.

*Надключичные нервы* (nn. supraclavicularis) образуются из волокон передних ветвей $C_{III}$–$C_{IV}$ шейных спинномозговых нервов и иннервируют кожу надключичной, подключичной, надлопаточной областей и верхненаружного отдела плеча.

Поражение последних сопровождается болевым синдромом в зоне иннервации, усиливающимся при наклонах головы в стороны. Интенсивные боли сопровождаются, как правило, тоническим напряжением затылочных мышц, приводящим к вынужденному положению головы (в таких случаях необходима дифференциальная диагностика с менингеальным синдромом). Кроме того, наблюдаются расстройства поверхностной чувствительности в зоне иннервации и болевые точки по заднему краю грудино-ключично-сосцевидной мышцы.

*Диафрагмальный нерв* (n. phrenicus) образуется из $C_{III}$–$C_V$ шейных спинномозговых нервов, является смешанным. Он иннервирует диафрагму, плевру, перикард, брюшину и связки печени. При поражении нерва возникает паралич одноименной половины диафрагмы (возникает парадоксальное дыхание: при вдохе подложечная область западает, а при выдохе — выпячивается), а при раздражении могут наблюдаться икота, одышка и боли в подреберье, надплечье и шее. Наиболее часто нерв поражается при инфекционных заболеваниях (дифтерия, грипп, скарлатина и т.д.), интоксикациях, метастазах опухоли в шейные позвонки и др.

**Плечевое сплетение** (plexus brachialis) (рис. 15, см. вклейку). Сплетение образуется соединением передних ветвей четырех нижних шейных ($C_V$–$C_{VIII}$) и двух верхних грудных ($Th_I$–$Th_{II}$) спинномозговых нервов. Нервные волокна образуют первичные пучки — верхний, средний и нижний, а затем вторичные пучки (латераль-

ный, медиальный и задний). Верхний пучок образуется от слияния передних ветвей $C_V$–$C_{VI}$ спинномозговых нервов, средний — $C_{VII}$ и нижний — $C_{VIII}$–$Th_{II}$. В плечевом сплетении различают надключичную и подключичную части. Надключичная часть плечевого сплетения расположена в надключичной ямке. Из нее формируются следующие нервы.

*Передние грудные нервы* (nn. thoracales anteriores) иннервируют грудные мышцы: большую (приводит и вращает плечо внутрь) и малую (тянет лопатку вперед и книзу). Изолированное поражение данных нервов встречается редко. Парез или паралич указанных мышц проявляется затруднением приведения верхней конечности к грудной клетке (невозможна рубка дров).

*Дорсальный нерв лопатки* (n. dorsalis scapulae) иннервирует большую и малую ромбовидные мышцы и мышцу, поднимающую лопатку.

*Длинный грудной нерв* (n. thoracicus longus) иннервирует переднюю зубчатую мышцу, приближающую лопатку к грудной клетке.

*Подключичный нерв* (n. subclavius) иннервирует подключичную мышцу, которая тянет ключицу вниз и медиально.

*Надлопаточный нерв* (n. subscapularis). Чувствительная часть снабжает связки и капсулу плечевого сустава, двигательная — надостную и подостную мышцы (отведение плеча под углом 15° и вращение плеча наружу).

*Грудоспинной нерв* (n. thoracodorsalis) иннервирует широчайшую мышцу спины. Его поражение сопровождается нарушением движения руки назад за спину и к средней линии, т.е. вращение внутрь.

Подключичная часть плечевого сплетения располагается в подмышечной впадине и иннервирует руку. В ней различают три пучка: латеральный, образованный передними ветвями $C_V$–$C_{VII}$ шейных нервов; медиальный — передними ветвями $C_{VIII}$ шейного и $Th_I$ грудного нервов. Из латерального пучка образуются мышечно-кожный нерв (n. musculocutaneus) и латеральный корешок срединного нерва (n. medianus); из медиального — локтевой нерв (n. ulnaris), медиальный кожный нерв плеча (n. cutaneus brachii medialis) и предплечья (n. cutaneus antebrachii medialis), медиальный корешок срединного нерва; из заднего — подмышечный нерв (n. axillaris) и лучевой нерв (n. radialis).

*Срединный нерв* содержит двигательные, чувствительные и большое число вегетативных волокон. Иннервирует мышцы передней





поверхности предплечья, сгибателей кисти и I–II пальцев, пронаторы, мышцу, противопоставляющую большой палец кисти и I–II червеобразные мышцы, а также кожу ладонной поверхности лучевого края кисти, I–III и половины IV пальцев, тыльную поверхность концевых фаланг I–II и частично IV пальцев. При поражении срединного нерва нарушаются сгибание кисти и пальцев, противопоставление большого пальца и пронация (затрудняется схватывание предметов), сгибание проксимальных фаланг и разгибание остальных фаланг II–III пальцев. Атрофируются мышцы предплечья и возвышения большого пальца, формируется «обезьянья кисть», возможно появление вегетативно-трофических расстройств (регионарный болевой синдром, каузалгия). Глубокая чувствительность утрачивается в концевом межфаланговом суставе II пальца.

Нерв часто повреждается в естественных анатомических туннелях. При этом различают синдром надмыщелкового-локтевого желоба (провоцируется разгибанием предплечья и пронацией в сочетании с форсированным сгибанием пальцев и сопровождается болью, парестезиями в зоне иннервации срединного нерва, слабостью сгибателей кисти и пальцев); синдром круглого пронатора (симптомы выпадения функции срединного нерва усиливаются при надавливании в области круглого пронатора); синдром запястного канала (основной симптом — парестезии и боли в пальцах, усиливающиеся при запястном сгибательном тесте и поколачивании по проекции срединного нерва на уровне запястья).

*Локтевой нерв* иннервирует сгибатели IV и V пальцев, все межкостные, III и IV червеобразные мышцы, мышцу, приводящую I палец кисти и отводящую V палец. Обеспечивает чувствительной иннервацией ладонную поверхность V и половины IV, а также тыльную поверхность V, IV и половины III пальцев.

При поражении нерва расстраиваются сгибание мизинца, разведение и приведение пальцев (больной не может схватывать и удерживать предметы между пальцами), сгибание проксимальных и разгибание остальных фаланг IV–V пальцев. Возникает частичная атрофия мышц предплечья, западают межкостные промежутки кисти и уплощается возвышение мизинца («когтеобразная кисть»). Чувствительные расстройства распространяются на локтевую часть кисти с ладонной и тыльной стороны, область V и локтевой стороны IV пальцев. Глубокая чувствительность нарушается в суставах V пальца.

Различают следующие туннельные синдромы локтевого нерва: кубитальный синдром (при ревматоидном артрите, длительном сидении за письменным столом вначале появляются парестезии и онемение в зоне иннервации локтевого нерва, а позже слабость и атрофия мышц кисти); синдром запястья (парестезии по внутренней поверхности кисти, слабость сгибания и приведения V пальца, усиливающиеся при пальцевом сдавлении и поколачивании по запястью).

*Медиальный кожный нерв плеча* иннервирует кожу внутренней поверхности плеча. Поражается при длительном хождении на костылях или рубцовых процессах в верхней трети плеча.

*Медиальный кожный нерв предплечья* иннервирует кожу внутренней поверхности предплечья. Поражается при рубцовых процессах по медиальной поверхности средней и нижней трети плеча.

Клиническими признаками поражения данных нервов являются парестезии, боли, онемение в зоне иннервации.

*Подмышечный нерв* иннервирует дельтовидную мышцу, которая отводит плечо до горизонтального уровня, а также участвует в сгибании и разгибании плеча, вращении плеча кнаружи (малая круглая мышца) и обеспечивает чувствительную иннервацию кожи в области плечевого сустава и наружной поверхности плеча в верхней его трети. Поражение нерва проявляется болями в области плечевого сустава, нарушением отведения верхней конечности в сторону, поднятия ее вперед и назад, гипотрофией дельтовидной мышцы (дифференциальный диагноз необходимо проводить с плечелопаточным периартрозом и шейно-грудной радикулопатией).

*Лучевой нерв* иннервирует трехглавую мышцу плеча, разгибатели кисти и пальцев, супинатор предплечья, плечелучевую мышцу и мышцу, отводящую I палец кисти. Обеспечивает чувствительную иннервацию задней области плеча и предплечья, лучевую часть тыльной поверхности I, II и частично III пальцев. При повреждении лучевого нерва расстраивается разгибание предплечья, кисти и пальцев, отведение I пальца. Атрофируются трехглавая мышца плеча («свисающая кисть»). Снижаются или выпадают разгибательно-локтевой и карпорадиальный рефлексы, расстраивается чувствительность на тыльной поверхности плеча, предплечья, I, II и частично III пальцев.

Различают поражения лучевого нерва на уровне спирального канала (при переломах плечевой кости), на уровне межмышечной





перегородки плеча («сонный паралич»), в области локтевого сустава и верхней части предплечья (липомы, фибромы этой зоны, бурсит, синовит локтевого сустава и др.), синдром супинатора, синдром Турнера (компрессия лучевого нерва при переломе нижнего конца лучевой кости).

Клиническая симптоматика поражения *плечевого сплетения* зависит от локализации и распространенности патологического процесса. Так, при поражении верхнего первичного пучка (при травмах, длительном запрокидывании рук за голову во время операции, метастазах опухоли и др.) возникает верхний паралич Эрба—Дюшенна, характеризующийся поражением проксимального отдела верхней конечности при сохранности функции кисти и пальцев. Рука висит как плеть. Рефлекс с двуглавой мышцы плеча исчезает, а карпорадиальный — снижается. Расстраивается чувствительность по корешковому типу ($C_V$–$C_{VI}$) на наружной поверхности плеча и предплечья. Одной из клинических форм компрессионно-ишемического поражения верхнего пучка плечевого сплетения является невралгическая амиотрофия Персонейджа—Тернера, начинающаяся нарастающей болью в области надплечья, плеча и лопатки и постепенно переходящая в глубокий парез проксимальных отделов руки с отчетливой атрофией передней зубчатой, дельтовидной и окололопаточных мышц.

Поражение первичного нижнего пучка сплетения вызывает нижний паралич Дежерина—Клюмпке, при котором возникает дистальный паралич с преимущественным поражением и атрофией мелких мышц и сгибателей пальцев и кисти. Иногда при высоком поражении присоединяется синдром Горнера. Чувствительность нарушается по корешковому типу ($C_{VIII}$–$Th_{II}$) на внутренней поверхности кисти, предплечья и плеча.

При тотальном поражении плечевого сплетения (при огнестрельных ранениях над- и подключичной областей, при переломе ключицы, I ребра, при вывихе плечевой кости, опухолях или метастазах данной локализации и др.) возникает периферический паралич руки и плечевого пояса с расстройством чувствительности и болевым синдромом в области шеи, лопатки, руки, с утратой разгибательно-локтевого, сгибательно-локтевого и карпорадиального рефлексов. Наиболее часто плечевое сплетение поражается при мышечно-тонических синдромах шейного остеохондроза (например, синдром передней лестничной мышцы Наффцигера; скаленус-синд-

ром; синдром малой грудной мышцы — гиперабдукционный синдром Райта—Мендловича; синдром плечо—кисть Стейнброккера; синдром Педжета—Шреттера при тромбозе подключичной вены).

*Грудные нервы* (nn. thoracici) являются смешанными, образуются из корешков $Th_I$–$Th_{XII}$. Передние ветви грудных нервов являются межреберными. Первые шесть межреберных нервов иннервируют мышцы и кожу переднего и бокового отделов грудной клетки, шесть нижних — мышцы и кожу передней брюшной стенки. Задние ветви грудных нервов иннервируют мышцы и кожу спины. При поражении межреберных нервов возникают боли опоясывающего и стягивающего характера и расстраивается чувствительность в соответствующих им зонах, выпадают рефлексы, развивается парез мышц брюшного пресса. При вовлечении в патологический процесс спинномозговых узлов (ганглионеврит) наблюдается высыпание пузырьков (herpes zoster).

**Поясничное сплетение** (plexus lumbalis) (рис. 16, *а*) образуется из передних ветвей поясничных ($L_I$–$L_{IV}$) спинномозговых нервов и частично передних ветвей XII грудного нерва. Расположено кпереди от поперечных отростков поясничных позвонков на передней поверхности квадратной мышцы поясницы, в толще большой поясничной мышцы кзади от m. psoas major.

Из сплетения выходят следующие нервы: подвздошно-подчревный, подвздошно-паховый, бедренно-половой, бедренный, запирательный, латеральный кожный нерв бедра. Поражение всего сплетения встречается редко (при переломах позвоночника и костей таза; при сдавлении опухолями, гематомой, беременной маткой, при воспалительных процессах в забрюшинном пространстве), значительно чаще поражаются отдельные его стволы. Клиническая картина поясничной плексопатии характеризуется болями в нижней части живота, поясничной области, костях таза; снижением всех видов чувствительности кожи тазового пояса и бедер; нарушением движений в поясничном отделе позвоночника, в тазобедренном и коленном суставах.

*Подвздошно-подчревный нерв* (n. iliohypogastricus) образуется из передних ветвей $Th_{XII}$ и $L_I$, спинномозговых нервов. Иннервирует поперечную, прямую и косые мышцы живота, кожу надлобковой области и верхней латеральной области бедра. Повреждается обычно во время операций на органах живота или малого таза (особенно при грыжесечении).





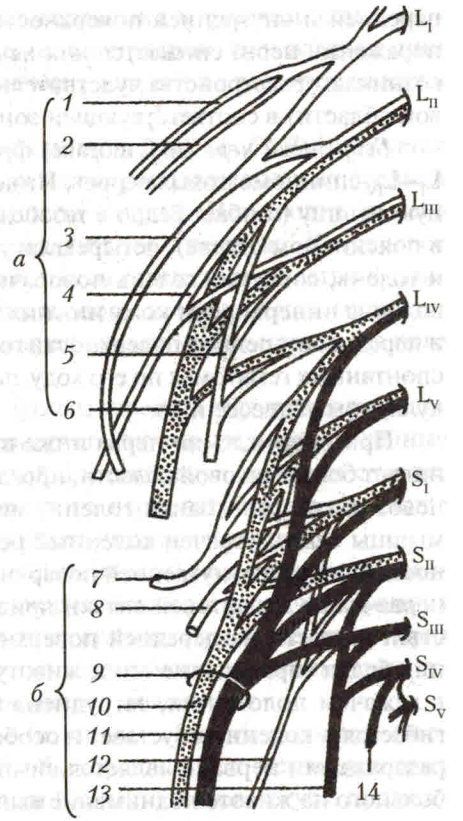


**Рис. 16.** Пояснично-крестцовое сплетение:
*а* — поясничное сплетение; *б* — крестцовое сплетение. *1* — n. iliohypogastricus; *2* — n. ilioinguinalis; *3* — n. genitofemoralis; *4* — n. cutaneus femoris lateralis; *5* — n. obturatorius; *6* — n. femoralis; *7* — n. glutaeus superior; *8* — n. glutaeus inferior; *9* — n. ischiadicus; *10* — n. peroneus communis; *11* — n. tibialis; *12* — n. cutaneus femoris posterior; *13* — n. pudendus; *14* — n. coccygeus

*Подвздошно-паховый нерв* (n. ilioinguinalis) формируется из передней ветви $L_I$. Иннервирует нижние отделы поперечной, внутренней и наружной косых мышц живота, кожу верхнего отдела внутренней поверхности бедра, половых органов и паховой области. Повреждается обычно во время операций при грыжесечении, аппендэктомии, нефрэктомии или развивается компрессионно-ишемическая (туннельная) нейропатия. Поражение нерва проявляется болью и парестезиями в паховой области, анталгической позой при ходьбе и ограничением разгибания, внутренней ротации и отведения бедра.

*Бедренно-половой нерв* (n. genitofemoralis) образуется из передних ветвей $L_I$–$L_{II}$ спинномозговых нервов. Двигательные волокна иннервируют m. cremaster и tunica dartos, чувствительные — кожу